

Sinapse[®]

Publicação da Sociedade Portuguesa de Neurologia

Volume 17 | Nº2 | Novembro de 2017



Globalização, alterações climáticas, ambiente e neurologia



Editorial

Artigos Originais

Clinical, pathologic and genetic heterogeneity in patients with myopathies caused by RyR1 gene mutations

De Profundis, Valsa Lenta de José Cardoso Pires: a indesejada exegese neurológica

Casos Clínicos

Immune Mediated Necrotizing Myopathy: a poorly studied and misdiagnosed entity

Paquimeningite hipertrófica idiopática: descrição de um caso e revisão da literatura

Artigos de Revisão

McArdle disease: clinical and genetic characterization of patients followed in a Portuguese tertiary centre

Revisiting the genetics of APOE

Congresso de Neurologia 2017

Programa

Resumos de Comunicações Oraís e Posters

Índice de autores

Programa de Reuniões e Resumos de Comunicações

Reunião da Primavera da Sociedade Portuguesa de Cefaleias

Reunião de Outono da Sociedade Portuguesa de Neuropediatria

15ª Reunião da Sociedade Portuguesa do Acidente Vascular Cerebral

Princípios editoriais e normas de publicação

Órgão oficial de: Sociedade Portuguesa de Neurologia; Grupo de Estudos de Envelhecimento Cerebral e Demências; Grupo de Estudos de Esclerose Múltipla; Sociedade Portuguesa do Acidente Vascular Cerebral; Liga Portuguesa Contra a Epilepsia; Secção da Neurologia do Comportamento da Sociedade Portuguesa de Neurologia; Sociedade Portuguesa de Cefaleias; Sociedade Portuguesa das Doenças do Movimento; Sociedade Portuguesa de Estudos de Doenças Neuromusculares; Sociedade Portuguesa de Neurocirurgia; Sociedade Portuguesa de Neuropediatria

Versão electrónica: www.spneurologia.com
Indexada nas bases bibliográficas: EMBASE / Excerpta Medica Database (Elsevier), SCOPUS (Elsevier), www.indexrmp.com

Administração
Direcção da Sociedade Portuguesa de Neurologia

Secretariado
Sónia Barroso | Anabela Mateus

Ficha Editorial

Editor-Chefe
Catarina Resende Oliveira

Editores Associados
António Martins da Silva | Isabel Santana
Luís Maia | Mamede de Carvalho
Manuel Melo Pires | Maria Carolina Silva
Maria José Sá | Patrícia Canhão

Conselho Editorial
Representante de:
Grupo de Estudos de Envelhecimento Cerebral e Demências; Grupo de Estudos de Esclerose Múltipla; Sociedade Portuguesa do Acidente Vascular Cerebral; Liga Portuguesa Contra a Epilepsia; Secção da Neurologia do Comportamento da Sociedade Portuguesa de Neurologia; Sociedade Portuguesa de Cefaleias; Sociedade Portuguesa de Doenças do Movimento; Sociedade Portuguesa de Estudos de Doenças Neuromusculares; Sociedade Portuguesa de Neurocirurgia; Sociedade Portuguesa de Neuropediatria.

Alexandre Castro Caldas | Alexandre de Medonça
António Freire Gonçalves | Cristina Januário
Francisco Sales | Isabel Pavão Martins
Joaquim Ferreira | João Massano | João Sá
José Ferro | José Pereira Monteiro
José Pimentel | Luís Negrão
Teresa Paiva | Victor Oliveira

Sinapse®
Sociedade Portuguesa de Neurologia
Campo Grande, 382-C, 2º andar A,
1700-097 LISBOA, Portugal
Tm.: +351 938 149 887
Correio electrónico:
res.spn@gmail.com - submissão de resumos
sinapse.spn@gmail.com - revista Sinapse
Design: Isabel Monteiro, Next Color, Porto
Imagem capa: Isabel Monteiro
Produção gráfica: Porto
Propriedade: Sociedade Portuguesa de Neurologia
Registo de Marca: 358 268
(Instituto Nacional de Propriedade Industrial)
ISSN: 1645-281X
Depósito Legal: 172 674/01
Tiragem: 600 exemplares
Edição: Publicação semestral;
Volume 17 - Número 2 - Novembro de 2017
Preço unitário: €10; Assinatura anual: €15

Os artigos publicados na Sinapse foram avaliados por membros do Conselho Editorial e outros colegas designados pelo Editor. Os resumos das comunicações na Reunião da Sociedade Portuguesa de Neurologia foram avaliados por revisores seleccionados pela Direcção da SPN a partir de um conjunto de peritos independentes. A revisão e avaliação dos resumos de outras reuniões incluídos neste número da Sinapse foram da responsabilidade das organizações promotoras. Os autores assumem as responsabilidades científica, ética, disciplinar e legal dos trabalhos publicados.

Index

Pág.

Editorial

3 Catarina Resende Oliveira

Artigos Originais

5 **Clinical, pathologic and genetic heterogeneity in patients with myopathies caused by RyR1 gene mutations**

Ana Brás, Mariana Portela, Anabela Matos, Olinda Rebelo, Argemiro Geraldo, Luís Negrão

11 **De Profundis, Valsa Lenta de José Cardoso Pires: a indesejada exegese neurológica**

Rui Araújo, Gustavo C. Santo, Isabel Santana

Casos Clínicos

17 **Immune Mediated Necrotizing Myopathy: a poorly studied and misdiagnosed entity**

Ana Araújo, Paulo Almeida, Joel Pinto, Fani Ribeiro, Catarina Santos

20 **Paquimeningite hipertrófica idiopática: descrição de um caso e revisão da literatura**

Joana Coelho, Tiago Proença dos Santos, Rita Sousa Gomes, Sofia Quintas, José Pimentel, José Miguens, António Levy

Artigos de Revisão

23 **McArdle disease: clinical and genetic characterization of patients followed in a Portuguese tertiary centre**

Pedro Carvalho, Anabela Matos, Ana Brás, Olinda Rebelo, Luciano Almendra, Argemiro Geraldo, Maria Rosário Almeida, Luís Negrão

27 **Revisiting the genetics of APOE**

Susana Carmona, Célia Kun-Rodrigues, José Brás, Rita Guerreiro

Congresso de Neurologia 2017

37 **Programa**

70 **Resumos de Comunicações Orais**

99 **Resumos de Posters**

154 **Índice de autores**

Programa de Reuniões e Resumos de Comunicações

158 **Reunião da Primavera da Sociedade Portuguesa de Cefaleias**

165 **Reunião de Outono da Sociedade Portuguesa de Neuropediatria**

172 **15ª Reunião da Sociedade Portuguesa do Acidente Vascular Cerebral**

182 **Princípios editoriais e normas de publicação**

Editorial

Catarina Resende Oliveira

Centro de Neurociências e Biologia Celular, Faculdade de Medicina e CHUC, Universidade de Coimbra.

Este é o primeiro número da Sinapse após termos aceite o desafio de iniciar o processo de reestruturação da revista com o objectivo último de alargar a sua base de indexação e conseguir que lhe seja atribuído factor de impacto.

Este foi um caminho encetado há já alguns anos pelos editores e membros do corpo editorial da Sinapse, que levou à sua indexação nas bases bibliográficas EMBASE / Excerpta Médica Database e SCOPUS (Elsevier) e que agora se pretende alargar e deste modo atrair também clínicos e investigadores de países de expressão em língua portuguesa. Torna-se assim pertinente questionar o porquê desta orientação e da sua importância para o futuro da revista.

É indiscutível o valor da publicação como forma de transmissão duradoura do conhecimento, permitindo avaliar a reprodutibilidade dos dados reportados e a integridade científica de quem publica. É assim um processo importante na formação e no treino de jovens médicos e de investigadores, nomeadamente, pelo facto de criar uma cultura de respeito pelas regras éticas que devem nortear a sua actividade, responsabilizando-os pelo modo como fazem a transmissão da sua experiência clínica e científica. A publicação tem assim uma dupla função, formativa e educativa, diria mesmo uma função pedagógica que não pode nem deve ser menosprezada.

No entanto, o conhecimento transmitido na forma escrita só terá impacto na comunidade científica, médica ou outra, se for amplamente disseminado e tiver a capacidade de atrair a atenção do leitor pela sua originalidade, pelo modo como é feita a análise do que já se conhece, ou como é feita a integração do novo conhecimento, ou seja, se for citado por outros. Os trabalhos de revisão sistemática, em que é aplicada uma metodologia de procura, análise e avaliação crítica das evidências científicas disponíveis sobre uma determinada questão, ou os trabalhos de meta-análise em que, através de uma revisão sistemática da literatura, se faz uma integração dos resultados de vários estudos sobre uma mesma questão ou tema, têm um enorme valor para a clínica e devem ser estimulados.

Se a publicação é exigente para os autores, não o é menos para os revisores científicos. O processo de revisão dos manuscritos submetidos para publicação deve de ser feito de forma rigorosa mas construtiva, mesmo quando se considere que não preenchem os requisitos de qualidade para serem publicados. Para tal é necessário ter-se identificado um corpo de editores associados e de revisores proactivos e rigorosos. Este é um passo decisivo para que seja conseguida a atribuição de factor de impacto à revista, para além de ser necessário assegurar a manutenção de um ritmo constante da sua publicação anual.

Este é o momento inicial de um novo ciclo, que não vai ser fácil e para cujo sucesso será necessário o esforço, empenhamento e determinação de todos nós. A Sinapse será o que, em conjunto, queiramos que a revista venha a ser, seguramente o espelho de uma Sociedade activa e preocupada com as diversas vertentes formativas dos seus membros. ■

Correspondência:

Catarina Resende Oliveira
Unidade de Inovação e Desenvolvimento (UID), CHUC
Centro de Neurociências e Biologia Celular
Faculdade de Medicina da Universidade de Coimbra
Rua Larga, 3004-504 Coimbra, Portugal
catarina.n.oliveira@gmail.com



Sociedade Portuguesa de Neurologia

Direção

Presidente

Manuel Correia (Porto)

Vice-Presidente e Secretária-Geral

Maria Gabriela Lopes (Porto)

Vice-Presidente

Marta Carvalho (Porto)

Vice-Presidente e Tesoureiro

João Massano (Matosinhos)

Vice-Presidente

Ana Catarina Fonseca (Lisboa)

Mesa da Assembleia Geral

Presidente

Cristina Januário (Coimbra)

Vogais

Fernando Pita (Cascais)

Cândida Barroso (Vila Franca de Xira)

Conselho Fiscal

Presidente

Miguel Viana Baptista (Lisboa)

Vogais

Joaquim Ferreira (Lisboa)

Maria Esmeralda Lourenço (Braga)

ERRATA

(Sinapse - Volume 17 - Número 1 - Maio de 2017)

Página	Resumo	Deverá lêr-se ainda
18 e 27	CO14	André Caetano ¹ , Maria Rita Peleção ¹ , Inês Gil ² , Francisca Sá ¹ , António Martins ³ , Nuno Canas ⁴ , Mrinalini Honavar ⁵ 1-Serviço de Neurologia, 2-Serviço de Neurorradiologia, Hospital Egas Moniz, Centro Hospitalar de Lisboa Ocidental; 3-Serviço de Neurologia, Hospital Prof. Doutor Fernando da Fonseca, Amadora; 4-Serviço de Neurologia, Hospital Beatriz Ângelo, Loures; 5-Serviço de Anatomia Patológica, Unidade Local de Saúde de Matosinhos (...)



ARTIGO ORIGINAL

Clinical, pathologic and genetic heterogeneity in patients with myopathies caused by RyR1 gene mutations**Heterogeneidade clínica, patológica e molecular em doentes com miopatia causada por mutações no gene RyR1**Ana Brás^{1*}, Mariana Portela^{2*}, Anabela Matos³, Olinda Rebelo⁴, Argemiro Geraldo³, Luís Negrão³

*Coauthor; 1-Neurology Department, University and Hospital Center of Coimbra, Coimbra, Portugal; 2-Faculty of Medicine, University of Coimbra, Coimbra, Portugal; 3-Neuromuscular Disease Unit, Neurology Department, University and Hospital Center of Coimbra, Coimbra, Portugal; 4-Neuropathology Department, University and Hospital Center of Coimbra, Coimbra, Portugal.

Abstract

Introduction: Mutations in the ryanodine receptor 1 gene (RyR1) underlie several debilitating and/or life-threatening muscle conditions such as central core disease, multiminicore disease and centronuclear myopathy and susceptibility to malignant hyperthermia.

Objective: To describe the clinical, pathological and molecular findings of a group of adult patients with RyR1 gene mutations.

Material and Methods: The medical files of patient with myopathies caused by RyR1 gene mutations followed at the Neuromuscular Disease Unit of the Neurology Department of Coimbra's University and Hospital Center, were analyzed and demographic, clinical, pathologic and molecular data were collected.

Results: Seven patients, three females, from five unrelated families were included. Parental consanguinity was not present. The symptoms began at the second decade of life and were very slowly progressive. All patients acquired and maintain independent ambulation. One of the subjects was an asymptomatic carrier. One had symptoms of generalized weakness but neurological examination was normal. Four patients complained proximal weakness. One patient presented with malignant hyperthermia phenotype. The muscular biopsies showed central core in two cases, multiminicores in one and increased central nuclei in the other. All patients had a molecular study confirming the existence of a pathogenic variant in the RyR1 gene. Five new pathogenic mutations were identified. The mutations were clustered between exon 9 - 17 (hotspot 1) and exons 90 - 99 (hotspot 3). Dominantly acting mutation was determined in five patients and two patients were compound heterozygous.

Discussion/Conclusion: Our study provides further evidence that RyR1 related myopathies is clinical and genetically very heterogeneous. It was also recognized that one single mutation might be associated with more than one disease. Clinical, histopathological and molecular features are essential to better understand genotype-phenotype correlation.

Resumo

Introdução: As mutações no gene do receptor da rianodina tipo 1 (RyR1) são responsáveis por doenças musculares debilitantes e/ou ameaçadoras da vida, tais como a doença de cores centrais, doença de cores múltiplos, miopatia centronuclear e susceptibilidade à hipertermia maligna.

Objetivos: Avaliação clínica, patológica e genética de um grupo de doentes adultos com mutação no gene RyR1.

Metodologia: Os processos clínicos dos doentes com miopatias por mutação confirmada do gene RyR1 seguidos na Unidade de Doenças Neuromusculares do Departamento de Neurologia dos Hospitais da Universidade de Coimbra foram analisados e recolhidos os dados demográficos, clínicos, patológicos e moleculares.

Resultados: Foram incluídos sete doentes, três do sexo feminino, de cinco famílias não relacionadas e sem história de consanguinidade parental. Os sintomas começaram na segunda década de vida e a evolução clínica foi lentamente progressiva. Todos os doentes apresentaram marcha independente. Apenas um doente era assintomático. Um apresentava queixas de fraqueza generalizada, mas o exame neurológico era normal. Quatro doentes tinham fraqueza muscular proximal. Um doente apresentou o fenótipo de hipertensão maligna. A biopsia muscular mostrou cores centrais em dois doentes, minicores múltiplos num doente e centralizações nucleares aumentadas noutro doente. Todos tinham um estudo genético que confirmava a existência de uma mutação patogénica no gene RyR1. Foram identificadas cinco novas mutações patogénicas. As mutações estavam agrupadas entre os exões 9-17 (hotspot 1) ou entre os exões 90-99 (hotspot 3). Cinco doentes tinham uma mutação heterozigótica dominante e dois eram heterozigóticos compostos.

Conclusão: O nosso estudo revela que as miopatias associadas a mutação do gene RyR1 são clínica e geneticamente heterogéneas. Uma única mutação pode estar associada a mais do que uma entidade clínica. As características clínicas, histopatológicas e moleculares são essenciais para o entendimento da correlação genótipo - fenótipo.

Informações:

Artigo Original, publicado em Sinapse, Volume 17, Número 2, Novembro de 2017.
Versão eletrónica em www.spneurologia.com
© 2017 Sociedade Portuguesa de Neurologia. Todos os direitos reservados.

Key-words:

RyR1 gene mutations
Central core
Multiminicore
Centronuclear
Malignant hyperthermia

Palavras-chave:

Mutações RyR1
Central core
Multiminicores
Centronuclear
Hipertermia maligna

Correspondência com o autor:

Ana Brás
Neurology Department,
University and Hospital
Center of Coimbra
Praceta Prof. Mota Pinto,
3000-075, Coimbra, Portugal
acatbras4@hotmail.com

Introduction

Ryanodine receptors (RyRs) are the major known intracellular ion channels localized on the membrane of the sarcoplasmic and endoplasmic reticulum in cardiac and skeletal muscle, respectively^[1]. They are capable of rapid releasing Ca²⁺ intracellularly therefore being essential in the excitation-contraction coupling^[2].

RyR type 1 is mainly expressed in skeletal muscle and is composed by two domains: membranar COOH-terminal (C-terminal) and cytoplasmic NH₂-terminal (N-terminal)^[1,2].

The RyR1 is localized in the chromosome 19q13.1 (104 exons) and mutations in this gene underlie several debilitating or life-threatening muscle diseases, such as central core disease (CCD), multiminicore disease (MmD), congenital neuromuscular disorder with uniform fibre type 1 (CNMDU1), centronuclear myopathy (CNM), the core-rod myopathy and susceptibility to malignant hyperthermia (MH)^[3,4,5,6].

The RyR1 gene mutations are typically located in one of three 'hotspot' regions of the protein: N-terminal (exons 2-17), central region (exons 39-46) and at the C-terminal region (exons 90-104) portions^[2].

The diagnosis of RyR1 related myopathies require typical clinical and laboratory findings together with specific pathologic abnormalities and a genetic testing identifying a pathogenic mutation in the RyR1 gene.

Herein, we present the clinical, laboratory, pathologic and molecular findings of a cohort of adult patients with RyR1 gene mutations followed at the Neuromuscular Disease Unit of the Neurology Department of the Coimbra's University and Hospital Centre (CHUC).

Material and Methods

The medical files of the Neuromuscular Disease Unit of the Coimbra University and Hospital Center were reviewed for patients with a diagnose of congenital myopathy caused by pathogenic RyR1 gene mutations.

The following data was recorded from the medical files of each patient: 1 - demographic and historical features: actual age, gender, race, consanguinity, family history of neurological disorders, family history of RyR1 gene mutations, skeletal deformities present at birth (congenital hip dislocation, scoliosis, joint contractures and ligamentous laxity), age of walking, age of first symptoms, age of molecular genetic study, progression of the disease and associated medical conditions including episodes of malignant hyperthermia. 2 - Actual symptoms: muscle weakness, cramps, exercise-induced myalgia, gait difficulties, cardiac and respiratory complaints. 3- Clinical evaluation of cranial muscles (ophthalmoparesis, ptosis, palate paresis and facial palsy) and manual muscle testing (MMT) of the limbs was performed and graded according to the MRC scale, where 5 is normal and 0 is absence of any voluntary muscle activation. The following movements were evaluated: neck - flexion and extension; upper limbs - abduction, adduction, flexion and extension of the arm, flexion and extension of the hand and fingers and finger abduction; lower limbs - flexion and extension of the thigh, flexion

and extension of the leg and ankle and plantar and dorsal flexion of the foot. Muscle tonus and bulk were evaluated and gait was observed. The Gowers' manoeuvre was performed on every patient.

Clinical Studies

1 - Laboratorial evaluation: the serum creatine kinase level on each patient's medical file was recorded. 2 - Medical Tests: cardiovascular and respiratory function tests (electrocardiogram and functional respiratory evaluation). Some patients performed electromyography (EMG) and magnetic resonance imaging scans (MRI).

Histopathology / Muscle Biopsy Evaluation

A total of four muscle biopsies were available. They were performed at the Neuropathology Department of the CHUC. The technique used for processing, analyzing and grading histopathological findings was already described in detail previously^[7].

Molecular studies

The molecular studies were performed at the Molecular Genetics Unit of the Institute of Jacinto Magalhães, Porto, Portugal, according to a procedure previously explain^[7].

Results

Seven patients with RyR1 gene mutation were identified. Table I-V and Fig.1 summarize the demographic and historical features, actual symptoms, clinical, histopathological and genetic data of all patients.

Three unrelated (A, F, G) and four related patients (B and C, D and E), from non-consanguineous families, were included. All patients were adults (age range from 24 to 60 years-old), caucasian and three were female. The age of first symptoms ranged from 15 to 20 years old and all the symptomatic patients reported slowly progressive disease. The average age of genetic diagnosis was 36.8 years old. Patient C had an episode of malignant hyperthermia characterized by rhabdomyolysis, myalgia and paraparesis after exposure to inhaled general anesthetics. Complete demographic and historical features are detailed in table I.

The actual symptoms and clinical evaluation are described in table II and III, respectively. Ophthalmoparesis, bulbar involvement or hypotonia were not observed in any patient.

The mean CK value was 1111.25 UI/L (n=5) with significant variability between the highest and the lowest values (2457 UI/L and 300 UI/L, respectively). Patient C presented a CK value of 22478 UI/L during an episode of MH. The remaining clinical studies are summarized in table IV.

Four muscle biopsies were performed and revealed three different pathologic patterns (Fig.1). CCD muscle biopsy phenotype occurred in two patients, one had MmD findings and the other showed features of CNM associated with mitochondrial disturbances. All muscle biopsies showed marked variation in fiber-diameter with atrophy and hypertrophy muscle-fibers.

RyR1 gene mutations were clustered between exon 9



Table I. Demographic and historical features

Patient	Present Age	Gender (F/M)	Race	Consanguinity	Family history	Family history of RyR1 gene mutations	Skeletal deformities present at birth				Age of walking	Age of first symptoms	Age of molecular genetic study	Progression of the disease	Episodes of malignant hyperthermia	Other medical condition
							Congenital hip dislocation	Scoliosis	Joint contractures	Ligamentous laxity / hypotonia						
A	48	M	C	No	No	No	No	No	No	No	N	20	36	S	No	Pulmonary embolism
B	27	M	C	No	No	Yes	No	No	No	No	N	-	25	S	No-P	Asthma, Allergic Rhinitis, Gastritis
C	55	M	C	No	No	Yes	-	-	-	-	N	15	52	S	Yes	Asthma, Allergic Rhinitis
D	24	F	C	No	No	Yes	No	No	-	-	L	15	22	S	No	Hypertension
E	42	F	C	No	No	Yes	-	-	-	-	L	20	40	S	No-P	Uterine Leiomyoma
F	33	F	C	No	No	No	No	Yes	No	No	L	15	29	S	No	Allergic Rhinitis
G	60	M	C	No	No	No	-	-	-	-	N	-	54	S	No	Asthma, Allergic Rhinitis

F: female; M: male; C: caucasian; N: normal; L: late; P: previously exposed to inhaled general anesthetics

Table II. Actual symptoms

Patient	Muscle weakness	Extra ocular weakness	Facial weakness	Bulbar weakness	Cramps	Exercise-induced myalgia	Gait difficulties	Cardiac and respiratory complaints
A	P	No	No	No	No	No	Yes	No
B	N	No	No	No	No	No	No	No
C	G	No	No	No	Yes	Yes	No	No
D	P	No	No	No	No	Yes	Yes	No
E	P	No	No	No	No	Yes	Yes	No
F	P	No	No	No	No	No	Yes	No
G	G	No	No	No	No	No	No	No

N: normal; P: proximal; G: generalized

Table IV. Clinical Studies

Patient	CK max value (U/L)	Electrocardiogram	Functional respiratory evaluation (FVC)	Electromyography	Muscle MRI
A	2457	N	R	-	A
B	300	N	-	-	-
C	591	N	-	-	-
D	-	N	R	-	-
E	85	N	N	-	-
F	-	N	-	Myopathic	-
G	1097	N	N	-	-

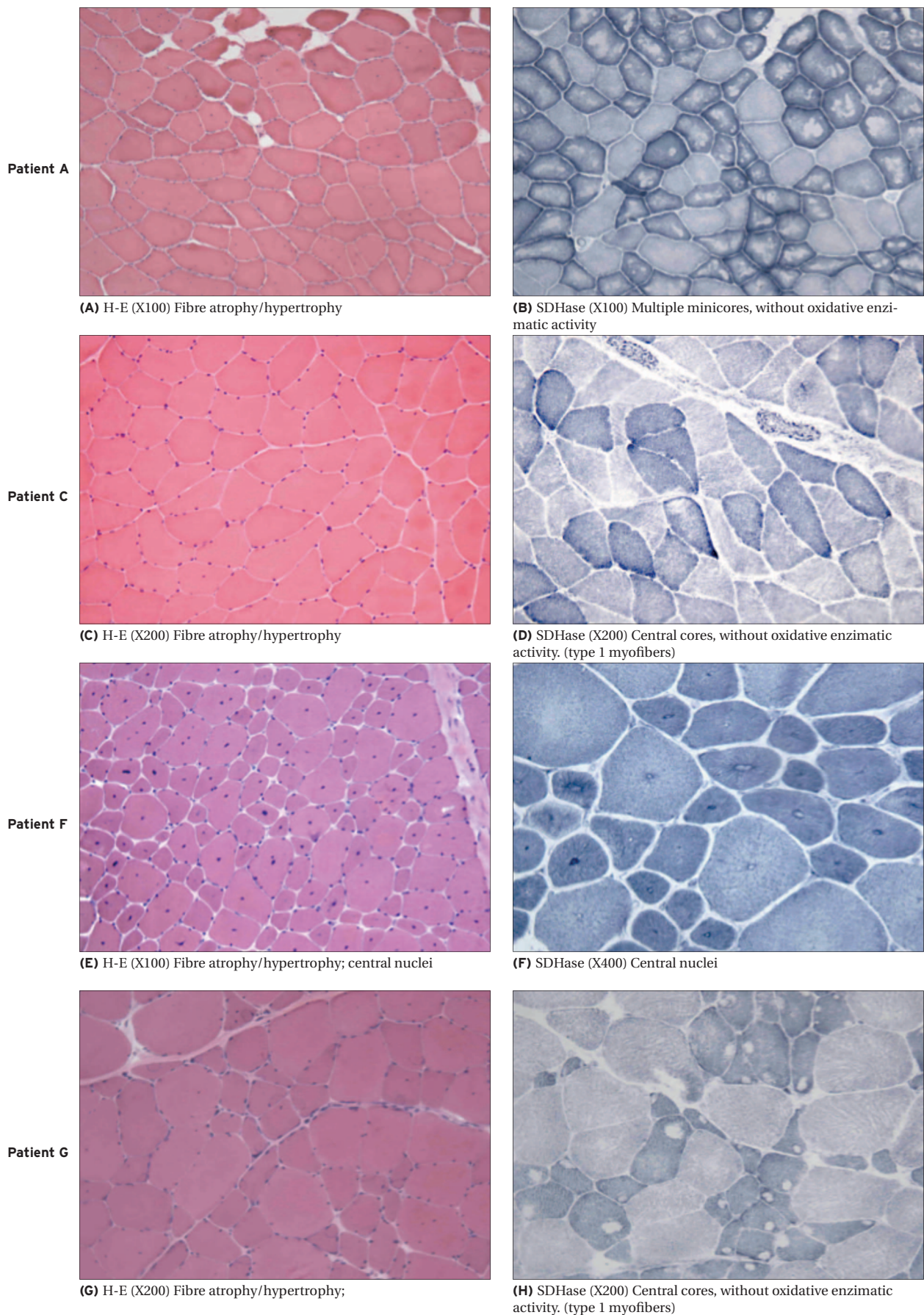
CK: creatine kinase; FVC: force vital capacity; R: restriction; N: normal; MRI: magnetic resonance imaging scans; A: abnormal;

Table III. Clinical evaluation

Patient	Ophthalmoparesis	Facial palsy	Bulbar involvement	Muscle weakness	Tonus (hypotonic)	Muscle hypertrophy	Gait	Gowers' manoeuvre
A	No	No	No	G4+ P UL/LL	No	G	Myopathic	Pos
B	No	No	No	N	No	No	N	Neg
C	No	No	No	N	No	Calf	N	Neg
D	No	Yes	No	G4 P UL/LL	No	No	Myopathic	Pos
E	No	Yes	No	G4-C, P UL/LL	No	No	Myopathic	Pos
F	No	Yes	No	G4 P UL/LL	No	No	Myopathic	Pos
G	No	No	No	N	No	No	N	Neg

UL: upper limb; LL: lower limb; G: generalized; N: normal; Pos: positive; Neg: negative;

Figure 1. Muscle Biopsy Evaluation



H-E: hematoxylin & eosin ; SDH: succinic dehydrogenase



Table V. Genetic Study

Patient	Inheritance pattern	Location of mutation (exon)	Type of mutation (DNA) all heterozygous (NM_000540)	Consequences at protein level	Reference
A	AD (<i>de novo</i>) (presumed)*	15	c.1628T>C (missense)	p.Leu543Ser	Novel [8]
B	AD	17	c.1840C>T (missense)	p.Arg614Cys	[9]
C	AD	17	c.1840C>T (missense)	p.Arg614Cys	
D	AD	90	c.12623A>G (missense)	p.Gln4280Arg	Novel
E	AD	90	c.12623A>G (missense)	p.Gln4280Arg	
F	AR (presumed)*	91 I 91	c.12860_12869delinsT (frameshift)	p.Ala4287_Ala4290delinsVal	Novel
			c.12956G>A (missense)	p.Arg4319Gln	Novel
G	AR (presumed)*	9 I 99	p.Arg245His (missense)	p.Arg245His	Novel
			p.Thr4823Met (missense)	p.Thr4823Met	Novel

AD: autosomal dominant; AR: autosomal recessive; * parental testing not performed

- 17 and exon 90 – 99 (Table V). Five pathogenic variants had not reported before. AD mutations were present in five patients (A, B, C, D, E). Patient A had a *de novo* mutation in one allele, but parental testing was not possible to perform [8]. Patients B and C (son and father) presented the same mutation in a heterozygous state. This mutation was known to be associated with malignant hyperthermia susceptibility type 1 (MHS1) [9]. Patients D and E (daughter and mother) also presented the same mutation in a heterozygous state.

Two patients were compound heterozygous for a frameshift and missense novel mutation and two novel missense mutations, both presumed of autosomal recessive (AR) inheritance (parental testing was not performed).

Discussion/Conclusion

In this small case series, all patients presented a phenotype characterized by slowly progressive and mild to moderate proximal muscle weakness, in some cases with a delayed attainment of motor skills and variable involvement of facial and neck muscles. Of interest, this study agrees with others [10,11], clinical features might not correlate with the degree and type of histological changes. It still provides further evidence that RyR1 related myopathies have clinical and genetic heterogeneity and histological variability, even within families. Similar phenotypes and muscle biopsies were related to different type of mutations. In addition, novel mutations could be associated with both dominant and recessive modes of inheritance with a wild range phenotype.

Although allergic rhinitis has a high prevalence in gen-

eral population, this diagnosis was reported in four of seven patients. It could possibly be a novel non-skeletal muscle presentation of RyR1-related myopathies [12] but that would warrant more systematic studies.

Three different patterns of pathologic findings were found – CCD, CmD and CNM. The classical histopathological findings of RyR1 gene mutations are cores, although not specific [4,13,14]. Cores can appear in other muscle conditions with another type of mutations in other genes such as ACTA1, SEPN1 and MYH7 [19].

Patients C and G with a core myopathy did not present classical CCD phenotype - slowly progressive hypotonia and proximal muscle weakness from birth associated with skeletal deformities [5,15]. Patient A showed features of MmD in the muscle biopsy and presented a dominant RyR1 gene mutation. Patients with MmD in muscle biopsy might present severe axial muscle weakness (the classic phenotype also associated with selenoprotein-SEPN1 mutation), major respiratory involvement, varying degrees of external ophthalmoplegia as well as antenatal onset of hip-girdle weakness and arthrogyposis [16,12,17], which did not occur in our patient. A feature not previously described related to MmD was the presence of generalized muscle hypertrophy presented in this patient [8]. Patient F with CNM, a non-core myopathy with a hypomorphic mutation, had tetraparesis and bilateral facial palsy without ophthalmoparesis. The involvement of extra ocular muscle seems to be related with CNM [18,19,20], but that was not the case of our patient.

Molecular mechanisms associated with RyR1 mutation are not completely understood. One widely used genetic testing strategy is to apply the sequence analysis to the

RyR1 gene.

When a pathogenic variant or a de novo variant is found, AR inheritance should be excluded; both parents should be tested for the pathogenic variant and if AR inheritance is suspected, next generation sequencing should be performed to identify the pathogenic variant on the second allele [21].

Patient A had a de novo mutation in one allele, but parental testing was not performed (presumed AD). AD mutations of CCD are frequently in C-terminal and this results in functional abnormalities with calcium release [10]. In our study, patient C and G had CCD, but only patient C had an AD mutation and it was clustered in N-terminal (hotspot 1).

Patients with an AR inheritance were typically compounded heterozygous, with genetic variants distributed throughout the entire gene [2,19,22,23], (patient F - both novel mutations in hotspot 3 and patient G - one novel mutation in hotspot 1 and another novel one in hotspot 3).

Typically, AR inherited RyR1 myopathies were caused by one or more missense, nonsense, splice-site or frameshift mutation [22]. A novel frameshift mutation (an hypomorphic mutation that causes a partial loss of gene function) was identified in a presumed AR non-core myopathy (patient F - CNM) [20].

The recessive cases often presented with variable histopathological and clinical features. Heterogeneity was increasing among these patients [19], as in our study.

Some missense pathogenic mutation in the N-terminal portion of RyR1 gene may have a higher probability of MH [23,24]. In this cohort, patient C with a previously known missense mutation in N-terminal [9,24] related to MHS1, had CCD in the muscle biopsy, which supports the fact that CCD and MH are often linked, and the same mutation can sometimes cause both [25].

In conclusion, the novel RyR1 mutations, which were difficult to assign pathogenicity, causing different presentations and patterns of inheritance raise the difficulty to understand genotype-phenotype correlation related to RyR1 associated myopathies. ■

Bibliography

1. Lanner JT. Ryanodine receptor physiology and its role in disease. Calcium Signaling. Netherlands. Springer. 2012. 217-234.
2. Treves S. Ryanodine receptor 1 mutations, dysregulation of calcium homeostasis and neuromuscular disorders. Neuromuscul Disord. 2005. 15:9: 577-87.
3. Lanner JT. Ryanodine receptors: structure, expression, molecular details, and function in calcium release. Cold Spring Harbor perspectives in biology. 2010. 2(11): a003996.
4. Monnier N, Romero NB, Lerale J, et al. Familial and sporadic forms of central core disease are associated with mutations in the C-terminal domain of the skeletal muscle ryanodine receptor. Hum Mol Genet. 2001. 10 (22): 2581-92.
5. Klein A, Jungbluth H, Clement E, et al. Muscle Magnetic resonance imaging in congenital myopathies due to Ryanodine Receptor Type 1 mutations. Arch Neurol. 2011. 68(9):1171-79.
6. Brislin RP and Theroux MC. "Core myopathies and malignant hyperthermia susceptibility: a review." Pediatric Anesthesia. 2013. 23(9): 834-41.
7. Negrão L, Geraldo A, Rebelo O, et al. Autosomal recessive limb-girdle muscular dystrophies diagnosed at Coimbra University Hospital. Sinapse. 2012. 12:13-21.
8. Negrão L, Matos A, Geraldo A et al. Generalized Muscle Hypertrophy, Multiple Minicores and Ryanodine Type-1 Mutation – case report. Sinapse. 2007 Maio; 7: 51-4.
9. Gillard EF, Otsu K, Fujii J, et al. A substitution of cysteine for arginine 614 in the ryanodine receptor is potentially causative of human malignant hyperthermia. Genomics. 1991. 11(3):751-5.
10. Zhou H, Jungbluth H, Caroline H, et al. Molecular mechanisms and phenotypic variation in RYR1-related congenital myopathies. Brain. 2007. 130(8):2024-36.
11. Snoeck M, Van Engelen BG, Kusters B, et al. RYR1-related myopathies: A wide spectrum of phenotypes throughout life. Eur J of Neurol. 2015. 22(7):1094-112.
12. Ferreira, A, Quijano-Roy S, Pichereau C, et al. Mutations of the selenoprotein N gene, which is implicated in rigid spine muscular dystrophy, cause the classical phenotype of multimimicore disease: reassessing the nosology of early-onset myopathies. Am J Hum Genet. 2002. 71(4):739-49.
13. Tilgen N, Zorzato F, Halliger-Keller B, et al. Identification of four novel mutations in the C-terminal membrane spanning domain of the ryanodine receptor 1: association with central core disease and alteration of calcium homeostasis. Hum Mol Genet. 2002. 10(25): 2879-2887.
14. Wu S, Ibarra MC, Malicdan MC, et al. Central core disease is due to RYR1 mutations in more than 90% of patients. Brain. 2006. 129(Pt6): 1470-80.
15. Manzur AY, sewry CA, Ziprin J, Dubowitz V, Muntoni F. A severe clinical and pathological variant of central core disease with possible autosomal recessive inheritance. Neuromuscul Disord. 1998. 8(7): 467-73.
16. Labunskyy, VM, Hatfield DL, Gladyshev VN. Selenoproteins: molecular pathways and physiological roles. Physiol Rev. 2014. 94(3): 739-77.
17. Zhou H, Lillis S, Loy RE, et al. Multi-minicore disease and atypical periodic paralysis associated with novel mutations in the skeletal muscle ryanodine receptor (RYR1) gene. Neuromuscul Disord. 2010. 20(3): 166-173.
18. Jungbluth, H, Pettersson CW, Laporte J. Centronuclear (myotubular) myopathy. Orphanet J Rare Dis. 2008. 3:26.
19. Amburgey K, Bailey A, Hwang JH, et al. Genotype-phenotype correlations in recessive RYR1-related myopathies. Orphanet J Rare Dis. 2013. 8:117.
20. Wilmshurst JM, Lillis S, Zhou H et al. RYR1 mutations are a common cause of congenital myopathies with central nuclei. Ann Neurol. 2010. 68(5):717-26.
21. Malicdan MCV, Nishino I. Central Core Disease. GeneReviews. 2007.
22. Bharucha-Goebel D, Santi M, Medne L et al. Severe congenital RYR1-associated myopathy – the expanding clinicopathologic and genetic spectrum. Neurology. 2013. 80:1584-89.
23. Monnier N, Marty I, Fauré J, et al. Null mutations causing depletion of the type 1 ryanodine receptor (RYR1) are commonly associated with recessive structural congenital myopathies with cores. Hum Mutat. 2008. 29(5):670-8.
24. Robinson R, Carpenter D, Shaw MA, Halsall J, Hopkins P. Mutations in RYR1 in malignant hyperthermia and central core disease. Hum Mutat. 2006. 27(10):977-89.
25. Rosenberg H. Malignant hyperthermia: a review. Orphanet J Rare Dis. 2015. 10(1).



ARTIGO ORIGINAL

De Profundis, Valsa Lenta de José Cardoso Pires: a indesejada exegese neurológica

De Profundis, Valsa Lenta, by José Cardoso Pires: the unwanted neurological exegesis

Rui Araújo, Gustavo C. Santo, Isabel Santana

Serviço de Neurologia, Centro Hospitalar e Universitário de Coimbra, Coimbra.

Resumo

A obra *De Profundis, Valsa Lenta* de José Cardoso Pires é uma obra única no panorama literário português. Apresenta, em discurso direto e pela mão de um escritor, as alterações neurológicas associadas a um acidente vascular cerebral. Existem indícios do compromisso de várias funções cerebrais, além da linguagem. De forma a homenagear o escritor e o prefaciador da obra - o Professor João Lobo Antunes - procedeu-se a uma revisão do livro, inferindo a partir das palavras do escritor, a localização da disfunção cerebral. Encontram-se referências a alterações de memória, processamento de emoções, sistema visual e de linguagem. A natureza das alterações faz supor o envolvimento sequencial de ramos distais das artérias cerebrais posteriores e cerebral média esquerda possivelmente decorrente de um mecanismo embólico. O facto de ser uma obra literária e escrita *a posteriori* introduz um carácter de artesanania e um possível viés de memória, podendo o rigor semiológico ter sido secundarizado em favor da qualidade artística do texto, o que limita as suas conclusões. Não obstante, o registo autopatógráfico revela-se um excelente exercício de diagnóstico topográfico e uma oportunidade para conhecer ou revisitado uma obra única da literatura portuguesa.

Abstract

De Profundis, Valsa Lenta by José Cardoso Pires is a unique work in the Portuguese literature. It presents, in a professional writer's own words, the neurological symptoms associated with a stroke. As a tribute to the novelist, and to the author of the book's foreword, Professor João Lobo Antunes, we reviewed the original work and inferred, from the narrator's own words, the stroke's localization and pathophysiology. The author alludes to impairments in memory, emotional and visual processing and language deficits. The nature of the symptoms suggests the sequential involvement of distal branches of the posterior cerebral arteries and the left middle cerebral artery. The work lends itself to a neurological interpretation, even though it was written *a posteriori* by an author's imaginative pen. It is, by all accounts, an unparalleled piece in both the Portuguese and neurological literary landscapes.

Informações:

Artigo Original, publicado em Sinapse, Volume 17, Número 2, Novembro de 2017.
Versão eletrónica em www.spneurologia.com
© 2017 Sociedade Portuguesa de Neurologia. Todos os direitos reservados.

Palavras-chave:

De Profundis, Valsa Lenta
José Cardoso Pires
Afasia
AVC

Key-words:

De Profundis, Valsa Lenta
José Cardoso Pires
Aphasia
Stroke

Correspondência com o autor:

Rui Araújo
Serviço de Neurologia,
Centro Hospitalar e
Universitário de Coimbra
Avenida Bissaya Barreto –
Praceta Professor Mota Pinto
Santo António dos Olivais
3000-075 Coimbra, Portugal
rmma22@gmail.com

O binómio de Newton é tão belo como a Vénus de Milo.

O que há é pouca gente para dar por isso.

Poesias de Álvaro de Campos. Fernando Pessoa. Lisboa: Ática, 1944

Introdução

De Profundis, Valsa Lenta (1997) do escritor José Cardoso Pires (JCP) (1925-1998) é um registo autopatógráfico de um evento vascular cerebral. As alterações descritas incidem essencialmente sobre a linguagem mas há evidências subtis de um défice cognitivo mais complexo. A situação clínica evoluiu favoravelmente até à recuperação completa¹, sendo que este escritor português veio a falecer no ano seguinte à publicação da obra, em 1998.

Para além do seu valor estético e simbólico, *De Profundis, Valsa Lenta* é uma obra de particular interesse na medida em que um escritor relata a “sua” experiência de uma perturbação cognitiva. Tendo em conta a natureza mutiladora e perene da maior parte dos acidentes vasculares cerebrais (AVC), são raras as descrições detalhadas em primeira pessoa. Existem indícios do compromisso de

várias funções cerebrais, além da linguagem, atingidas em idêntica ou maior proporção. O autor alude a sentimentos de despersonalização, embotamento emocional, alterações de memória e perturbações visuais. Assim, face à complexidade do caso, é possível compreender com maior benevolência o diagnóstico de “morte cerebral” difundido na altura pela Agência Lusa – diagnóstico que, “ainda que escandalosamente errado do ponto de vista médico” era “humanamente certo”.¹ A alteração destas dimensões cognitivas foram já relevadas numa palestra do Professor Francisco Cardoso ao VII Encontro Luso-Brasileiro do Congresso de Neurologia em 2006.²

O Professor João Lobo Antunes, na sua “Carta a um Amigo-Novo” que serve de prefácio ao livro, refere querer “fugir à exegese neurológica” do caso de JCP. Mais tarde, aquele edita um novo livro, em que revisita a obra e a do-

ença do escritor.³ Com este artigo pretendemos realizar um exercício diagnóstico sobre o caso de JCP, inferindo das palavras do autor a localização da disfunção cerebral. Procurámos também homenagear uma obra singular na nossa literatura e contribuir para que ela seja mais difundida entre os médicos neurologistas. Este exercício contou com a colaboração de dois especialistas nas áreas de funções nervosas superiores e doenças vasculares cerebrais.

História da doença

1. JCP senta-se à mesa do pequeno almoço, reconhece Edite, Sylvie e António, dá os bons dias, e ainda que calmo, trazia *“uma palidez de cera”*. Refere: *“sinto-me mal, nunca me senti assim”*. Vira-se para Edite e pergunta: *“Como é que tu te chamas?”*. A esposa responde-lhe e retribui a pergunta à qual JCP responde: *“Parece que é Cardoso Pires”*. A data era 12 de janeiro de 1995, quinta-feira.

O quadro parece iniciar-se com um mal-estar inespecífico, sendo que a linguagem (nas suas funções mais estruturantes) parece ainda estar preservada – compreende o que lhe é perguntado e responde adequadamente. Todo o diálogo subsequente parece reforçar esta asserção e sugere novas interpretações. Em primeiro lugar, JCP parece reconhecer a esposa (o pronome “tu” supõe familiaridade) e, portanto, o não evocar o nome de Edite deverá traduzir uma falha de nome, a partir da memória autobiográfica. No nosso entender existem mais indicadores nesse sentido: a utilização da expressão “parece que” descreve a sua própria perplexidade face ao seu conhecimento autobiográfico e a omissão do nome mais pessoal (José), mas não dos apelidos (que no seu caso representam Cardoso Pires, a personalidade pública), sugerem que só a informação acessível a partir da memória semântica estaria disponível. Finalmente, JCP oferece a sua própria interpretação de uma perda de memória autobiográfica: *“é outro indício do distanciamento provocado pelo golpe de azar que me destituíra de memória e do passado”*.

2. JCP sinaliza como *“bruscamente o meu eu se transformou ali noutra alguém”*; *“tinha-me transferido para um sujeito na terceira pessoa”*. Edite telefona a pedir ajuda: *“já a Edite falava aos médicos sobre esse alguém impessoal que eu estava a começar a ser”*. *“Ouvia-a em grande serenidade... já principiava a ouvir e a sentir só de passagem, sem registar”*. Tenta ainda tranquilizar Sylvie: *“isto não vai ser nada”*. Posteriormente dirige-se para a casa de banho e começa a barbear-se *“com a passividade de quem está a barbear um ausente”*, e sequencialmente a pentear-se com uma escova de dentes. Refere que *“foi ali”* que se transferiu *“para um Outro sem nome e sem memória e por consequência incapaz da menor relação passado-presente, de imagem-objeto, do eu com outro alguém ou do real com a visão que o abstrato contém”*.

A linguagem continua aparentemente preservada. O

sentimento de despersonalização aumenta, a par com um defeito de memória anterógrada e retrógrada. Na interpretação do próprio é este compromisso de memória o responsável pela perda de relação imagem-objeto. Na nossa opinião esta ação indicia uma nova esfera de sintomas referentes ao sistema visual (agnosia visual).

3. JCP tece considerações sobre o distanciamento e apatia que esta transposição para o outro lhe provoca. Considera que com esta separação perdeu *“a memória”*, e sem memória *“esvai-se o presente que simultaneamente já é passado morto”*. Considera que a noção do tempo é fundamental, na medida em que este dá significado e consistência às *“imagens do passado”*: *“que lhes dá a luz e o tom que as tornam significantes”*. Para que o tempo mais que *“medido”* possa também ser *“sentido”*. Nesta fase da doença, JCP admite ter ainda algum conhecimento de que estaria doente (*“que eu saiba, ele (JCP) sabia-se doente”*) ou, pelo menos, *“uma percepção limiar da impossibilidade com a qual convivia numa aceitação natural”*. Novamente refere alterações visuais: *“ver pessoas (figuras) através de um vidro mudo e perdê-las acto contínuo”*.

Neste excerto o autor descreve “o sentir” de alguém com uma síndrome amnésica global (por compromisso da memória episódica). É descrito o envolvimento da memória anterógrada (*“esvai-se o presente que simultaneamente já é passado morto”*) e da memória retrógrada, salientando-se a importância conhecida da variável “tempo” (cronologia) na estruturação das memórias antigas (*“que lhes dá a luz e o tom que as tornam significantes”*). Existem também alusões mais breves que sugerem embotamento emocional, anosognosia e défice visuoespacial.

4. JCP chega ao hospital. Refere a *“brancura hospitalar, murmurada e sonâmbula”*. Chega *“um médico das suas relações”*, que JCP reconhece parcialmente, *“só de figura, isolado de qualquer contexto”*. Ainda mantém discurso: o médico pergunta-lhe se o reconhece e JCP responde: *“sei, não me lembro de do nome”*. Recusa inicialmente a ideia de internamento: *“Internado, não”*. No decurso dos exames (*“puzzles de tecnologia clínica”*) o autor sinaliza novas alterações: *“se nessa altura ainda falava com clareza ou se já tinha começado a dismantelar as palavras com o silabar consonântico... não posso dizer”*; *“devia ter alguma percepção dessa afasia porque muitas vezes cortava a frase ou parava de se exprimir fazendo um gesto de desistência com um sorriso de resignação”*. Faz-se o diagnóstico de AVC isquémico com compromisso da linguagem mas sem atingimento motor significativo: *“do ponto de vista motor nada que justificasse preocupações, o doente bastava-se a si próprio”*. Nessa altura o autor sintetiza: *“incomunicabilidade total. Nem voz nem escrita e nem leitura tão pouco”*. Procedeu-se, no mesmo dia, ao internamento no Hospital de Santa Maria.



Neste momento assiste-se à instalação do defeito de linguagem – o quadro de afasia é dominante, envolvendo também a leitura e a escrita. Em relação ao encontro com o médico, a expressão “*só de figura, isolado de qualquer contexto*”, exprime mais uma vez o défice de memória episódica/autobiográfico. “*Sei, não me lembro de do nome*” – parece tratar-se da mesma situação quando pergunta o nome a Edite.

5. JCP segue passivamente a esposa até ao internamento. Em relação aos companheiros de quarto, tem dificuldade em lhes delinear as feições: “*dois vultos a espiá-lo em duas camas*”. “*Assim o viam...: branco, em luz gelada e com a mulher à cabeceira a segurar-lhe a mão. Preso a ela, mas todo voltado para a distância*”.

O sistema visuoespacial continua afetado - a dificuldade na identificação visual dos companheiros de quarto parece configurar uma prosopagnosia aperceptiva. O défice de memória continua presente bem como o embotamento emocional, sendo que JCP se mantém quase indiferente à presença da esposa.

6. Na visita médica, em relação às perguntas que a neurologista assistente lhe fazia: “*... respostas prontas e o rosto eternamente apontado para uma vastidão qualquer*”. Continua a descrever os companheiros de quarto como “*sombras espalmadas em dois leitos...*”. Quando lhe é pedido para nomear objetos – e JCP percebe que está a ser testado (“*ele percebe que o estão a investigar, por mais anulado que se encontre não se considera tão à margem como isso*”) – reconhece que já não os identifica. Estabelece um paralelismo entre a incapacidade em atribuir significado ao que vê e a indiferença com que recebe os seus familiares: “*...relógios. O Outro de mim naturalmente que os conhece como peças, instrumentos, sem interior, sem razão, mas eu diria que só de vista porque os isolara de referências. Exatamente como lhe acontecia com as pessoas que lhe tinham sido mais próximas*”.

Nesta passagem existe uma alusão ao compromisso de linguagem (nomeação) evidenciado no teste à cabeceira. A descrição mais pormenorizada das suas dificuldades relacionadas com o “relógio” parecem subentender uma incapacidade mais profunda em reconhecer o objeto (agnosia visual) ou de o perceber como um todo, apesar de reconhecer as diferentes partes que o constituem, podendo traduzir simultanagnosia. As alterações visuais, no que respeita ao reconhecimento de pessoas, mantêm-se.

7. Acrescenta exemplos de como a linguagem estava comprometida: “*Nesse período, já o disse, as palavras que me chegavam vinhas cegas...*”; “*várias outras designações de sentido aleatório... pronunciava com distorções*” e “*se não o entendiam quando perguntava esquecia e passava adiante*”; “*simoso... podia ser “gilete” como “óculos” ou “arrastadeira”; “cachimbo... si-*

nónimo de “chinelas”. Os testes à cabeceira não eram do seu agrado. Entendia-os como “*um jogo de faz-de-conta frustrado logo à partida*” e tentava defender-se das dificuldades com uma “*sombra de ironia*”, uma “*ironia coitada*”: “*onze menos nove quantos são?... Nada, senhora doutora. Qualquer coisa noves fora é nada*”. A escrita e a leitura estão também comprometidas: “*desfiar de caracteres cuneiformes traçados a desdém*”; “*caligrafia enlouquecida*”; “*sem nome e sem assinatura*” e “*por cima de uma porta havia um letrreiro que me obrigava a um soletrar intrigado. Aquilo parecia uma grafia cirílica. Alfabeto eslavo?*”. Noutra esfera de sintomas, fixa distintamente a “*marca pessoalíssima daquela médica a correia bordada a cores no relógio que ela usava*”.

Descrevem-se, num discurso notoriamente fluente, dificuldade de compreensão, bloqueios anómicos, parafasias semânticas e neologismos. Estas alterações sugerem uma afasia posterior do tipo *Wernicke* a que se associam as dificuldades de leitura, grafia e também possivelmente no cálculo. A fixação na pulseira colorida como identificador da sua médica parece corroborar o défice visual complexo, indiciando conjuntamente prosopagnosia e simultanagnosia.

8. JCP pergunta pelos filhos: “*Eu tenho filhos, não tenho?*” e Edite responde: “*Temos duas filhas. A Ana e a Rita*”. “*Rua?*” “*Não. Rita*”. “*Pois, Rua. (Pensava ter dito Rita, é evidente)*”. Edite adianta que têm também dois netos, a Joana e Rui. “*Rui. Que nome tão feio*”; “*a família e os visitantes que lhe apareciam quem eram? De onde vinham e que ligações tinham com ele? O pior é que rarissimamente se preocupava em os situar na sua vida... e, quando muito, punha-se a olhá-los sem ver*”. Percebe-se que não é capaz de os reconhecer com clareza e de os situar na sua memória autobiográfica.

Nesta sequência é a alteração de memória episódica global (anterógrada, retrógrada e autobiográfica) que domina, mas continua a definir-se o défice afásico do tipo semântico e a sugerir-se uma dificuldade em distinguir faces – prosopagnosia: “*punha-se a olhá-los sem os ver*”.

9. Ainda assim, aos sentimentos expressos pelos outros, JCP, pelo menos em um momento, não agiu de forma indiferente: “*A um deles, sei eu que lhe viu os olhos toldados de lágrimas e que teve um impensável vislumbre de estranheza, o que era aquilo... – mas frio, terrivelmente frio*”.

O autor descreve de forma notável a falta de ressonância afetiva e a alteração do processamento de emoções.

10. A percepção visual do meio envolvente era dominada pelo branco: “*paredes duma brancura macia*”, “*sombras não havia numa claridade tão absorvente*”, “*uma sombra branca corrida no branco*”, “*paredes*

em alvura-pérola". O Hotel Penta é transfigurado num "palácio de cristais dourados por cima do arvoredo do hospital", uma "figuração cintilante" que "se repete a qualquer momento em que se aproxime da janela". Enquanto deambulava pelo serviço refere encontrar "três ou quatro doentes num banco... sempre os mesmos? e de frente para a entrada dum elevador que nunca chega... na postura impassível de personagens que se ignoram entre si", "pessoas em estátua". Os doentes à frente do televisor "estarão todos sem rosto".

O predomínio da cor branca ofuscante e a transfiguração do Hotel Penta numa figura cintilante constituem mais exemplos de alteração do sistema visual e da percepção da cor. Posteriormente surgem alusões a alterações visuoperceptivas mais complexas: a recorrência de imagens do Hotel Penta e dos mesmos doentes ("figuras imutáveis – em estátua") sentados no banco pode traduzir palinópsia ou alterações visuais.

11. A recuperação total: "... até que certa manhã acordado em claridade aberta, com gargalhadas a crepitar à minha volta". "Dum momento para o outro, o sentido da presença... tudo concreto, tudo vivo". Compreende que o palácio de cristais dourados era o Hotel Penta, vê com precisão os companheiros de quarto, reconhece-lhes défices, atenta em pormenores: "... um deles com um braço paralisado ao longo do corpo, o outro... de auscultadores ao pescoço, com um walkman debaixo do lençol". Continua dizendo: "acabara de me libertar de uma doença mais que maldita, duma cegueira ou apagamento por onde andara sem norte e sem dias e que numa viragem sem aviso pessoas e luz, palavras e matéria, tudo tinha voltado à realidade". "Eu saído da névoa". A data era 14 de janeiro de 1995, sábado. Em "Ouvir com outros olhos", o prefaciador da obra em análise acrescenta: "o internamento durara apenas cinco dias, e ele ressuscitara ao terceiro".² Após a recuperação, o escritor verifica que os "doentes sem rosto" já não ocupavam o banco onde os tinha visto, assim como a sala de televisão se encontrava "praticamente sem ninguém".

A descrição da recuperação de JCP incide essencialmente sobre sintomas da esfera visual, que define como "cegueira", mas que se continua com alusões à recuperação da memória episódica ("onde andara sem norte e sem dias") e da linguagem ("palavras e matéria"). Isto traduz um défice cognitivo sensorial e mnésico profundo que descreve como "eu saído da névoa". O argumento de que o escritor terá sofrido alterações da esfera visual é ainda reforçado pela constatação de JCP, após a recuperação, de que o banco e a sala de televisão estavam vazios.

12. Na noite seguinte, JCP refere acordar com um "desfile de vozes femininas na escuridão do corredor. En-

fermeiras? Cantavam Forever (uma canção que eu conhecera há muitos anos...)", "... como se viessem no rescaldo duma festa para entrarem no turno de serviço." "Delírio?". O episódio teve resolução espontânea e não se terá repetido: "O coro amorteceu como se fosse a afastar-se e por fim veio o silêncio".

Este momento fica para lá da nossa capacidade de interpretação. Fica-se em dúvida sobre se alguém terá cantado a música ou se terá sido uma reminiscência auditiva dos défices de JCP.

13. "... três meses antes [do internamento]... tudo aconteceu... fulminante, brutal. Uma viagem solitária de dez horas ao volante.... horas depois o meu carro enfiado noutra... insensibilidade cerrada a seguir à colisão. Comportamento automático e memória "automática" digamos assim, nas respostas às situações mas tudo num aturdimento em casulo opaco: factos, pessoas e lugares fechados ali para sempre."

No *post scriptum* "Entrelinhas de uma Memória", JCP refere este episódio que antecede em três meses a sua admissão hospitalar em resultado do evento vascular cerebral em análise. Dada a escassez de dados, optamos por não analisar este evento do ponto de vista neurológico.

14. "Intencionalmente ... não recorri ... à colaboração de quaisquer especialistas... interessava-me apresentar o testemunho dum homem de formação corrente na sua abordagem à perda de identidade que lhe ocorreu em resultado dum acidente cerebral... Assim... os erros, imprecisões ou ideias feitas ... devem permanecer como indispensáveis à espontaneidade elementar e declaradamente pessoal que lhe pode conceder algum direito para vir a público. Os erros ou as imprecisões são dados que ilustram a atitude cultural face à doença do dito homem corrente e, juntamente com o seu "modo de contar", podem revelar a sintaxe de um comportamento de crise e porventura alguns complexos da sua interioridade".

O autor relembra que este não é um texto médico e que deve ser interpretado em relação ao seu contexto particular de escritor-doente. Aceitamos que a liberdade poética da narrativa é um fator que não se pode negligenciar na interpretação dos sintomas por parte de JCP. Contudo, não devemos subestimar o treino e acuidade de observação de um escritor. Neste caso, verifica-se uma grande preocupação de rigor para o qual contribuem a minúcia e a sofisticação da linguagem descritiva. Como afirma o autor, não se trata de um texto de ficção, mas sim do "testemunho dum homem de formação corrente na sua abordagem à perda de identidade". É o relato objetivo de alguém que tem consciência de ter sofrido uma experiência perturbadora e que se esforça por reproduzi-la completa e fielmente.



Discussão

O caso de JCP incide sobre alterações do sistema visuo-espacial, da memória, da linguagem e do processamento emocional.

Lateralidade e linguagem

JCP era dextro (como atestam fotos do autor⁴) tendo, por isso, uma probabilidade superior a 99% de apresentar uma dominância hemisférica esquerda para a linguagem⁵. O quadro de alteração da linguagem faz supor uma afasia fluente com uso abundante de parafasias e neologismos. Associa-se o compromisso esperado de outras funções verbais, como alexia, agrafia e também acalculia, sendo possível inferir uma lesão a nível do hemisfério esquerdo, com provável atingimento da região temporoparietal esquerda (giros temporal superior e região parietal pósterio-inferior).⁶ Estas estruturas estão habitualmente na dependência de ramos da divisão inferior da artéria cerebral média esquerda.

Alterações visuais

O autor relata vários episódios em que parece ter dificuldade em identificar objetos, sugerindo um défice visual complexo que configura simultanagnosia e/ou agnosia visual. Estas alterações resultam mais frequentemente de lesões occipitais bilaterais, existindo casos descritos de agnosia visual em lesões isoladas do hemisfério dominante.⁷ Os “doentes sem rosto” poderão traduzir prosopagnosia. Esta alteração associa-se a lesões temporoccipitais do hemisfério direito, encontrando-se também documentada em lesões do hemisfério esquerdo⁸ podendo, nestes casos, traduzir um defeito no acesso à informação semântica associada à face em questão (prosopagnosia associativa). As regiões potencialmente afetadas (nos lobos occipital e/ou temporal) estão na dependência da artéria cerebral posterior.

Memória

A perturbação da memória é um dos defeitos cognitivos mais relevantes no quadro clínico de JCP, também destacado pelo prefaciador como desafiador em termos de localização topográfica do AVC. Parece-nos configurar uma situação de amnésia global, manifestado por um défice de memória anterógrada (episódica) acompanhado do característico defeito de memória retrógrada com um gradiente temporal que é nítido na evocação de memórias autobiográficas (o reconhecimento dos filhos e de muitos amigos, personagens mais recentes na sua vida, está mais comprometido do que o da esposa). Em termos de localização lesional parece-nos corresponder a um envolvimento bilateral das regiões límbicas (hipocampos). Esta localização é coerente com a preservação, pelo menos nas fases mais iniciais, da memória semântica que tem um diferente correlato anatómico (polo anterior do lobo temporal esquerdo), como é sugerido pela autoidentificação através do apelido (Cardoso Pires – personalidade pública).

Mais uma vez é de supor que o leito arterial envolvido corresponda ao de ambas as artérias cerebrais posteriores.

Embotamento afetivo e Despersonalização

A alteração emocional e o embotamento emocional/afetivo neste enquadramento sintomático poderão ser atribuíveis à disfunção do sistema límbico e particularmente ao envolvimento da amígdala. Por outro lado, a despersonalização é uma sensação com grande destaque na obra, estando presente desde o início do quadro agudo do autor (“*bruscamente o meu eu se transformou ali noutro alguém*”), sendo motivo de múltiplas metáforas e imagens (“*estar-se assim numa ilha de naufragos*”). Numa descrição comparável, Jill Taylor, neurocientista, descreve com grande pormenor a sensação de despersonalização após uma lesão hemisférica esquerda.⁹ De acordo com a DSM-IV, a “despersonalização” é a alteração na perceção do “eu” na qual um indivíduo se sente como se fosse irreal, com um sentimento de estranheza ou distanciamento de si próprio, constituindo um distúrbio dissociativo.¹⁰

A despersonalização é um fenómeno neuropsicológico complexo, para o qual concorrem alterações do processamento sensorial (sensação de perda de pertença do próprio corpo), embotamento afetivo, perda de autocontrolo (*sense of agency*), alterações no processamento emocional subjetivo de recordações autobiográficas e alterações na perceção visual.¹¹ É também de salientar a sua natureza “inenarrável”, em que “*mesmo pessoas cultas usam habitualmente metáforas*”, relatando a separação do seu “eu” pela interposição de “*uma cortina*” ou de “*uma bolha*” (Mayer-Gross, 1935)¹². O uso da expressão “*as if*” (“como se”) é igualmente frequente¹¹: “*Como se acabasse de dar início a um processo de despersonalização, eu tinha-me transferido para um sujeito na terceira pessoa*”.¹

As estruturas envolvidas no síndrome de despersonalização incluem estruturas do lobo parietal, junção temporoparietal, córtex insular posterior, córtex pré-frontal e o sistema límbico.¹³ Não se encontra descrito um centro anatómico isolado e bem definido para a despersonalização, pelo que esta não contribui de forma significativa para o diagnóstico topográfico da lesão de JCP.

A possibilidade de as manifestações descritas corresponderem a uma disfunção cerebral respeitando um território arterial único afigura-se-nos improvável. O quadro deficitário inicial parece atender o território distal de ambas as artérias cerebrais posteriores, sendo plausível assumir o compromisso funcional de regiões corticais dependentes de alguns dos seus ramos, possivelmente das artérias temporal anterior, comum ou temporal posterior. Mais tarde surgem sinais e sintomas que sugerem uma lesão na dependência de ramos da divisão inferior da artéria cerebral média esquerda, possivelmente da artéria angular, temporal posterior ou, menos provavelmente, da artéria parietal posterior.

Pela sequência de eventos narrados, JCP começa com uma sensação de mal-estar pouco definida e palidez (sintomas e sinais disautonómicos, de localização imprecisa), seguida de alterações da memória episódica (envolvimento dos hipocampos) e das emoções/despersonalização (amígdalas) e, quase simultaneamente, perturbações visu-

ais (disfunção dos lobos occipitais e mais especificamente da junção temporoccipital e giro fusiforme). A linguagem parece ser afetada num segundo tempo, coincidente com a admissão hospitalar, e apresentando-se clinicamente como a manifestação deficitária dominante. Esta interpretação torna plausível admitir a implicação de um mecanismo embólico nos compromissos neurológicos analisados.

Conclusões

De Profundis, Valsa Lenta é um dos raros registos autobiográficos da experiência de uma afasia de *Wernicke*. A literatura é particularmente reduzida no que toca a este tipo de registos pelo facto de habitualmente não se assistir à recuperação completa da linguagem.

O prefaciador, o Professor João Lobo Antunes, num livro recente de ensaios² revisita a obra de JCP e partilha detalhes do processo clínico do doente, referindo tratar-se de um “AVC isquémico da artéria cerebral média esquerda”.

No registo interpretativo aqui efetuado são valorizados adicionalmente aspetos subtis da esfera visual, da memória e das emoções. É com base neste défice cognitivo mais complexo que se propõem algumas considerações topográficas.

O facto de ser uma obra literária e ser escrita *a posteriori* introduz um carácter de artesanaria e um possível viés de memória, podendo o rigor semiológico ter sido secundarizado em favor da qualidade artística do texto, o que limita as conclusões. Não obstante, o registo autopatográfico revela-se um excelente exercício de diagnóstico topográfico e uma oportunidade para conhecer ou visitar uma obra única da literatura portuguesa. ■

Agradecimentos

Os autores agradecem ao Professor Alexandre Castro Caldas e à Dr.^a Teresa Pinho e Melo o facto de lhes terem permitido analisar o texto literário e a revisão crítica à Professora Helena Santana.

Referências

1. Pires, J.C. (1997) “De Profundis, Valsa Lenta”. Relógio de Água, Lisboa.
2. Cardoso, F. (2007). Literatura em Língua Portuguesa e Neurologia. SINAPSE 2007; 7(2), suplemento 1:96-100.
3. Antunes, J.L. “Ouvir com outros olhos” (2015). Gradiva, Lisboa
4. Marques, J.E. José Cardoso Pires – E se começarmos a ler escritores a sério? Observador 2015. Disponível na Internet em: <http://observador.pt/especiais/jose-cardoso-pires-comecarmos-ler-escritores-serio/> (Acedido em 08/03/2016).
5. Campbell WW. Disorders of speech and language. In: Campbell WW. DeJong’s The Neurologic Examination, 7th ed. Philadelphia, PA: Wolters Kluwer Health/Lippincott, Williams & Wilkins; 2013:87-109.
6. Hillis AE. (2010). Naming and language production. *Continuum Life-long Learning Neurol*; 16(4):29-44.
7. McCarthy RA, Warrington EK (1986). Visual associate agnosia: a clinical-anatomical study of a single case. *J Neurol Neurosurg Psychiatry* 1986;49:1233-1240
8. Kanwisher N, McDermott J, Chun MM. The fusiform face area: a module in human extrastriate cortex specialised for face perception. *J Neurosci* 1997;17:4302-11
9. Taylor JB. “My stroke of insight”. Disponível na Internet em: https://www.ted.com/talks/jill_bolte_taylor_s_powerful_stroke_of_insight. Acedido em 15/03/2017.
10. American Psychiatric Association (2000). Diagnostic and statistical manual of mental disorders (4th ed., Text Revision).
11. Sierra M, David S. Depersonalization: a selective impairment of self-awareness (2010). *Consciousness and cognition* 20:99-108.
12. Mayer-Gross, W. W. (1935). On depersonalization. *British Journal of Medical Psychology*, 15, 103–122.
13. Simeon D, Guralnik O, Hazlett E, et al. Feeling unreal: a PET study of depersonalization disorder (2000). *Am J Psychiatry* 2000;157:1782-1788.



CASO CLÍNICO

Immune Mediated Necrotizing Myopathy: a poorly studied and misdiagnosed entity**Miopatia Necrotizante de Mediação Imune: uma entidade pouco reconhecida e subdiagnosticada**Ana Araújo¹, Paulo Almeida¹, Joel Pinto¹, Fani Ribeiro¹, Catarina Santos²

1-Serviço de Medicina Interna, Centro Hospitalar do Baixo Vouga; 2-Serviço de Neurologia, Centro Hospitalar de Entre o Douro e Vouga.

Abstract

Introduction: Immune-mediated necrotizing myopathies (IMNM) are recognized as a subgroup of idiopathic inflammatory myopathies (IIM). They are distinguishable from dermatomyositis (DM) and polymyositis (PM) on clinical and pathological grounds, requiring a specific myopathological pattern on muscle biopsy for diagnosis. Acquired necrotizing myopathy (NM) may occur as a paraneoplastic disorder or in association with toxins and infections. **Case Report:** The authors present a case of a 66 year-old woman complaining of muscle weakness, myalgia and fatigue, associated with elevated serum levels of creatine kinase and myoglobin. She had symmetrical proximal muscle weakness, mainly in the lower limbs, compatible with myopathic pattern in the electromyography. Infectious, toxic, thyroid and parathyroid diseases were excluded. Antinuclear antibodies, myositis-associated autoantibodies and myositis-specific autoantibodies were all negative. Muscle biopsy showed discrete inflammatory infiltrate associated with necrotic and regenerating muscle fibres, typical of IMNM. **Discussion:** Although the immune study of our patient was negative, the histologic changes on muscle biopsy were specific of IMNM, indicating that its etiology is not completely understood. There may be other autoantibodies involved. We reinforce the need to distinguish this entity from other myopathies, for proper guidance and treatment.

Resumo

Introdução: As miopatias necrotizantes de mediação imune (MNMI) são reconhecidas como um subgrupo das miopatias inflamatórias idiopáticas. São distintas da dermatomiosite e polimiosite em termos clínicos e fisiopatológicos, necessitando de um padrão miopatológico específico na biópsia muscular para se chegar ao diagnóstico. As miopatias necrotizantes adquiridas podem ocorrer como síndrome paraneoplásica ou em associação com toxinas e infeções. **Caso Clínico:** Os autores descrevem o caso de uma mulher de 66 anos de idade com queixas de diminuição da força muscular, mialgias e fadiga, associada a elevação marcada de creatina quinase e mioglobina. Apresentava diminuição simétrica e proximal da força muscular, de predomínio nos membros inferiores, compatível com padrão miopático na eletromiografia. Foi excluída patologia infecciosa, tóxica, tiroideia e paratiroideia. Os anticorpos antinucleares, anticorpos associados e específicos da miosite foram negativos. A biópsia muscular mostrou discreto infiltrado inflamatório associado a fibras musculares necróticas e em regeneração, característico das MNMI. **Discussão:** Apesar do estudo imunológico da nossa doente ser negativo, as alterações histológicas na biópsia muscular eram específicas das MNMI, indicando que a sua etiologia ainda não está totalmente esclarecida, podendo existir outros autoanticorpos implicados. Reforçamos a necessidade de distinguir esta entidade de outras miopatias para tratamento dirigido e melhor orientação.

Introduction

The inflammatory myopathies are a group of disorders sharing the common features of immune-mediated muscle injury. The subtypes of IIM encompass PM, DM, inclusion body myositis (IBM) and IMNM¹. The diagnosis is based on clinical presentation with skeletal muscle weakness, elevated serum levels of creatine kinase (CK), the myopathic triad on electromyography (fibrillations with sharp positive waves, polyphasic motor units with low amplitude and short duration and spontaneous high-frequency discharges), together with characteristic histologic changes on muscle biopsy^{1,2}. IMNM are characterized by predominant muscle fibre necrosis and regeneration but

with little or no associated inflammation³. NM can also be secondary to drugs, malignancy, connective tissue disease or viral infections^{3,4}. The two main antibodies associated with MNIM are the anti-3-hydroxy-3-methylglutaryl-coenzyme A reductase (HMGCR) and anti-signal recognition particle (SRP) antibodies⁵.

Case Report

A 66-year-old woman was admitted to our Internal Medicine Unit due to a twelve-month history of progressive symmetrical proximal muscle weakness, associated with myalgia and fatigue with progressive disability for daily routine activities. She had a past history of obsessive

Informações:

Caso Clínico, publicado em Sinapse, Volume 17, Número 2, Novembro de 2017.
Versão eletrónica em www.spneurologia.com
© 2017 Sociedade Portuguesa de Neurologia. Todos os direitos reservados.

Key-words:

Necrotizing myopathy
Immune-mediated necrotizing myopathy
Autoantibodies

Palavras-chave:

Miopatia necrotizante
Miopatia necrotizante de mediação imune
Autoanticorpos

Correspondência com o autor:

Ana Araújo
Avenida Ártur Ravara
3810-501 Aveiro, Portugal
anarafa.araujo@gmail.com

compulsive disorder medicated with clomipramine. She denied other regular medication, including lipid-lowering drugs or toxic contact. No relevant family history was reported. She had no complaints of fever, dermatologic alterations, arthralgias, weight loss, eye, mouth and respiratory symptoms. Her neurologic examination was remarkable for weakness (according to Medical Research Council) of neck flexors (4), arm abductors (4), elbow flexors (4+), hip flexors (3), knee extensors (3), and knee flexors (3). She had a mild waddling gait and could not rise from a sitting position with her arms crossed. The remaining physical examination was normal. Laboratories studies showed CK of 6931 U/L (normal value < 211U/L), myoglobin of 1320 ng/ml (normal value < 110ng/ml), aldolase of 68U/L (normal value < 10U/L), lactate dehydrogenase of 1221U/L (normal value < 246U/L), aspartate transaminase of 90U/L (normal value < 40U/L) and alanine transaminase of 128U/L (normal value < 49U/L). Creatinine (0,84 mg/dL), erythrocyte sedimentation rate (19mm/h) and C-reactive protein (0.27 mg/dl) were normal. No haemogram, electrolyte or lipid profile alterations were found. Thyroid and parathyroid function, thyroid autoantibodies, glycated hemoglobin, complement markers, serum immunoglobulins and protein electrophoresis were normal. Urine testing had no alterations. The screening for HIV, hepatitis B and C was negative. Testing for other viral and bacterial antibodies were also negative (herpes, Epstein-Barr virus, cytomegalovirus, *Treponema pallidum*, *Mycoplasma pneumoniae* and zoonotic bacteria such as *Borrelia burgdorferi*). Mantoux test (< 15mm) and interferon-gamma release assay (IGRA) were negative. Antinuclear antibodies (ANA) and immunodiagnostic tests for myositis-associated autoantibodies (MAA) and myositis-specific autoantibodies (MSA) were all negative (Table I).

Electromyography (EMG) showed short, small, polyphasic motor units potentials, fibrillations, positive sharp waves and high-frequency repetitive discharges. Nerve conduction studies were normal. The patient had no respiratory or cardiac involvement (electrocardiogram, echocardiogram, functional respiratory testing, arterial blood gas and chest computed tomography (CT) revealed no relevant alterations). The workup for malignancy was negative, with breast and endovaginal ultrasound, upper and lower endoscopy and thoracic-abdominal-pelvic CT showing no alterations.

A left deltoid muscle biopsy was performed, demonstrating necrotic and regenerating muscle fibres (Figs 1 and 2), discrete inflammatory infiltrate (Fig. 2), consisting predominantly of macrophages, that are invading the necrotic myofibers and strong major histocompatibility complex (MHC) class I expression on necrotic fibres and mild expression on non-necrotic ones. Immune-histochemical stains for the dystrophies were negative (preserved dysferlin expression). Perifascicular atrophy, ragged fibers and vacuoles were absent. The patient was diagnosed with IMNM and started immune therapy with oral prednisolone (1 mg/kg/day). Clinical symptoms began to improve after three weeks, with progress in proximal muscle streng-

ht. Azathioprine was added to treatment as a corticosteroid sparing agent. After seven months of treatment normal values of CK and aldolase were attained. Immunosuppressive therapy was tapered over a year, with sustained clinical and analytical improvement.

Table I. Results of myositis-specific, myositis-associated autoantibodies and other tested autoantibodies

Autoantibodies	Results
Myositis-specific autoantibodies	
Anti-JO-1	negative
Anti-PL-7	negative
Anti-PL-12	negative
Anti-EJ	negative
Anti-OJ	negative
Anti-Mi-2	negative
Anti-MDA5	negative
Anti-SAE	negative
Anti-NPX-2	negative
Anti-SRP	negative
Anti-HMGCR	negative
Myositis-associated autoantibodies	
Anti-PM-Scl	negative
Anti-U1RNP	negative
Anti-Ro60	negative
Anti-Ro52	negative
Anti-Ku	negative
Other autoantibodies	
Antinuclear autoantibodies	negative
Anti-ds-DNA	negative
Anti-SSB	negative
Anti-Scl70	negative
Anti-ANCA	negative

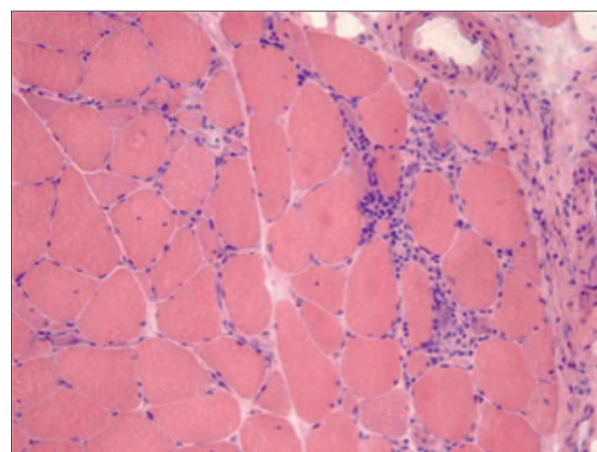


Figure 1. Necrotic fibres and regenerating fibres with basophilic cytoplasm (Haematoxylin-eosin staining; x200).

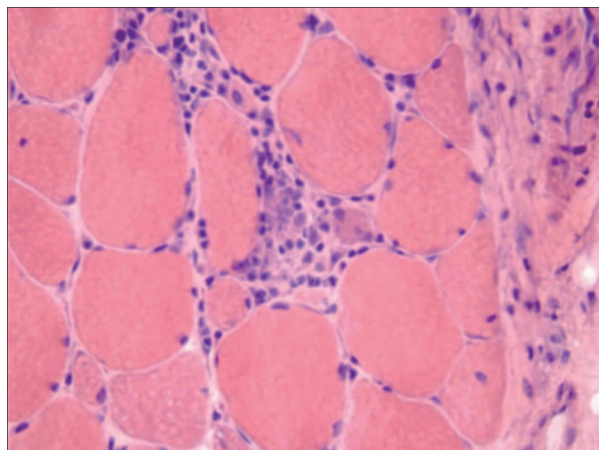


Figure 2. Necrotic and regenerating fibres with minimal inflammatory infiltrate (Haematoxylin-eosin staining; $\times 200$).

Discussion

IMNM are characterized by shared features of adult DM or PM of subacute or insidious onset of symmetric proximal weakness, elevated serum CK levels, typical EMG abnormalities, as well as exclusion criteria for IBM, DM (typical rash), toxic myopathy, endocrinopathy, muscular dystrophy and motor neuropathies^{6,7}. Patients with IMNM have unique muscle biopsy and serologic features⁸. Abundant necrotic fibers invaded or surrounded by macrophages with sparse lymphocytic infiltrates are the predominant histological feature⁹.

Because of our patient's clinical picture, systemic inflammatory disease-associated myopathies and metabolic myopathies were considered. The patient had no fever, no complaints of joint, lung, heart or renal involvement and the inflammatory serum markers, hormonal, electrolyte and infection laboratory parameters were normal. Our patient fulfilled the inclusion criteria for IIM. We continued the workup based on clinical history, time of disease progression, type of muscle involvement, muscle enzyme levels, electromyographic findings, muscle-biopsy analysis, and search of certain autoantibodies

DM was excluded because of the absence of skin lesions and of perifascicular atrophy and significant perivascular inflammation on muscle biopsy. The lack of endomysial infiltrate, invasion of non-necrotic muscle fibers by CD8 T cells and ubiquitous MHC-I expression, allowed the exclusion of PM. The absence of rimmed vacuoles and ragged red or blue fibres excluded IBM^{7,9}. Although necrotizing myopathies can be drug induced, our patient had no statin exposure, as well as no relevant epidemiological context, making toxic myopathy unlikely. The histologic features of NM are nonspecific and also compatible with muscular dystrophy⁵. However, the subacute onset of weakness with non-prolonged evolution, the absence of family history of myopathy, the preserved dysferlin expression and the early clinical response to immunotherapy, ruled out the possibility of muscular dystrophy^{3,5}. NM should prompt a search for underlying malignancy¹⁰. It was excluded by the patient's laboratory results and by breast and endovaginal ultrasound, upper and lower endoscopy and thoracic-ab-

dominal-pelvic CT witch were all normal. The mechanisms responsible for the initiation and maintenance of autoimmunity in IMNM are not understood⁸. Whether IMNM are triggered by unrecognized endogenous myotoxins or they are antibody-mediated diseases remains unknown². Nevertheless, the presence of MSA and the lack of inflammatory infiltrate suggests a humoral immune response leading to antibody-mediated disease, in which antibodies may recruit cytotoxic immune effector cells. Some MSA, such as anti-SRP and anti-HMGCR are involved in the pathogenesis of the NM^{4,11}. Myopathy associated with anti-SRP tends to be rapidly progressive, accompanied by marked CK elevation and extramuscular involvement is more common^{1,12}. Anti-HMGCR antibodies are present in statin-naïve patients, although they are considered substantially specific for NM5. Our patient was not tested for anti-HMGCR antibodies since testing was not available. Despite the patient had negative MSA and MAA testing, we considered its necrotizing myopathy of immune etiology. In fact, one third of IMNM patients do not exhibit any known autoantibody^{5,11}. These patients may have unknown autoantibodies, as in our patient, that could be implicated in IMNM pathogenesis¹¹. Immunosuppressive treatment with corticosteroid and azathioprin was started with clinical and analytical improvement, strongly supporting the IMNM hypothesis.

IMNM are often misdiagnosed as DM or PM, compromising the optimal therapeutic approach and thus patient's prognosis. Whenever we are able to exclude exogenous toxic contact as well as other aetiologies previously mentioned, even in the absence of autoantibodies, we must try an immunosuppressive treatment, based on the hypothesis of an immune-mediated myopathic injury. ■

Os autores declaram não haver conflito de interesses no artigo em questão, nem qualquer fonte de financiamento.

References

1. Tieu J, Lundberg IE, Limaye V. Idiopathic inflammatory myositis. *Best Practice & Research Clinical Rheumatology*. 2016;30(1):149-168.
2. Dalakas MC. Inflammatory muscle diseases: a critical review on pathogenesis and therapies. *Current Opinion in Pharmacology*. 2010;10:346-352.
3. Allenbach Y, Benveniste O. Les myopathies nécrosantes acquises. *La Revue de médecine interne*. 2013;34:363-368.
4. Luo Y-B, Mastaglia FL. Dermatomyositis, polymyositis and immune-mediated necrotising myopathies. *Biochimica et Biophysica Acta*. 2015;1852(4):622-632.
5. Milone M. Diagnosis and Management of Immune-Mediated Myopathies. *Mayo Clin P*. 2017;92(5):826-837.
6. Basharat P, Christopher-Stine L. Immune-Mediated Necrotizing Myopathy: Update on Diagnosis and Management. *Curr Rheumatol Rep*. 2015;72:1-12.
7. Hoogendijk JE, Amato AA, Lecky BR, et al. 119th ENMC international workshop: Trial design in adult idiopathic inflammatory myopathies, with the exception of inclusion body myositis, 10–12 October 2003, Naarden, The Netherlands. *Neuromuscular Disorders*. 2004;14:337-345.
8. Mammen AL. Autoimmune Myopathies. *Continuum (Minneapolis)*. 2016;22(6).
9. Dalakas MC. Inflammatory Muscle Diseases. *The New England Journal of Medicine*. 2015;372:1734-1747.
10. Liang C, Needham M. Necrotizing autoimmune myopathy. *Current Opinion in Rheumatology*. 2011;23:612-619.
11. Bergua C, Chiavelli H, Simon JB, et al. Immune-mediated necrotizing myopathy. *Z Rheumatol*. 2016;75(2).
12. Hengstman GJD, Laak HJT, Egberts WMV, et al. Anti-signal recognition particle autoantibodies: marker of a necrotising myopathy. *Ann Rheum Dis* 2006;65:1635–1638.

CASO CLÍNICO

Paquimeningite hipertrófica idiopática: descrição de um caso e revisão da literatura

Idiopathic hypertrophic pachymeningitis: case description and review of the literature

Joana Coelho¹, Tiago Proença dos Santos¹, Rita Sousa Gomes¹, Sofia Quintas¹, José Pimentel², José Miguens³, António Levy¹

1-Unidade de Neurologia Pediátrica, Departamento de Pediatria, 2-Laboratório de Neuropatologia, Serviço de Neurologia, 3-Serviço de Neurocirurgia, Hospital de Santa Maria (CHLN), Centro Académico de Medicina de Lisboa.

Informações:

Caso Clínico, publicado em Sinapse, Volume 17, Número 2, Novembro de 2017.
Versão eletrónica em www.spneurologia.com
© 2017 Sociedade Portuguesa de Neurologia. Todos os direitos reservados.

Palavras-chave:

Paquimeningite hipertrófica idiopática craniana
Biopsia meníngea

Key-words:

Idiopathic hyperthrophic cranial pachymeningitis
Meningeal biopsy

Correspondência

com o autor:
Joana Coelho
Avenida Egas Moniz,
1649-035, Lisboa, Portugal
joanamalveirocoelho@gmail.com

Resumo

Introdução: A paquimeningite hipertrófica é uma doença inflamatória crónica rara, caracterizada por espessamento das meninges. Pode ser decorrente de um processo infeccioso, inflamatório/auto-imune, neoplásico ou idiopático. **Descrição do caso clínico:** Relatamos o caso de um adolescente do sexo masculino com história de cefaleias holocranianas, perda de visão progressiva do olho direito com quatro anos de evolução e crises tónico-clónicas generalizadas. A ressonância magnética crânio-encefálica revelou espessamento e reforço de sinal paquimeningeo com gadolínio da dura-máter dos seios cavernosos com extensão aos ápex orbitários e base do cérebro. A extensa avaliação laboratorial realizada não revelou doença sistémica. O estudo anatomopatológico, após biópsia meníngea, identificou processo inflamatório crónico compatível com paquimeningite hipertrófica idiopática craniana. **Conclusões:** Este caso evidencia os desafios associados à abordagem diagnóstica da doença e a importância do diagnóstico precoce, de forma a evitar sequelas permanentes que podem ocorrer se esta não for reconhecida e tratada atempadamente.

Abstract

Introduction: Hypertrophic pachymeningitis is a rare disorder characterized by meningeal thickness, that can be caused by infection, tumoral infiltration, inflammatory disorders or idiopathic. **Case report:** We report a case of an adolescent who presented with four year-old history of headache and progressive bilateral visual loss. He also had history of tonic-clonic seizures. Cranial magnetic resonance imaging revealed diffuse dural thickness with reinforcing pachymeningeal sign with gadolinium of the dura-mater of the cavernous sinus with extension to orbitary apex. Extensive investigation did not reveal any systemic condition. Histopathological study after meningeal biopsy disclosed a chronic inflammatory process compatible with idiopathic hypertrophic pachymeningitis. **Conclusion:** This case emphasizes how difficult is the management of this disease and the importance of early diagnosis to avoid permanent sequel that can occur if the disease is not rapidly recognized.

Introdução

A paquimeningite hipertrófica (PH) é uma doença inflamatória crónica rara, caracterizada por um espessamento difuso ou localizado da dura-máter craniana e/ou medular. Pode resultar de um processo inflamatório infeccioso, auto-imune ou neoplásico (Tabela I). Após exclusão destas causas pode considerar-se o processo como idiopático⁽¹⁾.

As manifestações clínicas mais comuns da paquimeningite hipertrófica idiopática craniana (PHIC) são a cefaleia crónica e as neuropatias cranianas múltiplas.

Relativamente ao tratamento, a resposta aos corticóides é variável, sendo por vezes necessário recorrer a fármacos imunossupressores⁽²⁾.

Tabela I. Causas de paquimeningite hipertrófica

<p>Infeção Tuberculose Sífilis Doença de Lyme Infeção fúngica (Cryptococcus, Histoplasma, Coccidioides) Cisticercose Infeção a HTLV-1 Infeção a Pseudomonas</p>
--

<p>Doença sistémica Granulomatose de Wegener Artrite reumatóide Sarcoidose Síndrome de Sjögren Arterite de Takayasu Arterite temporal Doenças do tecido conjuntivo Pseudotumor orbitário Mucopolissacaridose Síndrome Tolosa-Hunt</p>
<p>Neoplasia Carcinomatose dural Doença metastática (melanoma) Meningioma Linfoma</p>
<p>Hipotensão intracraniana</p>
<p>Pós colocação de sistema de derivação ventrículo-peritoneal</p>
<p>Pós administração de terapêutica intra-tecal</p>
<p>Idiopática</p>

Adaptado de Sylaja PN, Cherian PJ, Das CK, et al. Idiopathic Hypertrophic cranial pachymeningitis. *Neurol India*. 2002; 50:53-9.



Caso clínico

Descrevemos o caso de um adolescente do sexo masculino, 14 anos, raça negra, natural e residente em Luanda, com antecedentes familiares e pessoais irrelevantes. Evacuado por quadro clínico, com quatro anos de evolução, caracterizado por cefaleias holocranianas, diárias, intensas, diplopia na posição horizontal do olhar e diminuição progressiva da acuidade visual do olho direito, com posterior perda irreversível da mesma três anos após o início dos sintomas. Neste período, apresentou três crises tônico-clônicas generalizadas, sem aparente focalização inicial. Previamente, não havia referência a história de crises ou equivalentes.

No hospital de origem realizou tomografia computadorizada crânio-encefálica no ano anterior à sua transferência para Portugal, que revelou lesão ocupando espaço paraselar direita, condicionando erosão do dorso da sela, com cerca de 24mm de diâmetro. Foi medicado com acetazolamida (250mg, 12/12h) e dexametasona (4mg/dia) durante um mês com melhoria sintomática do quadro de cefaleias.

À admissão em Portugal foi objetivada amaurose do olho direito secundária a atrofia óptica total, com exotropia não parética deste globo ocular por privação sensorial, e defeito temporal do olho esquerdo na campimetria. A ressonância magnética crânio-encefálica (RM-CE) revelou espessamento e reforço de sinal paquimeningeo com gadolínio da dura-máter dos seios cavernosos com extensão aos ápex orbitários e base do cérebro (Fig. 1) favorecendo o diagnóstico de PH. Realizou também ressonância magnética cervical e eletroencefalograma, ambos sem alterações.

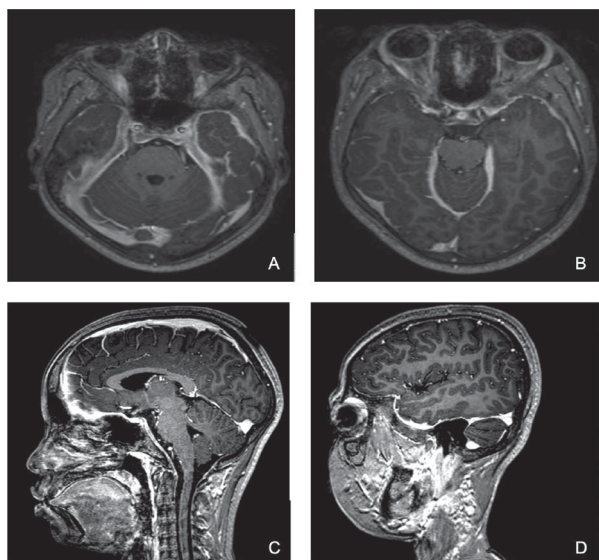


Figura 1. Ressonância magnética crânio-encefálica realizada à data do diagnóstico. (A e B) cortes axiais em ponderação T1 após administração de gadolínio e (C e D) cortes sagitais evidenciando espessamento e reforço de sinal da dura-máter dos seios cavernosos com extensão aos ápex orbitários e à base do cérebro.

Foi efetuada investigação para exclusão de etiologia secundária (Tabela II), que se revelou negativa. Realizou-se biópsia meníngea cujo estudo histopatológico revelou processo inflamatório crônico compatível com PHIC.

Tabela II. Resultados da investigação realizada

Líquor	Resultado
Citoquímico	Sem alterações
Serologia Doença de Lyme (anticorpos IgG e IgM anti- <i>Borrelia burgdorferi</i>)	Negativa
Serologia sífilis (VDRL)	Negativa
Pesquisa de antígeno para <i>Cryptococcus</i>	Negativo
Exame bacteriológico: cultural, direto e pesquisa de micobactérias	Negativo
Exame micológico: direito e cultural	Negativo
Sangue	
Velocidade de sedimentação	110 mm
Enzima conversora de angiotensina	Normal
Serologias: sífilis (VDRL), toxoplasmose, VIH, VHC e VHB	Negativas
Hormonas do eixo hipotálamo-hipófise: LH, FSH, FT3, FT4, prolactina, ACTH, GH, IGF1 e cortisol	Normais
Auto-imunidade: anticorpos anti-citoplasma (c-ANCA, MPO), anticorpos anti ds-DNA, anticorpos anti-nucleares	Negativos
Radiografia de tórax	Sem alterações

Iniciou terapêutica com prednisolona (dose inicial de 40 mg/dia durante seis meses que foi posteriormente diminuída para 10 mg/dia) e carbamazepina (10mg/kg/dia) tendo-se mantido clinicamente estável e sem novos episódios convulsivos nos primeiros dois anos de seguimento. Apresentou melhoria clínica do quadro de cefaleias. Repetiu a RM-CE, dezoito meses após a realização da primeira, tendo-se verificado resolução do espessamento e realce paquimeningeo frontal direito e redução discreta do espessamento e do realce das paquimeninges tentoriais e retroclivais, dos ligamentos petro-clinoideus e dos seios cavernosos (Fig. 2).

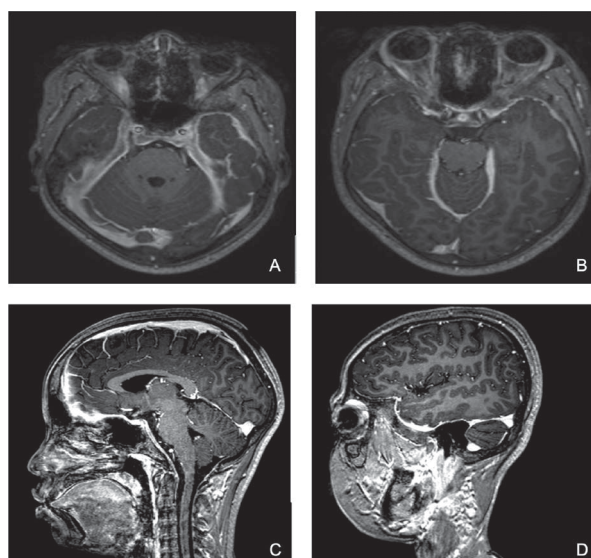


Figura 2. Ressonância magnética crânio-encefálica realizada com dezoito meses de seguimento. (A e B) cortes axiais em ponderação T1 após administração de gadolínio e (C e D) cortes sagitais evidenciando redução discreta do espessamento e do realce das paquimeninges tentoriais e retroclivais, dos ligamentos petro-clinoideus e dos seios cavernosos.

Discussão

A PH é uma doença inflamatória rara e progressiva que se caracteriza pelo espessamento difuso ou localizado da dura-máter cerebral. Descrita pela primeira vez por Charcot e Joffroy em 1869, foi inicialmente atribuída à sífilis⁽³⁾. No entanto, foram já reportados múltiplos casos secundários a doenças inflamatórias sistêmicas.

Devido à variabilidade e inespecificidade da apresentação clínica, a eventualidade de ocorrência desta entidade deve ser considerada, tendo em mente a dificuldade em identificar a sua etiologia.

A suspeita de PH em exames de imagem obriga à realização de uma ampla investigação etiológica para exclusão de causas infecciosas, auto-ímmunes e neoplásicas. Quando não é possível identificar a causa, a condição é definida como PHIC⁽¹⁾.

O estudo histopatológico reveste-se de fundamental importância na confirmação do diagnóstico. A presença de intensa fibrose e infiltrado inflamatório, com predomínio de linfócitos T e plasmócitos, é o padrão histopatológico característico na PHIC, a que se podem somar possíveis alterações vasculares e granulomatosas⁽⁴⁾. O exame citológico do LCR pode não revelar alterações, como no caso reportado, ou evidenciar discreta pleocitose, com predomínio de linfócitos e aumento da concentração proteica, na sua maioria imunoglobulinas⁽⁵⁾.

No caso descrito a investigação realizada pretendeu sobretudo excluir causas infecciosas e auto-ímmunes, tendo o diagnóstico definitivo sido obtido após realização de biópsia meníngea e respetivo exame anatomo-patológico.

Na RM-CE, a PHIC caracteriza-se pela presença de um espessamento linear ou nodular da dura-máter, que se mostra isointensa ou hipointensa em T2 com realce intenso após administração de gadolínio, alterações presentes no caso descrito. Nas imagens ponderadas em T2, as lesões podem ser hipo ou hiperintensas dependendo do grau de fibrose e de inflamação ativa. É comum ocorrer um realce periférico da lesão na fase inflamatória da doença, enquanto que a hipointensidade pode ser atribuída a fibrose⁽⁶⁾.

Os achados obtidos na RM-CE são igualmente importantes na previsão da resposta ao tratamento médico. Hatano *et al*⁽⁴⁾ sugerem que lesões com realce dural correspondem a uma inflamação mais discreta associada a hipervascularização e infiltração celular e respondem melhor ao tratamento com corticosteróides. Por outro lado, lesões de padrão nodular são geralmente decorrentes de reação fibrótica dural intensa ou de tecido inflamatório de granulação localizado e, estes casos, são mais refractários à terapêutica⁽⁴⁾. A PHIC atinge ambos os sexos, com discreto predomínio no sexo masculino (3:2)⁽⁷⁾. É mais frequente na idade adulta, com um pico na quinta década de vida. Até à data apenas foram reportados na literatura quatro casos em idade pediátrica⁽⁸⁾.

Os sintomas mais comuns são a cefaleia, decorrente da inflamação da dura-máter ou do aumento da pressão intracraniana e neuropatia craniana isolada ou múltipla. O VIII par craniano é o mais frequentemente afectado⁽⁷⁾.

Manifestações menos frequentes tais como hidrocefalia, ataxia, epilepsia, diabetes *insipidus* e hipopituitarismo também podem ocorrer⁽⁹⁾.

A perda de visão associada à PHIC não é infrequente e pode resultar de três processos distintos: papiledema crónico devido a hipertensão intracraniana; envolvimento do nervo óptico intracraniano ou envolvimento do nervo ópti-

co na órbita⁽¹⁰⁾. No caso descrito, a perda de visão parece ser secundária ao envolvimento/compressão do nervo óptico pelo espessamento meníngeo no ápex da órbita.

A ocorrência de crises epiléticas pode ser atribuída à presença de edema parenquimatoso e/ou à extensão do processo inflamatório ao parênquima cerebral^(6,11). No caso reportado não é possível afirmar com segurança a etiologia das crises, dado que a RM-CE não identificou nenhuma destas alterações.

O uso de corticoterapia em dose imunossupressora é a terapêutica de primeira linha, dado que a maioria dos doentes apresenta uma resposta inicial satisfatória. A recidiva ou recorrência da doença está geralmente associada a uma rápida redução ou suspensão precoce da corticoterapia, pelo que, nalguns casos pode ser necessário realizar terapêutica durante períodos de tempo mais prolongados ou em associação a outros fármacos imunossupressores⁽¹¹⁾.

O tratamento cirúrgico é pouco utilizado na PHIC. A colocação de um sistema de derivação ventrículo-peritoneal pode ser uma alternativa nos casos associados a hidrocefalia refratária à terapêutica médica⁽⁵⁾.

A evolução natural da doença não é totalmente conhecida, existindo casos descritos de resolução espontânea⁽¹²⁾. No nosso caso o doente apresentou boa resposta à corticoterapia mantendo-se clinicamente estável. Contudo, devido à atrofia do nervo óptico já instalada, o doente não recuperou a visão do olho direito.

Realçamos a necessidade de manter o seguimento clínico e imagiológico, dada a incerteza da evolução da doença. Salientamos também a importância do diagnóstico precoce para evitar sequelas permanentes.

Em resumo, apresentamos um caso de PHIC em idade pediátrica que evidencia os desafios no diagnóstico desta patologia rara e a necessidade de instituição de terapêutica precoce. ■

Bibliografia

1. Bosman T, Simonin C, Launay D, et al. Idiopathic hypertrophic cranial pachymeningitis treated by oral methotrexate: a case report and review of literature. *Rheumatol Int* 2008; 28: 713-8.
2. Roongpiboonsopit D, Phanthumchinda K. Idiopathic hypertrophic pachymeningitis at King Chulalongkorn Memorial Hospital. *J Med Assoc Thai*. 2014; 97:374-80.
3. Charcot JM, Joffroy A. Deux cas d'atrophie musculaire progressive avec lesions de la substance grise et des faisceaux anterolateraux de la moelle epiniere. *Arch Physiol Norm Pathol* 1869; 2:354-367.
4. Hatano N, Behari S, Nagatani T, et al. Idiopathic hypertrophic cranial pachymeningitis: clinicoradiological Spectrum and therapeutic options. *Neurosurgery*. 1999; 45:1336-1348.
5. Sylaja PN, Cherian PJ, Das CK, et al. Idiopathic Hypertrophic cranial pachymeningitis. *Neurol India*. 2002; 50:53-9.
6. Lee Y, Chueng Y, Hsu S, et al. Idiopathic Hypertrophic Cranial Pachymeningitis: Case Report with 7 Years of Imaging Follow-up. *AJNR*. 2003; 24: 119-123.
7. Takahashi H, Wada A, Yokoyama Y, et al. Idiopathic hypertrophic spinal pachymeningitis: a case report. *Journal of Orthopaedic Surgery*. 2010; 18:113-7.
8. Sharma P, Saikia B, Sharma R, et al. Pachymeningitis in a Young Child Responded to Antitubercular Therapy: A Case Report. *Journal of Child Neurology*. 2014; 10:92-5.
9. Rudnik A, Larysz D, Gamrot J, et al. Idiopathic hypertrophic pachymeningitis— case report and literature review. *Folia Neuropathol*. 2007; 45:36-42.
10. Moura F, Pereira I, Gonçalves A, et al. Paquimeningite Hipertófica Idiopática Craniana Associada a Pseudotumor Orbitário. *Arq Neuropsiquiatr*. 2005; 63:885-8.
11. Júnior M, Félix R, Leão M. Idiopathic Hypertrophic Pachymeningitis Manifesting with Frontal Brain Edema. *Rev Neurocienc*. 2011;19:491-5.
12. Nishio S, Morioka T, Togawa A, Yanase T, Nawata H, Fukui M, et al. Spontaneous resolution of hypertrophic cranial pachymeningitis. *Neurosurg Rev*. 1995; 18:201-4.



ARTIGO DE REVISÃO

McArdle disease: clinical and genetic characterization of patients followed in a Portuguese tertiary centre**Doença de McArdle: caracterização clínica e genética de doentes seguidos num centro português terciário**

Pedro Carvalho^{1,2}, Anabela Matos³, Ana Brás³, Olinda Rebelo³, Luciano Almendra³, Argemiro Geraldo³, Maria Rosário Almeida⁴, Luís Negrão³
1-Rheumatology Department, Coimbra Hospital and University Centre, Coimbra, Portugal; 2-Rheumatology Department, Algarve Hospital Centre, Faro, Portugal; 3-Neuromuscular Disease Unit, Neurology Department, Coimbra Hospital and University Centre, Coimbra, Portugal; 4-CNC – Center for Neuroscience and Cell Biology, University of Coimbra, Portugal.

Summary

Introduction: McArdle disease is the most common muscle glycogenosis. It is an autosomal recessive metabolic myopathy with significant molecular heterogeneity caused by homozygous or compound heterozygous mutations in the muscle glycogen phosphorylase gene (*PYGM*). Most people have a definite diagnosis in the second or third decade, although symptoms are often reported retrospectively from childhood. **Objective:** The purpose of our study is to report the clinical and genetic findings of patients with McArdle disease followed in a Neuromuscular Disease Unit of a Portuguese tertiary neurology centre. **Methods:** We used the database of the Neuromuscular Disease Unit of the Neurology Department of a Portuguese tertiary centre. In all cases the diagnosis was made with a confirmatory molecular result and/or absence of myophosphorilase staining in the muscle biopsy. The clinical history of those patients was then analysed. **Results:** We report 12 patients with muscle symptoms beginning in childhood with a mean age at diagnosis of 43.0 years. There was one case of parental consanguinity (8.3%) and a positive family history was present in 2 of the 12 patients (16.7%). Clinically, exercise intolerance and fatigue were frequent (75.0%) and, less frequently, patients complained of cramps or subjective discomfort in the lower limbs (58.3%). All the patients presented high serum creatine kinase (CK) levels. Ten patients underwent muscle biopsy which revealed myophosphorilase deficiency. Genetic testing confirmed the diagnosis in 9 patients, who carried compound heterozygous (56%) and homozygous (44%) mutations in *PYGM* gene. Five types of mutations have been identified. **Conclusion:** McArdle disease is a benign muscle disease with diagnosis being made more easily in recent years, as a consequence of more accessible muscle biopsy and molecular testing. As the symptoms are usually mild and the daily activities are rarely compromised, this clinical entity might remain underdiagnosed in clinical practice. However, it should be suspected in patients with unexplained muscle symptoms and elevated CK levels, prompting muscle biopsy and appropriated genetic studies.

Resumo

Introdução: A doença de McArdle é a glicogenose muscular mais frequente. Esta miopatia apresenta transmissão autossómica recessiva com uma significativa heterogeneidade molecular, sendo causada por mutações homocigóticas ou heterocigóticas compostas no gene da glicogénio-fosforilase muscular (*PYGM*). A maioria dos doentes é diagnosticada na segunda ou terceira décadas de vida, contudo, são frequentemente descritos sintomas com início na infância. **Objetivo:** O objetivo deste estudo foi relatar os achados clínicos e genéticos dos doentes com doença de McArdle seguidos numa Unidade de Doenças Neuromusculares de um centro português terciário. **Métodos:** Foi utilizada a base de dados da Unidade de Doenças Neuromusculares do Serviço de Neurologia de um centro português terciário. Em todos os casos o diagnóstico foi feito com recurso a exame molecular confirmatório e / ou ausência de marcação para miofosforilase em biópsia muscular. A informação clínica desses doentes foi posteriormente analisada. **Resultados:** Relatamos 12 doentes com sintomatologia muscular com início na infância, com uma idade média ao diagnóstico de 43,0 anos. Registámos um caso de consanguinidade (8,3%) e uma história familiar positiva em 2 dos 12 doentes (16,7%). Em termos clínicos, a intolerância ao exercício e a fadiga foram frequentes (75,0%) e, menos frequentemente, os doentes apresentavam câibras ou sensação de desconforto nos membros inferiores (58,3%). Todos os doentes apresentavam valores aumentados de creatina-cinase (CK) sérica. Em 10 casos foi realizada biópsia muscular que revelou deficiência de miofosforilase em todos eles. O estudo genético confirmou o diagnóstico em 9 doentes, que apresentavam mutações em heterocigotia composta (56%) e homocigotia (44%) no gene *PYGM*. Foram identificados 5 tipos de mutações. **Conclusão:** A doença de McArdle é uma doença muscular benigna cujo diagnóstico tem sido feito mais eficazmente nos últimos anos em consequência do maior acesso à biópsia muscular e aos testes moleculares. Como a sintomatologia é habitualmente ligeira e as atividades de vida diária não costumam ser comprometidas, esta condição pode permanecer subdiagnosticada na prática clínica. Contudo, este diagnóstico deve ser suspeitado em doentes com sintomas musculares não explicados de outra forma e níveis elevados de CK sérica, incitando a realização de biópsia muscular e estudo genético apropriado.

Informações:

Artigo de Revisão, publicado em Sinapse, Volume 17, Número 2, Novembro de 2017. Versão eletrónica em www.spneurologia.com © 2017 Sociedade Portuguesa de Neurologia. Todos os direitos reservados.

Key-words:

McArdle disease
Myophosphorilase deficiency
PYGM gene

Palavras-chave:

Doença de McArdle
Deficiência de miofosforilase
Gene *PYGM*

Correspondência com o autor:

Anabela Matos
Praceta Prof. Mota Pinto,
3000-075 Coimbra, Portugal
anabelapmatos@gmail.com

Introduction

McArdle disease or glycogen storage disease type V (muscle phosphorylase deficiency, glycogenosis Type V) is the most common muscle glycogenosis, with an estimated prevalence of 1:100.000-1:167.000.^(1,2) It is a rare autosomal recessive metabolic myopathy with significant molecular heterogeneity caused by homozygous or compound heterozygous mutations in the muscle glycogen phosphorylase gene (*PYGM*) located at chromosome 11q13.^(3,4) The most common mutation in Northern European and North American people is the nonsense mutation at R50X (previously referred to as R49X).⁽⁵⁾ However, many different mutations have been identified. *PYGM* gene encodes the skeletal muscle isoform of glycogen phosphorylase 2 and, as the liver and heart isoforms of glycogen phosphorylase are unaffected, McArdle's disease presents as a pure myopathy.^(3,6)

The majority of patients are diagnosed in the second or third decade, although symptoms are often reported retrospectively from childhood. The diagnosis is suspected by the clinical history and the finding of a raised plasma creatine kinase (CK) activity. The most commonly used methods for diagnosis is muscle immune-histochemistry and mutation analysis in *PYGM* gene, if the muscle biopsy findings are suggestive of the diagnosis.

The purpose of our study is to report the clinical and genetic findings of 12 patients with McArdle disease diagnosis followed in a Portuguese tertiary neurology centre.

Methods

We used the database of the Neuromuscular Disease Unit of the Neurology Department of a Portuguese tertiary centre. The diagnosis was based on clinical suspicion supported either with a confirmatory molecular result or absence of myophosphorilase staining in the muscle biopsy. The clinical history of those patients was then analysed.

Results

In the last 19 years, 12 patients were diagnosed with

McArdle disease in the Neuromuscular Disease Unit of the Neurology Department of Coimbra Hospital and University Centre.

There were 7 females (58.3%) and the mean age was 49.9 years. The most important clinical findings are reported in Table 1. The symptoms began in most of the patients in childhood and the mean age at diagnosis was 43.0 years. Only in two cases a positive family history was reported and, in another family, there was parental consanguinity (the parents were cousins). Clinically, exercise intolerance and fatigue were frequent (75.0%) and, less frequently, cramps or subjective discomfort in the lower limbs (58.3%). Diffuse myalgia was not consistently reported. Myoglobinuria was reported only in one patient and an acute renal failure was not a frequent complication (reported only in another case). The "second wind" phenomenon was clinically suggested in seven patients.

At clinical examination, there was no significant disturbances on muscle strength or, if present, these disturbances were mild and mainly in the lower limbs. Muscular atrophy was seen in only one case, in which it was also documented a mild proximal paraparesis (grade 4+/5).

Ancillary investigations and muscle biopsy

All patients had documented, at least once, raised plasma CK levels. As shown in Table 2, there were several cases where the CK serum values were very high (maximum of 18 492 mg/dl). Electromyography was performed in 8 patients and in one case it was suggestive of myopathy and it was normal in the others.

Nine patients underwent a muscle biopsy (performed in the deltoid muscle) and all were compatible with myophosphorilase deficiency.

Genetic testing

The results of the genetic tests performed are showed in Table 3. The mutation analysis in *PYGM* gene identified pathogenic mutations in nine patients, in homozygous (44.4%) or compound heterozygous states (55.6%), result-

Table 1. Clinical and demographic findings

Case number	Gender	Age	Symptom onset	Age at diagnosis	E/F	C/D	Familial history	Cons.	SW
1	M	65	7	62	+	+	-	+	+
2	F	38	5	28	+	+	+	-	+
3	F	39	8	35	+	+	-	-	+
4	F	38	10	36	+	+	-	-	+
5	F	58	15	55	+	-	-	-	-
6	F	73	NA	65	+	-	+	-	NA
7	F	61	NA	56	+	-	-	-	NA
8	M	74	10	55	-	-	-	-	+
9	M	41	9	35	+	+	-	-	+
10	M	33	11	18	-	+	-	-	-
11	M	27	8	19	-	+	-	-	+
12	F	52	5	52	+	-	-	-	-

Legend: M – male; F – female; E/F - Exercise intolerance/fatigue; C/D - Cramps/lower limbs discomfort; Cons. – Consanguinity; Mb – Myoglobinuria; "+" - present; "-" – not present; SW – Second-wind; NA – not available.

**Table 2.** Clinical investigations and treatment of patients with the diagnosis of McArdle's disease

Case number	Mb	ARF	MW	Atr.	Bx	EMG	Tx	CK max
1	-	-	Mild/LL/fixed	+	+	-	Losartan, CHrD	6719
2	-	-	Mild/LL/not fixed	-	ND	NA	-	9204
3	-	-	-	-	+	-	-	14091
4	-	-	-	-	+	-	-	10298
5	-	-	-	-	+	-	-	5602
6	NA	-	-	-	+	-	-	3398
7	NA	-	-	-	ND	NA	losartan	5732
8	-	+	-	-	+	ND	Candesartan	8450
9	-	-	Mild/LL/not fixed	-	+	+*	Ramipril	18492
10	-	-	-	-	+	-	-	4746
11	+	-	-	-	+	-	Complex B vitamins	NA
12	-	-	Mild/UL/ not fixed	-	+	ND	-	3046

Legend: "+" - present; "-" - not present; ARF - acute renal failure; MW - Muscle weakness; EMG - electromyography; Tx - Treatment; CK max - maximum registered CK value (mg/dl); LL - Lower limbs; UL - Upper limbs; Atr. - Atrophy; Bx - biopsy; +* - muscular fiber lesion on EMG; ND - not done; CHrD - carbohydrate-rich diet; NA - not available.

Table 3. Genetic testing of patients with the diagnosis of McArdle's disease

Case number	Genetic testing	Produced proteins
1	Homozygote: c.148C>T	R50X
2	Heterozygous: c.280C>T and c.613G>A	R94W and G205S
3	Homozygote: c.2392T>C	W798R
4	Homozygote: c.280C>T	R94W
5	Heterozygous: c.148C>T and c.2392TX	R50X and W798R
6	ND	ND
7	PYGM mutation*	NA
8	Homozygote: c.2392T>C	W798R
9	Heterozygous: c.148C>T and c.1827G>A	R50X and K609K
10	ND	ND
11	Heterozygous: c.148 C>T and c.2392T>C	R50X and W798R
12	Heterozygous: c.148 C>T and c.2392T>C	R50X and W798R

Legend: ND - not done; NA - not available; * - patient 7 had the information about a mutation in *PYGM* gene which was compatible with McArdle disease, however, the result was not available.

ing in a positive molecular diagnosis for this recessive disease. Of note, the most common mutation was the p.R50X mutation, which was presented in 55.6% of patients in heterozygous or homozygous state.

Treatment

All patients were instructed about the type of exercise recommended and the "second-wind" phenomenon. As generally stated, the disease was a mild and well-tolerated and there was no need for a specific treatment. However, some treatments have been tried, throughout the years, as illustrated in Table 2. Some patients received ramipril, vitamin supplements and were advised to perform a carbohydrate-rich diet (preferentially with carbohydrates of slow absorption), in some circumstances.

Discussion

McArdle disease should be suspected when the fol-

lowing clinical features and laboratory abnormalities are present: exercise intolerance, myalgias, the "second wind" phenomenon and high serum level of total CK activity.

In our cohort, the majority of the patients reported exercise intolerance with myalgia, and fatigue (75.0%), beginning in childhood, with or without fixed muscle weakness at the time of evaluation.⁽⁷⁾⁽⁸⁾

Another classic feature, which was also present in our patients, is a high serum level of total CK activity, with a maximum registered CK value of 18 492 mg/dl. These high CK levels can be observed after intense exercise, but also at rest (in the absence of heavy exercise in the previous hours or days).

The "second wind" phenomenon, as described in a 12 minute walking test and 15 minute cycle test, is known to be pathognomonic for McArdle disease and its identification in the clinic can aid diagnosis.⁽⁹⁾ In spite of this clinical test had not been performed in our study, a suggestive pattern compatible with this phenomenon has been de-

scribed in seven of our patients (70.0%). This symptom is extremely helpful in the clinical identification of patients with McArdle disease.

Ten of our patients underwent a muscle biopsy which was positive for myophosphorilase deficiency in all of them. In the remaining 2 patients, the diagnosis was supported on genetic testing. Taking the 12 patients in account, the genetic testing was performed in 9 of them, and it was compatible with this clinical diagnosis in all of the tested patients.

The mutation analysis of the *PYGM* gene revealed five previously reported mutations in heterozygous or homozygous state, of which p.R50X appeared as the most prevalent one (55.6%), in accordance with other studies.⁽³⁾

Although McArdle disease is not usually associated with significant disability, there are cases with severe muscle pain and weakness. It has been reported that myoglobinuria occurs in about 50% of patients after intense exercise and about 50% of these patients also develop acute renal failure, which is almost always reversible but requires emergency treatment.⁽¹⁰⁾ However, in our population these complications were rare. Only one patient reported myoglobinuria and another one was admitted for acute renal failure.

There are no high quality clinical trials to conclude about the correct treatment of this condition. A recent Cochrane meta-analysis found low quality evidence of significant improvement in some clinical parameters with low-dose creatine, oral sucrose, a carbohydrate-rich diet and ramipril. However, none these measures were sufficient to indicate significant clinical benefit.⁽¹¹⁾ Besides the lack of evidence, the most common interventions for these patients combine aerobic conditioning and ensuring that sufficient blood glucose is constantly available to patients' working muscles during the daytime. This is achieved by adopting a diet with a high proportion of complex carbohydrates and a low proportion of fat. Only four of our patients were under some kind of treatment for their condition, with minor impact on their muscle symptoms.

This study illustrated the importance of a detailed clinical history, muscle biopsy and genetic analysis in patients with elevated CK levels. McArdle disease is still a relatively rare diagnosis, even in a tertiary reference centre. As the symptoms are usually mild and the daily activities are rarely compromised, this clinical entity may remain underdiagnosed in clinical practice. However, McArdle disease has the potential to develop life-threatening complications, which should be prevented. All the patients who present with typical symptoms and elevated CK levels, must perform a muscle biopsy and genetic testing (starting with the most common p.R50X mutation) to confirm the McArdle disease. ■

References

1. Haller RG. Treatment of McArdle disease. Arch Neurol. 57. United states 2000. p. 923-4.
2. Lucia A, Ruiz JR, Santalla A, Nogales-Gadea G, Rubio JC, Garcia-Consegra I, et al. Genotypic and phenotypic features of McArdle disease: insights from the Spanish national registry. J Neurol Neurosurg Psychiatry. 2012;83(3):322-8.
3. Andreu AL, Nogales-Gadea G, Cassandrini D, Arenas J, Bruno C. McArdle disease: molecular genetic update. Acta Myol. 2007;26(1):53-7.
4. Vieitez I, Teijeira S, Fernandez JM, San Millan B, Miranda S, Ortolano S, et al. Molecular and clinical study of McArdle's disease in a cohort of 123 European patients. Identification of 20 novel mutations. Neuromuscul Disord. 2011;21(12):817-23.
5. Kubisch C, Wicklein EM, Jentsch TJ. Molecular diagnosis of McArdle disease: revised genomic structure of the myophosphorylase gene and identification of a novel mutation. Hum Mutat. 1998;12(1):27-32.
6. Di Mauro S. Muscle glycogenoses: an overview. Acta Myol. 2007;26(1):35-41.
7. Dimaur S, Andreu AL, Bruno C, Hadjigeorgiou GM. Myophosphorylase deficiency (glycogenosis type V; McArdle disease). Curr Mol Med. 2002;2(2):189-96.
8. Vissing J, Haller RG. The effect of oral sucrose on exercise tolerance in patients with McArdle's disease. N Engl J Med. 2003;349(26):2503-9.
9. Scalco RS, Chatfield S, Godfrey R, Pattni J, Ellerton C, Beggs A, et al. From exercise intolerance to functional improvement: the second wind phenomenon in the identification of McArdle disease. Arq Neuropsiquiatr. 2014;72(7):538-41.
10. S D, S T. Myology. In: AG E, C F-A, editors. 2nd ed. ed. New York, NY: McGraw Hill; 1994. p. 1551-6.
11. Quinlivan R, Martinuzzi A, Schoser B. Pharmacological and nutritional treatment for McArdle disease (Glycogen Storage Disease type V). Cochrane Database Syst Rev. 2014;11:Cd003458.

ARTIGO DE REVISÃO

Revisiting the genetics of APOE

Revisitando a genética da APOE

Susana Carmona¹, Célia Kun-Rodrigues¹, José Brás^{1,2,3}, Rita Guerreiro^{1,2,3}

1-Department of Molecular Neuroscience, Institute of Neurology, University College London, London, UK; 2-Department of Medical Sciences, Institute of Biomedicine-iBiMED, University of Aveiro, Aveiro, Portugal; 3-UK Dementia Research Institute at UCL (UK DRI), London, UK.

Abstract

Apolipoprotein E (APOE) is a lipid-transport protein expressed in almost all tissues, including the brain. In addition to lipid delivery, brain APOE also regulates amyloid beta clearance and aggregation. In humans, there are three main isoforms, APOE2, APOE3 and APOE4, with structural differences that influence protein function. APOE4 is the most important genetic risk factor for Alzheimer's disease and Dementia with Lewy bodies.

In this review, we will focus on the genetic variability of *APOE* and its association with different diseases (mainly neurodegenerative, psychiatric and lipid-related). Despite the increasing number of studies, the association of *APOE* genetic variants with other neurological conditions beyond Alzheimer's disease and Dementia with Lewy bodies is still far from clear.

We will also discuss the association of different structural and functional aspects of APOE with different diseases, particularly the amyloid beta-dependent and -independent mechanisms, such as tau-mediated neurodegeneration, associated with Alzheimer's disease pathogenesis.

As the most significant genetic risk factor for Alzheimer's disease, *APOE* has a central role in the risk assessment of this disease. Consequently, a better understanding of the impact of common and rare *APOE* variants will not only contribute to a more accurate risk management of these patients, but it will also clarify the potential of *APOE* as a therapeutic target.

Resumo

A apolipoproteína E, usualmente denominada como APOE, é uma proteína essencial no transporte de lípidos com expressão na maioria dos tecidos. No cérebro, para além do seu envolvimento no metabolismo dos lípidos, contribui também para a eliminação e agregação da proteína beta amiloide. No organismo humano existem várias isoformas da APOE, sendo as isoformas APOE2, APOE3 e APOE4 as mais frequentes. As diversas isoformas apresentam diferenças estruturais com consequências na função proteica. A isoforma APOE4 tem sido identificada por consecutivos estudos como o principal factor de risco genético para a doença de Alzheimer e para a demência com corpos de Lewy.

Neste artigo de revisão iremos focar-nos na variabilidade genética do gene *APOE* e na sua associação com diferentes doenças: doenças neurodegenerativas, psiquiátricas e associadas ao metabolismo lipídico. Apesar do crescente número de estudos realizados, a influência das variantes genéticas do gene *APOE* na maioria destas doenças ainda não é totalmente conhecida, com excepção da doença de Alzheimer e da demência com corpos de Lewy.

Será também destacada a relação entre as diferenças estruturais e os aspectos funcionais da APOE em diferentes patologias, em particular nos mecanismos dependentes e independentes de beta amiloide, como a neurodegeneração associada à proteína tau, envolvidos na patogénese da doença de Alzheimer.

Sendo o factor de risco genético mais significativo para a doença de Alzheimer, o gene *APOE* tem potencialmente um papel central na avaliação do risco desta doença. Consequentemente, uma melhor compreensão do impacto das variantes neste gene não só contribuirá para uma avaliação de risco de doença mais assertiva, como também ajudará a esclarecer o potencial da APOE como alvo terapêutico.

Introduction

Apolipoprotein E (APOE) was first described in 1973 by Shore and Shore⁽¹⁾, but it was only in 1975 that Utermann and collaborators decided to denominate this glycoprotein as APOE⁽²⁾. APOE is an amphipathic protein that belongs to the family of apolipoproteins⁽³⁾. In humans, three major APOE isoforms exist with different properties⁽⁴⁾. In

the early 90s, the association between the APOE4 isoform and Alzheimer's disease (AD) was discovered⁽⁵⁾ and since then multiple studies have been performed to understand the impact of APOE in AD pathogenesis. In addition, the impact of *APOE* genotype has also been shown in other neurological conditions⁽⁶⁾. In this article we review the genetics of APOE, its relation with protein structure and

Informações:

Artigo de Revisão, publicado em Sinapse, Volume 17, Número 2, Novembro de 2017. Versão eletrónica em www.spneurologia.com © 2017 Sociedade Portuguesa de Neurologia. Todos os direitos reservados.

Key-words:

APOE
Genetics
Variants
Disease
Brain

Palavras-chave:

APOE
Genética
Variantes
Doença
Cérebro

Correspondência com o autor:

Rita Guerreiro
r.guerreiro@ucl.ac.uk

function and association with diseases. We focus essentially on neurological conditions, particularly in AD, and how the information obtained from the genetic study of *APOE* can improve the risk assessment of these patients.

Gene and locus

The *APOE* gene is located on chromosome 19q13.32, it includes 4 exons separated by three introns and comprises 3,646 bp⁽⁷⁾. Exon 1 and the beginning of exon 2 correspond to the 5' untranslated region (UTR), while the last portion of exon 4 encodes the 3'-UTR (**Figure 1**). The *APOE* gene is in close proximity to other apolipoprotein genes, such as *APOC1*, *APOC4*, and *APOC2*. Strong linkage disequilibrium (LD) was observed between variants located in *APOE* and those in surrounding genes spanning 50 Kb⁽⁸⁾. Using 21 *APOE* single nucleotide polymorphisms (SNPs), Yu and collaborators identified 35 different haplotypes in Caucasian individuals, with five haplotypes corresponding to over 75% of the haplotypic distribution, and 13 haplotypes corresponding to over 95%. Furthermore, different ethnic groups showed distinct LD patterns⁽⁸⁾. Regarding methylation status, *APOE* has a CpG island located in the 3' coding region (exon 4) and CpG sites are hypo or hypermethylated according to the genomic location⁽⁹⁾. CpG sites in the promoter and in exon 4 were shown to be hypermethylated, while CpG sites in the first two exons and introns exhibited hypomethylation. The genotype of specific variants influences the methylation level. The allele A of the promoter variant -219T/G (rs405509) increases the methylation in some CpG sites, reducing gene expression and the three main *APOE* alleles (*APOE* ϵ 2, *APOE* ϵ 3 and *APOE* ϵ 4) also have different methylation levels with the presence of more CpG sites in the *APOE* ϵ 4 allele⁽¹⁰⁾.

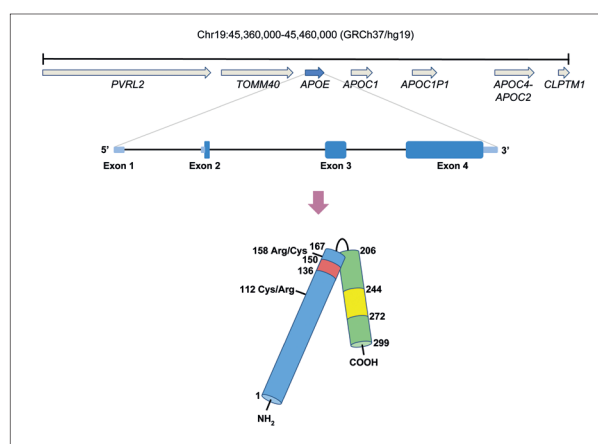


Figure 1. APOE locus, gene and protein.

In the middle panel (gene) the light blue areas represent untranslated regions 5' and 3', while the dark blue areas correspond to the coding region of the exons. The protein (bottom panel) is divided in three regions: N-terminal region (blue) containing the receptor-binding domain (red), the hinge region (between amino acids 168 and 205), and the C-terminal region (green) with the lipid-binding domain (yellow). The two polymorphisms, in positions 112 and 158 of the protein, that distinguish the three more common APOE isoforms (*APOE* ϵ 2, *APOE* ϵ 3 and *APOE* ϵ 4) are located in the N-terminal region. Adapted from⁽⁶⁾.

Expression

APOE production and secretion occurs in most human

tissues. Plasmatic APOE is mainly synthesised by hepatocytes (up to 75%). Moreover, other cells and tissues such as macrophages, adipocytes, spleen, and kidney are also important sources of APOE⁽¹¹⁾. In the brain, APOE is mainly produced by astrocytes, but also by neurons and microglia in stress situations⁽¹²⁾, and cerebrovascular pericytes⁽¹³⁾.

Proximal and distal regulatory binding sites are involved in the complex process of regulation of *APOE* transcription that takes place in a cell-specific manner. Several transcription factors bind to *APOE* promoter, such as AP2, LXR α /RXR α and LXR β /RXR α ⁽¹⁴⁾. In hepatic cells two enhancers were identified, HCR.1 and HCR.2, that control the *APOE/APOC1/APOC4/APOC2* gene cluster expression⁽¹⁵⁾; while in macrophages and adipose tissue two multi-enhancer regions have been identified: ME.1 and ME.2⁽¹⁶⁾.

Protein

The translated APOE product is a 36.2 kDa protein composed of 317 amino acids. This precursor protein has a signal peptide of 18 amino acids on the N-terminal that is removed cotranslationally. Subsequently, in the Golgi apparatus, APOE suffers O-linked glycosylation and sialylation and finally the 34 kDa glycoprotein is secreted⁽¹⁷⁾.

In 2011, Chen and collaborators revealed, for the first time, the full structure of APOE. Using nuclear magnetic resonance, the authors reported an helix-bundle structure with three domains: an N-terminal domain (residues 1-167) containing antiparallel four-helix-bundle, a hinge domain (residues 168-205) with two helices that regulates the interaction between N- and C-terminals, and a C-terminal domain (residues 206-299) composed by three helices (**Figure 1**). A salt-bridge between Lys95 and Glu255 and an H-bond between Arg61 and Thr194 promote the interaction of both terminals⁽¹⁸⁾.

Functions

APOE is a glycoprotein mainly involved in the transport of lipids and cholesterol throughout the body. APOE is an important constituent of lipoproteins such as very low density lipoproteins (VLDL) synthesised by the liver and chylomicrons generated in the intestine from dietary fat and cholesterol⁽¹¹⁾. The lipid ligation occurs through the lipid binding domain located in the C-terminal (residues 244-272). Moreover, APOE also has a receptor binding region located in the N-terminal (residues 136-150), allowing this protein to function as a ligand in receptor-mediated endocytosis of lipoprotein particles. APOE binds to cell surface receptors culminating in the internalization of transported lipids by hepatic and extrahepatic cells. Low density lipoprotein receptor (LDLR), LDLR-related protein 1 (LRP1), VLDL receptor (VLDLR), and APOE receptor 2 (APOER2) are the major APOE receptors. The binding affinity to these receptors depends on APOE lipidation status and isoform. In addition, APOE can also bind to cell surface heparan sulfate proteoglycan⁽¹⁹⁾. APOE secreted by macrophages and present in high density lipoprotein (HDL) particles participates in reverse transport of cholesterol, redirecting excess cholesterol produced by peripheral tissues to the liver for elimination⁽²⁰⁾.



In the brain, APOE has an important role in neuroplasticity. It is the predominant apolipoprotein of HDL in the central nervous system⁽²¹⁾. Lipidated APOE binds to LDL receptor family members and is endocytosed. The released cholesterol is used in synaptogenesis and maintenance of synaptic connections, while APOE can be recycled back to cell surface or be degraded⁽²²⁾. APOE also acts as a chaperone protein required in amyloid β ($A\beta$) clearance⁽²³⁾. According to the classical view, when lipidated, APOE binds to $A\beta$ and the $A\beta$ -APOE complex is internalized by LRP1 in the blood brain barrier (BBB) and brain cells⁽²²⁾. It also influences the aggregation and deposition of $A\beta$ ⁽²²⁾. However, Verghese and collaborators argue that the physical interaction between soluble $A\beta$ and APOE observed in previous studies just occurred due to an overload of soluble $A\beta$ compared to APOE lipoprotein. The authors concluded that in physiological ratios soluble $A\beta$ does not bind to lipidated APOE. The alternative model proposes that soluble $A\beta$ and APOE compete for the receptor LRP1, and consequently APOE impairs soluble $A\beta$ clearance⁽²⁴⁾. Supporting this theory was the observation of an increase in $A\beta$ clearance in the presence of reduced APOE levels⁽²⁵⁾ and a direct clearance of $A\beta$ through LRP1⁽²⁶⁾. Despite these evidences, the direct binding of APOE to $A\beta$ can not be completely ruled out, since APOE is present in plaques⁽²⁷⁾. Furthermore, APOE was also shown to be involved in the regulation of inflammation, tau phosphorylation, actin polymerization and long-term potentiation (LTP), as described later in this review.

Isoforms and genetic variants

Three major isoforms are described for APOE: APOE2, APOE3 and APOE4. The three isoforms differ at positions 112 and 158 of the protein. APOE4 is the ancestral isoform and has the amino acid arginine in positions 112 and 158 of the protein. The APOE3 isoform is derived from APOE4 and presents a cysteine in position 112 and an arginine in residue 158 of the protein. APOE2 contains cysteines in both positions⁽⁴⁾. At the gene level, these isoforms correspond to three alleles: *APOE* ϵ 2, *APOE* ϵ 3 and *APOE* ϵ 4 that are associated with two SNPs, rs429358 and rs7412, corresponding to the previously described amino acid changes at positions 112 and 158, respectively.

APOE ϵ 3 is the most frequent allele (77.9% in Caucasians) followed by *APOE* ϵ 4 (13.7%) and *APOE* ϵ 2 (8.4%) with slight differences between distinct ethnic groups⁽²⁸⁾. In Portugal, the allele frequencies fit within the range of values obtained for other European populations: 83.6%

88.2% for *APOE* ϵ 3, 7.4%-10.0% for *APOE* ϵ 4 and 4.4%-6.4% for *APOE* ϵ 2⁽²⁹⁻³¹⁾. A study performed with 126 healthy unrelated individuals born in the Azores also obtained similar allele frequencies: 83.7%, 9.5% and 6.8% for alleles *APOE* ϵ 3, *APOE* ϵ 4 and *APOE* ϵ 2, respectively⁽³²⁾. Eisenberg and collaborators found a lower *APOE* ϵ 4 frequency in populations living in regions with moderate latitude and temperatures compared to populations that live in extreme environments. This difference may be related to higher metabolic rates in the individuals living in extreme environments, which requires higher cholesterol levels. In accordance, *APOE* ϵ 4 carriers were found to have higher cholesterol levels⁽³³⁾.

The two polymorphisms confer different properties to the three isoforms. A higher molecular stability was found for APOE2, while APOE4 is the isoform with the lowest stability⁽³⁴⁾. Consequently APOE2 is the most abundant isoform in plasma and CSF^(35,36). Also, due to the presence of two cytosine nucleotides in the variants rs429358 and rs7412, *APOE* ϵ 4 has more CpG sites and was found to be hypermethylated comparatively to *APOE* ϵ 2⁽¹⁰⁾. APOE4 has more affinity to VLDL particles, but APOE2 and APOE3 preferentially associate with small HDL particles⁽³⁷⁾. Affinity to the receptors is also influenced by the isoform: both APOE3 and APOE4 have similar affinity to the LDL receptor, but the affinity to this receptor is less than 2% for APOE2^(38,39). These variations are associated with structural differences between the isoforms. In APOE2 the cysteine residue at position 158 alters the conformation of the receptor binding region, between residues 136 and 150, leading to a defective binding to the LDL receptor. APOE4 has a closed conformation (a molten globule state) due to the Arg112 residue. This arginine leads to the formation of a salt bridge between Arg61 and Glu255 residues, culminating in a different C-terminal with an increased affinity to lipids⁽⁴⁰⁻⁴²⁾.

There are other genetic variants located in the promoter, exons and introns, but almost all of these are rare (minor allele frequency (MAF) <1%). In fact, in the large gnomAD database (<http://gnomad.broadinstitute.org/>) containing variants from over 123,000 exomes and 15,000 genomes there are only 6 SNPs reported with a MAF > 1%: the two SNPs associated with alleles ϵ 2, ϵ 3 and ϵ 4, and four intronic variants (**Table I**).

Table I. *APOE* variants with alternative allele frequency > 1% present in the gnomAD database. Positions are given according to GRCh37/hg19, NM_000041.3 transcript and NP_000032.1 protein. *Protein positions are relative to the translated protein containing the signal peptide signal of 18 amino acids. Global AAF represents alternative allele frequencies for the global population and were obtained from the gnomAD database (<http://gnomad.broadinstitute.org/>). Chr: Chromosome; AAF: alternative allele frequencies.

Chr	Position	rsID	Reference	Alternative	Transcript Consequence	Protein Consequence	Type	Global AAF	European (Non-Finnish) AAF
19	45409579	rs769448	C	T			intron	0.02034	0.03342
19	45412079	rs7412	C	T	c.526C>T	p.Arg158Cys (p.Arg176Cys*)	missense	0.06538	0.07669
19	45410002	rs769449	G	A			intron	0.09179	0.1145
19	45411941	rs429358	T	C	c.388T>C	p.Cys112Arg (p.Cys130Arg*)	missense	0.14254	0.14893
19	45410444	rs769450	G	A			intron	0.39341	0.40434
19	45409167	rs440446	C	G			intron	0.62118	0.63565

APOE and disease

APOE and Alzheimer's disease

Alzheimer's disease is the most common form of dementia and is neuropathologically defined by the combined presence of extracellular A β plaques and intracellular neurofibrillary tangles of phosphorylated tau protein⁽⁴³⁾ in the brain of patients. *APOE* ϵ 4 is the main genetic risk factor for AD, being associated with a semi-dominant inheritance of late onset AD (LOAD)^(44,45). The impact of *APOE* ϵ 4 in AD was reported for the first time in 1993⁽⁵⁾ and since then *APOE* has been a constant hit in case-control association studies and, more recently, in genome wide association studies (GWAS) when studying AD samples from different populations⁽⁴⁴⁻⁴⁹⁾. In the Portuguese population, Fernandes and collaborators⁽⁵⁰⁾ as well as Rocha and collaborators⁽⁵¹⁾ also demonstrated that *APOE* ϵ 4 is more frequent in AD patients when compared to controls. The latter obtained an odds ratio of 5.93 for the association of *APOE* ϵ 4 with the risk of developing AD⁽⁵¹⁾.

The risk for LOAD is dose related: it is 2-3-fold higher in individuals carrying one *APOE* ϵ 4 allele and increases to 12-fold if carrying two copies of *APOE* ϵ 4⁽⁵²⁾. *APOE* ϵ 4 also reduces the age of onset in a dose dependent manner⁽⁵³⁾. Contrary to *APOE* ϵ 4, the *APOE* ϵ 2 allele has been shown to be associated with a reduced risk and increased age at onset of AD^(28,54,55).

The exact mechanism through which *APOE* ϵ 4 influences AD pathogenesis is still not fully known. APOE and A β were found co-localised in senile plaques, in amyloid deposits located in vessel walls and in neurofibrillary tangles of AD patients⁽⁵⁶⁾. *APOE* ϵ 4 carriers have a higher amyloid load in their brains than non-carriers⁽⁵⁷⁾. Several studies have associated APOE with A β metabolism, aggregation and deposition. Recently, Huang and collaborators showed that APOE binding to APOE receptors activates the DLK-MKK7-ERK1/2 cascade, followed by cFos phosphorylation and stimulation of transcription factor AP-1, culminating in APP transcription and A β production (Figure

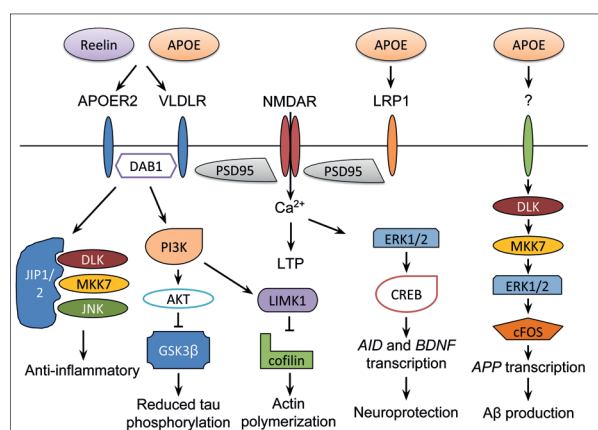


Figure 2. Signaling pathways affected by APOE4. APOE binds to different receptors leading to the activation of several pathways and receptor endocytosis. The presence of APOE4 leads to lower levels of APOE receptors and NMDAR in the membrane. This results in more inflammation, tau hyperphosphorylation, actin depolymerization, increased LTP and reduced levels of neuroprotective molecules. In addition, APOE4 stimulates the production of APP, leading to higher levels of A β in the brain. All these factors contribute for the development of AD.

2). Activation of this pathway was stronger for APOE4 than for APOE3 or APOE2⁽⁵⁸⁾. It has also been shown that lipidated APOE binds to soluble A β in an isoform-dependent manner (APOE2 > APOE3 >> APOE4)⁽⁵⁹⁾. It also promotes A β clearance by different mechanisms, such as uptake and degradation by astrocyte, microglia and neurons⁽⁶⁰⁾, clearance through the BBB⁽⁶¹⁾ and extracellular proteolytic degradation⁽⁶²⁾, in the same isoform-dependent manner, which leads to a reduced clearance in the presence of the APOE4 isoform⁽⁶³⁾. APOE is known to promote A β fibrillization, aggregation and deposition in an opposite isoform-dependent manner (APOE4 >> APOE3 > APOE2) to that mentioned for A β clearance⁽⁶³⁻⁶⁵⁾.

APOE4 also contributes to AD pathogenesis independently of A β . It has been shown to: increase tau phosphorylation and neurofibrillary tangle formation^(66,67); disrupt mitochondrial function due to lower levels and activity of mitochondrial respiratory enzymes⁽⁶⁸⁾; reduce cerebral glucose metabolism^(69,70); be associated with a less efficient transport of lipids and cholesterol required for membrane repair and synaptic plasticity⁽⁷¹⁾; increase the levels of iron in the brain⁽⁷²⁾; reduce the anti-inflammatory properties of APOE⁽⁷³⁾ and compromise vascular integrity and function, related with accelerated pericyte loss⁽⁷⁴⁾.

These receptors interact with PSD95 and NMDAR leading to Ca²⁺ influx increasing LTP^(75,76). The Ca²⁺ influx also leads to ERK1/2 phosphorylation that activates CREB. CREB promotes transcription of *AID* and *BDNF*, which provide broad-spectrum neuroprotective effects⁽⁷⁷⁾. In addition, APOER2 and VLDLR are two reelin and APOE receptors also involved in tau phosphorylation and actin polymerization regulation. Reelin inhibits tau hyperphosphorylation through the DAB1-PI3K-AKT pathway that inactivates GSK3 β , required for tau phosphorylation and LTP increase. PI3K activated by reelin also activates LIMK1 that inhibits cofilin, reducing cofilin actin-depolymerizing activity, which leads to actin polymerization and dendritic spine growth increase⁽⁷⁸⁻⁸⁰⁾. However, A β oligomers have the opposite effect of reelin activation leading to GSK3 β activation and LIMK1 blockage^(81,82). As a consequence of APOER2 and VLDLR retention due to APOE4, the reelin pathway is blunted and loses its capacity to inhibit tau phosphorylation, to promote LTP and actin polymerization and dendritic spine growth. These receptors also regulate JNK activation^(83,84), through JIP1/2⁽⁸⁵⁾. JIP1/2 inhibits JNK signalling, a protein that contributes to inflammation⁽⁸⁵⁾. In the presence of APOE4 this pathway is impaired leading to a lower APOE-mediated anti-inflammatory effect⁽⁷³⁾.

More recently, it was also shown that APOE contributes to the changes in microglia phenotypes observed in neurodegenerative diseases. APOE present in lipoproteins or bound to apoptotic neurons binds to TREM2 leading to their phagocytosis. After this, APOE mediates a switch from a homeostatic to a neurodegenerative microglia phenotype^(86,87). No APOE isoform-dependent differences in binding affinity between TREM2 and APOE were found^(88,89) and further studies will be required to understand the



impact of the different APOE isoforms in the changes of microglia phenotypes. However, TREM2 expression was found to be reduced in the presence of APOE4 comparatively to APOE3⁽⁹⁰⁾.

In addition to the role of APOE2, APOE3 and APOE4 isoforms in AD, the effect of other variants in the gene has also been studied. Three promoter polymorphisms, -491A/T (rs449647), -427T/C (rs769446), and -219T/G (rs405509), have been extensively studied but the results regarding an association with AD risk have not been consistent. In 1998, Lambert and collaborators, after studying 49 LOAD patients and 45 controls, reported an increased risk of occurrence of AD associated with the T allele of the -219T/G polymorphism, a decreased risk associated with the T allele of the -491A/T polymorphism and no association with AD for the -427T/C polymorphism⁽⁹¹⁾. Limon-Sztencel and collaborators also found a protective effect of the G allele of -219T/G polymorphism⁽⁸²⁾. However, in a more recent meta-analysis carried out by Xiao and collaborators the C allele of -427T/C was associated with an increased risk of AD, while the other two polymorphisms did not show association with the disease⁽⁹²⁾. The intronic polymorphism +113G/C (rs440446) was found in linkage with the *APOE* ϵ 4 allele⁽⁹³⁾, and further studies did not find an independent association with AD^(82,94). The intronic rs769449 was found to be associated with reduced levels of $A\beta_{42}$ and increased levels of tau and ptau₁₈₁ levels in CSF^(95,96).

In 2014, Medway and collaborators reported the impact of p.Leu28Pro, p.Arg145Cys and p.Val236Glu in LOAD risk. The authors concluded that p.Leu28Pro was in complete LD with *APOE* ϵ 4, not representing an independent association with LOAD risk; the p.Arg145Cys was too rare to be analysed, but p.Val236Glu was associated with a decreased risk of LOAD (OR = 0.10) independently of *APOE* ϵ 2, *APOE* ϵ 3 and *APOE* ϵ 4 haplotypes⁽⁹⁷⁾.

APOE and other neurological diseases

The association between APOE and Dementia with Lewy bodies (DLB) has been repeatedly demonstrated. In fact, *APOE* is the strongest genetic risk factor for DLB. *APOE* ϵ 4 is associated with increased risk for DLB with an *APOE* ϵ 4 allele frequency established within 24% and 32% in DLB patients in comparison to 7%-15% in controls⁽⁹⁸⁻¹⁰²⁾. Recent studies revealed that the APOE4 isoform confers a shorter disease duration and earlier age of death^(99,103,104). Similarly to AD, the *APOE* ϵ 2 allele reduces the risk for the development of DLB and delays the onset of disease⁽¹⁰⁵⁾.

In a recent study with patients with Parkinson's disease (PD), Mengel and collaborators did not find *APOE* ϵ 4 affecting cognitive performance⁽¹⁰⁶⁾, contradicting previous results where this allele was associated with worse cognitive performance^(107,108). In 2004, a meta-analysis showed a positive association between *APOE* ϵ 2 and sporadic PD⁽¹⁰⁹⁾, which was not replicated in recent genome-wide association studies.

The role of APOE in frontotemporal dementia (FTD) remains unclear too. Like for AD, APOE2 has been suggested to have a protective effect while APOE4 has been associated with an increase in risk⁽¹¹⁰⁻¹¹²⁾. However, other studies

presented APOE2 as a risk factor for FTD⁽¹¹³⁾. Authors argued that the presence of an APOE association with clinical FTD cases is most likely due to the inclusion of cases misdiagnosed as FTD that are in fact AD cases⁽¹¹⁴⁾. Small studies found APOE4 carriers to show a more severe brain atrophy in specific regions⁽¹¹⁵⁾.

Cerebrovascular disorders are influenced by APOE isoforms as APOE4 is known to disrupt the BBB by reducing the blood flow, increasing its leakiness and incorporating neurotoxic proteins^(74,116). APOE polymorphisms are significantly associated with susceptibility to vascular dementia⁽¹¹⁷⁾. For ischemic stroke, APOE4 is a risk factor as well, especially in Asian populations, but APOE2 does not seem to be protective⁽¹¹⁸⁻¹²⁰⁾. In an association study of hemorrhagic stroke cases, strong independent hits were found for both APOE2 and APOE4⁽¹²¹⁾.

The role of APOE in schizophrenia is not completely clear. In 1995, Harrington and collaborators found an increased frequency of the *APOE* ϵ 4 allele in schizophrenic patients, considering this allele as a risk factor for the disease⁽¹²²⁾. Another study demonstrated that female patients carriers of *APOE* ϵ 4 alleles presented an earlier age of onset and a higher risk of suffering from the negative syndrome subtype of disease when compared to schizophrenic women non-carriers of *APOE* ϵ 4⁽¹²³⁾. However, subsequent studies did not replicate this association⁽¹²⁴⁻¹²⁷⁾. The *APOE* ϵ 2 allele and genotype ϵ 2/ ϵ 3 were less frequent in patients with this disease, suggesting that the ϵ 2 allele might have a protective effect⁽¹²⁸⁾, but other studies showed contradictory results. A recent study by Al-Asmary and collaborators found higher frequencies of *APOE* ϵ 2 allele and genotypes ϵ 2/ ϵ 3 and ϵ 2/ ϵ 4 in patients when compared to controls. Interestingly, the authors also found that the frequency of the ϵ 4 allele was significantly higher in patients with positive symptoms. In this study lower frequencies were also obtained for *APOE* ϵ 3 allele and ϵ 3/ ϵ 3 genotype⁽¹²⁹⁾, which was found by others too⁽¹³⁰⁾. A study performed in 60 Mexican families found an increase of female carriers with *APOE* ϵ 3, whereas the *APOE* promoter variant -219G was preferentially transmitted in males⁽¹³¹⁾. These conflicting results may be associated with the number of samples, ethnicity of the studied cohorts or environmental factors. Increased APOE levels were also found in cerebral regions implicated in schizophrenia^(132,133).

The impact of *APOE* genotypes has also been studied in bipolar disorder. Early onset bipolar patients presented a higher *APOE* ϵ 4 allele frequency compared to late onset patients or controls⁽¹³⁴⁾ and this allele was also associated with worse performance in executive tasks performed by young non-treated patients⁽¹³⁵⁾. Similarly to what was described for schizophrenia conflicting results have also been seen for bipolar disease, with other authors not finding differences in *APOE* allele frequencies between bipolar disorder cases and controls^(136,137). In this disease a decreased plasmatic expression of *APOE* was reported⁽¹³⁸⁾ and *APOE* expression in the brain was also found to be region specific⁽¹³⁹⁾.

The *APOE* ϵ 2 allele was reported to have a protective ef-

fect in major depressive disorder in Taiwanese patients⁽¹⁴⁰⁾. A meta-analysis performed in 2008 confirmed the same result in Caucasians⁽¹⁴¹⁾. However, no association between *APOE* and major depressive disorder was found in 17,507 British adults⁽¹⁴²⁾ and in Russian patients⁽¹⁴³⁾. Again, some studies have shown an association between late-life depression and *APOE* ϵ 4 allele⁽¹⁴⁴⁾, while others did not show a significant association between *APOE* genotype and this disease⁽¹⁴⁵⁾.

Several studies have also been carried out to understand the impact of *APOE* in multiple sclerosis (MS)⁽¹⁴⁶⁾, but the conclusions remain controversial. Some studies have reported *APOE* ϵ 4 as a risk factor for MS or associated with progression of cognitive deficits^(147,148). However, absence of association was also found^(149,150). Studies in the Portuguese population did not identify any correlation between *APOE* genotype and MS^(151,152).

APOE and other diseases

The impact of *APOE* in non-neurological conditions has also been recognised decades ago. Due to *APOE*2 reduced capacity to bind to LDL receptors, the presence of two *APOE* ϵ 2 alleles is associated with the recessive form of type III hyperlipoproteinemia. However, this allele does not have a complete penetrance: its presence is necessary but not always sufficient to induce the disease. Furthermore, several rare *APOE* mutations have been described as causative of a dominant form of type III hyperlipoproteinemia and the majority of these mutations involve substitutions of arginine or lysine residues located in the receptor-binding region^(153,154). Other *APOE* mutations are causative of lipoprotein glomerulopathy, a dominant disorder with incomplete penetrance involving the kidney. In this disease, the most common *APOE* mutations are located in the LDL-receptor binding domain^(154,155). *APOE* ϵ 4 has been associated with increased LDL cholesterol levels and consequent increased cardiovascular risk, including in Portuguese individuals⁽³¹⁾.

APOE genotypes have also been associated with viral infections. Carriers of the *APOE* ϵ 4 allele were shown to develop more recurrent cold sores caused by HSV-1⁽¹⁵⁶⁾ and higher rate of oral herpetic lesions⁽¹⁵⁷⁾. The offspring of *APOE*4 mice female progenitors were found to have higher HSV-1 levels in the brain comparatively to those of *APOE*3 female progenitors⁽¹⁵⁸⁾. *APOE* ϵ 4/ ϵ 4 genotype was also found to be associated with an accelerated HIV infection and progression to death when compared with the *APOE* ϵ 3/ ϵ 3 genotype⁽¹⁵⁹⁾. Other studies did not confirm the association between *APOE* genotype and time of death caused by HIV⁽¹⁶⁰⁾. *APOE* is also known to be necessary for HCV assembly and release⁽¹⁶¹⁾. In this case, and contrary to HSV-1 and HIV, studies suggest that *APOE* ϵ 4 allele has a protective role in HCV infection^(162,163).

Clinical implications of *APOE* genotype in AD

The genetic risk prediction of complex LOAD is not straightforward. Although *APOE* ϵ 4 is the main LOAD genetic risk factor, it is neither necessary nor sufficient to

cause LOAD and its testing is largely not recommended in a clinical setting due to the absence of current effective therapies or preventive options. Additionally, different factors such as sex, ethnic group, environmental exposure and genetic modifier variants may influence *APOE* ϵ 4 risk and complicate the interpretation of results^(28,164). More recently it has been shown that the combination of non-*APOE* alleles improves LOAD risk prediction over *APOE* alone. These different genetic variants can be combined into a polygenic risk score to improve predictive ability. The results also improve when considering other characteristics such as family history of disease, age at onset and biomarkers. However, so far, this has not yet achieved the values of sensitivity and specificity required for clinical use^(165–167).

Clinical trials have been conducted to reduce A β production or aggregation, or to facilitate A β clearance. The genetic study of individuals included in these trials may contribute to better results. In the TOMORROW trial the risk prediction for LOAD includes *APOE* and *TOMM40* genotypes⁽¹⁶⁸⁾. Furthermore, a clinical trial using an anti-A β antibody did not reveal a significant efficacy, but potential differences were found between *APOE* ϵ 4-negative and *APOE* ϵ 4-positive individuals, suggesting that individuals without the *APOE* ϵ 4 allele had a better response to the antibody and, consequently, that this drug could be more useful for these patients⁽¹⁶⁹⁾. Together these data indicate that genetic information of cohorts included in clinical trials should be taken into account and suggest the utility of genetic stratification.

Therapeutic options based on *APOE* have also been explored. Some examples are the modulation of the structure of *APOE*4 in order to make it similar to that of *APOE*3; regulation of *APOE* levels; inhibition of *APOE* aggregation and proteolysis; use of *APOE*-mimetic peptides; gene therapy directed towards *APOE*; blockage of the *APOE*/A β interaction; and modulation of the *APOE* lipidation state^(19,63).

Conclusions

Two common polymorphisms in *APOE* produce three isoforms with structural differences. As a consequence the three isoforms have different functions in lipid transport, in brain homeostasis and neuronal plasticity. It is clear that the ϵ 4 allele of *APOE* is the major genetic risk factor for AD and DLB. However, the exact mechanisms involved in the pathogenesis of these diseases are not known yet, but seem to include A β -dependent and -independent pathways. Other neurological conditions have also been associated, in some studies, with *APOE* genotype. However, in these cases, the results have been inconsistent over the years and the role of *APOE* in these conditions remains largely inconclusive. The *APOE* ϵ 2 allele and rare variants are associated with lipidic disorders, sometimes, with cardiovascular consequences.

With the increase in the number of sequencing studies being performed, novel variants are being identified in known and new diseases. This will allow for a better understanding of the role of *APOE* in disease as well as the impact



of the different variants in risk prediction and penetrance.

In AD, the genetic study of *APOE* already allows for the identification of individuals with high risk for the development of the disease and can, in the future, permit early-life interventions. Given the important genetic role of *APOE* in this disease, it should not only be considered in clinical trials, but should also be the focus of new therapeutical strategies. ■


References

- Shore VG, Shore B. Heterogeneity of human plasma very low density lipoproteins. Separation of species differing in protein components. *Biochemistry*. 1973;12: 502–507.
- Utermann G, Jaeschke M, Menzel J. Familial hyperlipoproteinemia type III: deficiency of a specific apolipoprotein (apo E-III) in the very-low-density lipoproteins. *FEBS Lett*. 1975;56: 352–355.
- Huebber P, Rimbach G. Evolution of human apolipoprotein E (APOE) isoforms: Gene structure, protein function and interaction with dietary factors. *Ageing Res Rev*. 2017;37: 146–161.
- Fullerton SM, Clark AG, Weiss KM, et al. Apolipoprotein E variation at the sequence haplotype level: implications for the origin and maintenance of a major human polymorphism. *Am J Hum Genet*. 2000;67: 881–900.
- Strittmatter WJ, Saunders AM, Schmechel D, et al. Apolipoprotein E: high-avidity binding to beta-amyloid and increased frequency of type 4 allele in late-onset familial Alzheimer disease. *Proc Natl Acad Sci U S A*. 1993;90: 1977–1981.
- Giau VV, Bagyinszky E, An SSA, Kim SY. Role of apolipoprotein E in neurodegenerative diseases. *Neuropsychiatr Dis Treat*. 2015;11: 1723–1737.
- APOE apolipoprotein E [Homo sapiens (human)] - Gene - NCBI [Internet]. [cited 26 Sep 2017]. Available: <https://www.ncbi.nlm.nih.gov/gene/348>
- Yu C-E, Seltman H, Peskind ER, et al. Comprehensive analysis of APOE and selected proximate markers for late-onset Alzheimer's disease: patterns of linkage disequilibrium and disease/marker association. *Genomics*. 2007;89: 655–665.
- Yu C-E, Cudaback E, Foraker J, et al. Epigenetic signature and enhancer activity of the human APOE gene. *Hum Mol Genet*. 2013;22: 5036–5047.
- Ma Y, Smith CE, Lai C-Q, et al. Genetic variants modify the effect of age on APOE methylation in the Genetics of Lipid Lowering Drugs and Diet Network study. *Aging Cell*. 2015;14: 49–59.
- Mahley RW. Apolipoprotein E: cholesterol transport protein with expanding role in cell biology. *Science*. 1988;240: 622–630.
- Xu Q, Bernardo A, Walker D, Kanegawa T, Mahley RW, Huang Y. Profile and regulation of apolipoprotein E (ApoE) expression in the CNS in mice with targeting of green fluorescent protein gene to the ApoE locus. *J Neurosci*. 2006;26: 4985–4994.
- Casey CS, Atagi Y, Yamazaki Y, et al. Apolipoprotein E Inhibits Cerebrovascular Pericyte Mobility through a RhoA Protein-mediated Pathway. *J Biol Chem*. 2015;290: 14208–14217.
- Kardassis D, Gafencu A, Zannis VI, Davalos A. Regulation of HDL genes: transcriptional, posttranscriptional, and posttranslational. *Handb Exp Pharmacol*. 2015;224: 113–179.
- Allan CM, Taylor S, Taylor JM. Two hepatic enhancers, HCR.1 and HCR.2, coordinate the liver expression of the entire human apolipoprotein E/C-I/C-IV/C-II gene cluster. *J Biol Chem*. 1997;272: 29113–29119.
- Shih SJ, Allan C, Grehan S, Tse E, Moran C, Taylor JM. Duplicated downstream enhancers control expression of the human apolipoprotein E gene in macrophages and adipose tissue. *J Biol Chem*. 2000;275: 31567–31572.
- Lee Y, Kockx M, Raftery MJ, Jessup W, Griffith R, Kritharides L. Glycosylation and sialylation of macrophage-derived human apolipoprotein E analyzed by SDS-PAGE and mass spectrometry: evidence for a novel site of glycosylation on Ser290. *Mol Cell Proteomics*. 2010;9: 1968–1981.
- Chen J, Li Q, Wang J. Topology of human apolipoprotein E3 uniquely regulates its diverse biological functions. *Proc Natl Acad Sci U S A*. 2011;108: 14813–14818.
- Zhao N, Liu C-C, Qiao W, Bu G. Apolipoprotein E, Receptors, and Modulation of Alzheimer's Disease. *Biol Psychiatry*. 2017; doi:10.1016/j.biopsych.2017.03.003
- Zanotti I, Pedrelli M, Potì F, et al. Macrophage, but not systemic, apolipoprotein E is necessary for macrophage reverse cholesterol transport in vivo. *Arterioscler Thromb Vasc Biol*. 2011;31: 74–80.
- Pitas RE, Boyles JK, Lee SH, Hui D, Weisgraber KH. Lipoproteins and their receptors in the central nervous system. Characterization of the lipoproteins in cerebrospinal fluid and identification of apolipoprotein B,E(LDL) receptors in the brain. *J Biol Chem*. 1987;262: 14352–14360.
- Kim J, Basak JM, Holtzman DM. The role of apolipoprotein E in Alzheimer's disease. *Neuron*. 2009;63: 287–303.
- Chouraki V, Seshadri S. Genetics of Alzheimer's disease. *Adv Genet*. 2014;87: 245–294.
- Verghese PB, Castellano JM, Garai K, et al. ApoE influences amyloid- β clearance despite minimal apoE/A β association in physiological conditions. *Proc Natl Acad Sci U S A*. 2013;110: E1807–16.
- Bien-Ly N, Gillespie AK, Walker D, Yoon SY, Huang Y. Reducing human apolipoprotein E levels attenuates age-dependent A β accumulation in mutant human amyloid precursor protein transgenic mice. *J Neurosci*. 2012;32: 4803–4811.
- Deane R, Wu Z, Sagare A, et al. LRP/amyloid beta-peptide interaction mediates differential brain efflux of Abeta isoforms. *Neuron*. 2004;43: 333–344.
- Wisniewski T, Frangione B. Apolipoprotein E: a pathological chaperone protein in patients with cerebral and systemic amyloid. *Neurosci Lett*. 1992;135: 235–238.
- Farrer LA, Cupples LA, Haines JL, et al. Effects of age, sex, and ethnicity on the association between apolipoprotein E genotype and Alzheimer disease. A meta-analysis. APOE and Alzheimer Disease Meta Analysis Consortium. *JAMA*. 1997;278: 1349–1356.
- Carmo Martins M, Lima Faleiro L, Rodrigues MO, Albergaria I, Fonseca A. [Influence of the APOE genotypes in some atherosclerotic risk factors]. *Acta Med Port*. 2008;21: 433–440.
- Seixas S, Trovoada MJ, Rocha J. Haplotype analysis of the apolipoprotein E and apolipoprotein C1 loci in Portugal and São Tomé e Príncipe (Gulf of Guinea): linkage disequilibrium evidence that APOE*4 is the ancestral APOE allele. *Hum Biol*. 1999;71: 1001–1008.
- Rodrigues MO, Fonseca A, Matias Dias C, et al. APOE genotypes and dyslipidemias in a sample of the Portuguese population. *Clin Chem Lab Med*. 2005;43: 907–912.
- Bettencourt C, Montiel R, Santos C, et al. Polymorphism of the APOE locus in the Azores Islands (Portugal). *Hum Biol*. 2006;78: 509–512.
- Eisenberg DTA, Kuzawa CW, Hayes MG. Worldwide allele frequencies of the human apolipoprotein E gene: climate, local adaptations, and evolutionary history. *Am J Phys Anthropol*. 2010;143: 100–111.
- Acharya P, Segall ML, Zaiou M, et al. Comparison of the stabilities and unfolding pathways of human apolipoprotein E isoforms by differential scanning calorimetry and circular dichroism. *Biochim Biophys Acta*. 2002;1584: 9–19.
- Rasmussen KL, Tybjaerg-Hansen A, Nordestgaard BG, Frikke-Schmidt R. Plasma levels of apolipoprotein E and risk of dementia in the general population. *Ann Neurol*. 2015;77: 301–311.
- Cruchaga C, Kauwe JSK, Nowotny P, et al. Cerebrospinal fluid APOE levels: an endophenotype for genetic studies for Alzheimer's disease. *Hum Mol Genet*. 2012;21: 4558–4571.
- Dong LM, Wilson C, Wardell MR, et al. Human apolipoprotein E. Role of arginine 61 in mediating the lipoprotein preferences of the E3 and E4 isoforms. *J Biol Chem*. 1994;269: 22358–22365.
- Weisgraber KH, Innerarity TL, Mahley RW. Abnormal lipoprotein receptor-binding activity of the human E apoprotein due to cysteine-arginine interchange at a single site. *J Biol Chem*. 1982;257: 2518–2521.
- Huang Y, Mahley RW. Apolipoprotein E: structure and function in lipid metabolism, neurobiology, and Alzheimer's diseases. *Neurobiol Dis*. 2014;72 Pt A: 3–12.
- Mahley RW. Apolipoprotein E: from cardiovascular disease to neurodegenerative disorders. *J Mol Med*. 2016;94: 739–746.
- Chetty PS, Mayne L, Lund-Katz S, Englander SW, Phillips MC. Helical structure, stability, and dynamics in human apolipoprotein E3 and E4 by hydrogen exchange and mass spectrometry. *Proc Natl Acad Sci U S A*. 2017;114: 968–973.
- Kara E, Marks JD, Fan Z, et al. Isoform- and cell type-specific structure of apolipoprotein E lipoparticles as revealed by a novel Forster resonance energy transfer assay. *J Biol Chem*. 2017;292: 14720–14729.
- Mahoney-Sanchez L, Belaidi AA, Bush AI, Ayton S. The Complex Role of Apolipoprotein E in Alzheimer's Disease: an Overview and Update. *J Mol Neurosci*. 2016;60: 325–335.
- Genin E, Hannequin D, Wallon D, et al. APOE and Alzheimer disease: a major gene with semi-dominant inheritance. *Mol Psychiatry*. 2011;16: 903–907.
- Guerreiro R, Escott-Price V, Darwent L, et al. Genome-wide analysis of genetic correlation in dementia with Lewy bodies, Parkinson's and Alzheimer's diseases. *Neurobiol Aging*. 2016;38: 214.e7–214.e10.
- Li H, Wetten S, Li L, et al. Candidate single-nucleotide polymorphisms from a genomewide association study of Alzheimer disease. *Arch Neurol*. 2008;65: 45–53.
- Harold D, Abraham R, Hollingworth P, et al. Genome-wide association study identifies variants at CLU and PICCALM associated with Alzheimer's disease. *Nat Genet*. 2009;41: 1088–1093.
- Jun G, Naj AC, Beecham GW, et al. Meta-analysis confirms CR1, CLU, and PICCALM as Alzheimer disease risk loci and reveals interactions with APOE genotypes. *Arch Neurol*. 2010;67: 1473–1484.
- Tan L, Yu J-T, Zhang W, et al. Association of GWAS-linked loci with late-onset Alzheimer's disease in a northern Han Chinese population. *Alzheimers Dement*. 2013;9: 546–553.
- Fernandes MA, Oliveira CR, Oliveira LM, Nogueira AJ, Santiago B, Santana I. Apolipoprotein E epsilon4 allele is a risk factor for Alz-

- heimer's disease: the central region of Portugal (Coimbra) as a case study. *Eur Neurol.* 1999;42: 183–184.
51. Rocha L, de Mendonça A, Garcia C, Lechner MC. Apolipoprotein E genotype of a Portuguese control population and Alzheimer's disease patients. *Eur J Neurol.* Blackwell Publishing Ltd; 1997;4: 448–452.
 52. Michaelson DM. APOE ε4: the most prevalent yet understudied risk factor for Alzheimer's disease. *Alzheimers Dement.* 2014;10: 861–868.
 53. Corder EH, Saunders AM, Strittmatter WJ, et al. Gene dose of apolipoprotein E type 4 allele and the risk of Alzheimer's disease in late onset families. *Science.* 1993;261: 921–923.
 54. Corder EH, Saunders AM, Risch NJ, et al. Protective effect of apolipoprotein E type 2 allele for late onset Alzheimer disease. *Nat Genet.* 1994;7: 180–184.
 55. Suri S, Heise V, Trachtenberg AJ, Mackay CE. The forgotten APOE allele: a review of the evidence and suggested mechanisms for the protective effect of APOE ε2. *Neurosci Biobehav Rev.* 2013;37: 2878–2886.
 56. Namba Y, Tomonaga M, Kawasaki H, Otomo E, Ikeda K. Apolipoprotein E immunoreactivity in cerebral amyloid deposits and neurofibrillary tangles in Alzheimer's disease and kuru plaque amyloid in Creutzfeldt-Jakob disease. *Brain Res.* 1991;541: 163–166.
 57. Reiman EM, Chen K, Liu X, et al. Fibrillar amyloid-beta burden in cognitively normal people at 3 levels of genetic risk for Alzheimer's disease. *Proc Natl Acad Sci U S A.* 2009;106: 6820–6825.
 58. Huang Y-WA, Zhou B, Wernig M, Südhof TC. ApoE2, ApoE3, and ApoE4 Differentially Stimulate APP Transcription and Aβ Secretion. *Cell.* 2017;168: 427–441.e21.
 59. Aleshkov S, Abraham CR, Zannis VI. Interaction of nascent ApoE2, ApoE3, and ApoE4 isoforms expressed in mammalian cells with amyloid peptide beta (1-40). Relevance to Alzheimer's disease. *Biochemistry.* 1997;36: 10571–10580.
 60. Mulder SD, Nielsen HM, Blankenstein MA, Eikelenboom P, Verhuis R. Apolipoproteins E and J interfere with amyloid-beta uptake by primary human astrocytes and microglia in vitro. *Glia.* 2014;62: 493–503.
 61. Deane R, Sagare A, Hamm K, et al. apoE isoform-specific disruption of amyloid beta peptide clearance from mouse brain. *J Clin Invest.* 2008;118: 4002–4013.
 62. Jiang Q, Lee CYD, Mandrekas S, et al. ApoE promotes the proteolytic degradation of Aβeta. *Neuron.* 2008;58: 681–693.
 63. Yu J-T, Tan L, Hardy J. Apolipoprotein E in Alzheimer's disease: an update. *Annu Rev Neurosci.* 2014;37: 79–100.
 64. Ma J, Yee A, Brewer HB Jr, Das S, Potter H. Amyloid-associated proteins alpha 1-antichymotrypsin and apolipoprotein E promote assembly of Alzheimer beta-protein into filaments. *Nature.* 1994;372: 92–94.
 65. Youmans KL, Tai LM, Nwabuisi-Heath E, et al. APOE4-specific changes in Aβ accumulation in a new transgenic mouse model of Alzheimer disease. *J Biol Chem.* 2012;287: 41774–41786.
 66. Huang Y, Liu XQ, Wyss-Coray T, Brecht WJ, Sanan DA, Mahley RW. Apolipoprotein E fragments present in Alzheimer's disease brains induce neurofibrillary tangle-like intracellular inclusions in neurons. *Proc Natl Acad Sci U S A.* 2001;98: 8838–8843.
 67. Zhou M, Huang T, Collins N, et al. APOE4 Induces Site-Specific Tau Phosphorylation Through Calpain-CDK5 Signaling Pathway in EFAD-Tg Mice. *Curr Alzheimer Res.* 2016;13: 1048–1055.
 68. Chen H-K, Ji Z-S, Dodson SE, et al. Apolipoprotein E4 domain interaction mediates detrimental effects on mitochondria and is a potential therapeutic target for Alzheimer disease. *J Biol Chem.* 2011;286: 5215–5221.
 69. Drzezga A, Riemenschneider M, Strassner B, et al. Cerebral glucose metabolism in patients with AD and different APOE genotypes. *Neurology.* 2005;64: 102–107.
 70. Lehmann M, Ghosh PM, Madison C, et al. Greater medial temporal hypometabolism and lower cortical amyloid burden in ApoE4-positive AD patients. *J Neurol Neurosurg Psychiatry.* 2014;85: 266–273.
 71. Mahley RW. Central Nervous System Lipoproteins: ApoE and Regulation of Cholesterol Metabolism. *Arterioscler Thromb Vasc Biol.* 2016;36: 1305–1315.
 72. Ayton S, Faux NG, Bush AI, Alzheimer's Disease Neuroimaging Initiative. Ferritin levels in the cerebrospinal fluid predict Alzheimer's disease outcomes and are regulated by APOE. *Nat Commun.* 2015;6: 6760.
 73. Rebeck GW. The role of APOE on lipid homeostasis and inflammation in normal brains. *J Lipid Res.* 2017;58: 1493–1499.
 74. Tai LM, Thomas R, Marottoli FM, et al. The role of APOE in cerebrovascular dysfunction. *Acta Neuropathol.* 2016;131: 709–723.
 75. Beffert U, Weeber EJ, Durudas A, et al. Modulation of synaptic plasticity and memory by Reelin involves differential splicing of the lipoprotein receptor Apoer2. *Neuron.* 2005;47: 567–579.
 76. Nakajima C, Kulik A, Frotscher M, et al. Low density lipoprotein receptor-related protein 1 (LRP1) modulates N-methyl-D-aspartate (NMDA) receptor-dependent intracellular signaling and NMDA-induced regulation of postsynaptic protein complexes. *J Biol Chem.* 2013;288: 21909–21923.
 77. Benarroch EE. NMDA receptors: recent insights and clinical correlations. *Neurology.* 2011;76: 1750–1757.
 78. Chen Y, Durakoglugil MS, Xian X, Herz J. ApoE4 reduces glutamate receptor function and synaptic plasticity by selectively impairing ApoE receptor recycling. *Proc Natl Acad Sci U S A.* 2010;107: 12011–12016.
 79. Mizuno K. Signaling mechanisms and functional roles of cofilin phosphorylation and dephosphorylation. *Cell Signal.* 2013;25: 457–469.
 80. Zhu L-Q, Wang S-H, Liu D, et al. Activation of glycogen synthase kinase-3 inhibits long-term potentiation with synapse-associated impairments. *J Neurosci.* 2007;27: 12211–12220.
 81. Jo J, Whitcomb DJ, Olsen KM, et al. Aβ(1-42) inhibition of LTP is mediated by a signaling pathway involving caspase-3, Akt1 and GSK-3. *Nat Neurosci.* 2011;14: 545–547.
 82. Limon-Sztencel A, Lipska-Ziętkiewicz BS, Chmara M, et al. The algorithm for Alzheimer risk assessment based on APOE promoter polymorphisms. *Alzheimers Res Ther.* 2016;8: 19.
 83. Yang L, Liu C-C, Zheng H, et al. LRP1 modulates the microglial immune response via regulation of JNK and NF-κB signaling pathways. *J Neuroinflammation.* 2016;13: 304.
 84. Baitsch D, Bock HH, Engel T, et al. Apolipoprotein E induces anti-inflammatory phenotype in macrophages. *Arterioscler Thromb Vasc Biol.* 2011;31: 1160–1168.
 85. Stockinger W, Brandes C, Fasching D, et al. The reelin receptor ApoER2 recruits JNK-interacting proteins-1 and -2. *J Biol Chem.* 2000;275: 25625–25632.
 86. Atagi Y, Liu C-C, Painter MM, et al. Apolipoprotein E Is a Ligand for Triggering Receptor Expressed on Myeloid Cells 2 (TREM2). *J Biol Chem.* 2015;290: 26043–26050.
 87. Krasemann S, Madore C, Cialic R, et al. The TREM2-APOE Pathway Drives the Transcriptional Phenotype of Dysfunctional Microglia in Neurodegenerative Diseases. *Immunity.* 2017;47: 566–581.e9.
 88. Yeh FL, Wang Y, Tom I, Gonzalez LC, Sheng M. TREM2 Binds to Apolipoproteins, Including APOE and CLU/APOJ, and Thereby Facilitates Uptake of Amyloid-Beta by Microglia. *Neuron.* 2016;91: 328–340.
 89. Bailey CC, DeVaux LB, Farzan M. The Triggering Receptor Expressed on Myeloid Cells 2 Binds Apolipoprotein E. *J Biol Chem.* 2015;290: 26033–26042.
 90. Liao F, Yoon H, Kim J. Apolipoprotein E metabolism and functions in brain and its role in Alzheimer's disease. *Curr Opin Lipidol.* 2017;28: 60–67.
 91. Lambert JC, Berr C, Pasquier F, et al. Pronounced impact of Th1/E47c mutation compared with -491 AT mutation on neural APOE gene expression and risk of developing Alzheimer's disease. *Hum Mol Genet.* 1998;7: 1511–1516.
 92. Xiao H, Gao Y, Liu L, Li Y. Association between polymorphisms in the promoter region of the apolipoprotein E (APOE) gene and Alzheimer's disease: A meta-analysis. *EXCLI J.* 2017;16: 921–938.
 93. Mui S, Briggs M, Chung H, et al. A newly identified polymorphism in the apolipoprotein E enhancer gene region is associated with Alzheimer's disease and strongly with the epsilon 4 allele. *Neurology.* 1996;47: 196–201.
 94. Rebeck GW, Cheung BS, Growdon WB, et al. Lack of independent associations of apolipoprotein E promoter and intron 1 polymorphisms with Alzheimer's disease. *Neurosci Lett.* 1999;272: 155–158.
 95. Deming Y, Li Z, Kapoor M, et al. Genome-wide association study identifies four novel loci associated with Alzheimer's endophenotypes and disease modifiers. *Acta Neuropathol.* 2017;133: 839–856.
 96. Cruchaga C, Kauwe JSK, Harari O, et al. GWAS of cerebrospinal fluid tau levels identifies risk variants for Alzheimer's disease. *Neuron.* 2013;78: 256–268.
 97. Medway CW, Abdul-Hay S, Mims T, et al. ApoE variant p.V236E is associated with markedly reduced risk of Alzheimer's disease. *Mol Neurodegener.* 2014;9: 11.
 98. Bras J, Guerreiro R, Darwent L, et al. Genetic analysis implicates APOE, SNCA and suggests lysosomal dysfunction in the etiology of dementia with Lewy bodies. *Hum Mol Genet.* 2014;23: 6139–6146.
 99. Keogh MJ, Kurzawa-Akanbi M, Griffin H, et al. Exome sequencing in dementia with Lewy bodies. *Transl Psychiatry.* 2016;6: e728.
 100. Tsuang D, Leverenz JB, Lopez OL, et al. APOE ε4 increases risk for dementia in pure synucleinopathies. *JAMA Neurol.* 2013;70: 223–228.
 101. Meeus B, Verstraeten A, Crosiers D, et al. DLB and PDD: a role for mutations in dementia and Parkinson disease genes? *Neurobiol Aging.* 2012;33: 629.e5–629.e18.
 102. Kobayashi S, Tateno M, Park TW, et al. Apolipoprotein E4 frequencies in a Japanese population with Alzheimer's disease and dementia with Lewy bodies. *PLoS One.* 2011;6: e18569.
 103. Geiger JT, Ding J, Crain B, et al. Next-generation sequencing reveals substantial genetic contribution to dementia with Lewy bodies. *Neurobiol Dis.* 2016;94: 55–62.
 104. Vijayaraghavan S, Darreh-Shori T, Rongve A, et al. Association of Butyrylcholinesterase-K Allele and Apolipoprotein E ε4 Allele with Cognitive Decline in Dementia with Lewy Bodies and Alzheimer's Disease. *J Alzheimers Dis.* 2016;50: 567–576.
 105. Berge G, Sando SB, Rongve A, Aarsland D, White LR. Apolipoprotein E ε2 genotype delays onset of dementia with Lewy bodies



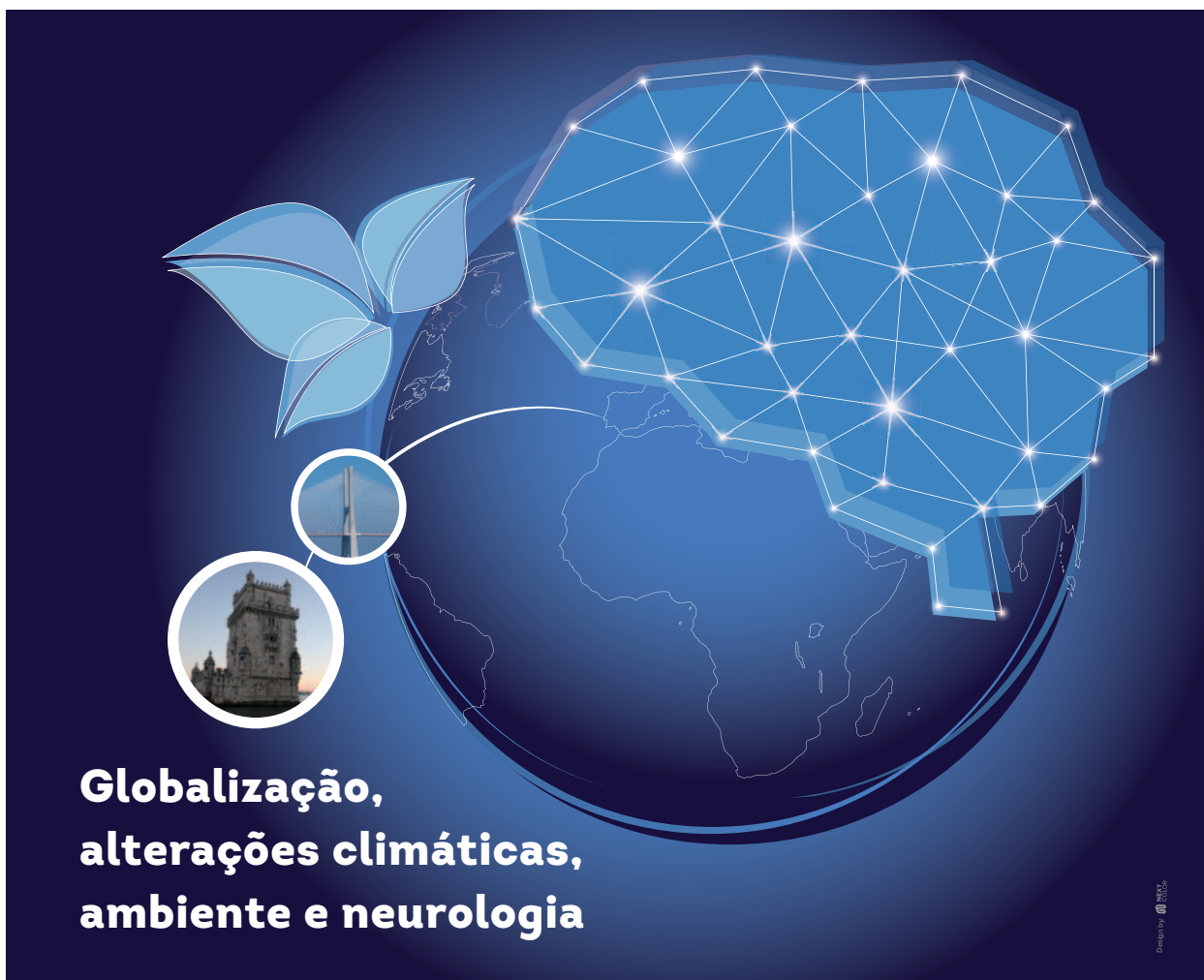- in a Norwegian cohort. *J Neurol Neurosurg Psychiatry*. 2014;85:1227–1231.
106. Mengel D, Dams J, Ziemek J, et al. Apolipoprotein E ϵ 4 does not affect cognitive performance in patients with Parkinson's disease. *Parkinsonism Relat Disord*. 2016;29:112–116.
107. Mata IF, Leverenz JB, Weintraub D, et al. APOE, MAPT, and SNCA genes and cognitive performance in Parkinson disease. *JAMA Neurol*. 2014;71:1405–1412.
108. Pavlova R, Mehrabian S, Petrova M, et al. Cognitive, neuropsychiatric, and motor features associated with apolipoprotein E 4 allele in a sample of Bulgarian patients with late-onset Parkinson's disease. *Am J Alzheimers Dis Other Dement*. 2014;29:614–619.
109. Huang X, Chen PC, Poole C. APOE-[epsilon]2 allele associated with higher prevalence of sporadic Parkinson disease. *Neurology*. 2004;62:2198–2202.
110. Mishra A, Ferrari R, Heutink P, et al. Gene-based association studies report genetic links for clinical subtypes of frontotemporal dementia. *Brain*. 2017; doi:10.1093/brain/awx066
111. van Blitterswijk M, Mullen B, Wojtas A, Heckman MG, Diehl NN, Baker MC, et al. Genetic modifiers in carriers of repeat expansions in the C9ORF72 gene. *Mol Neurodegener*. 2014;9:38.
112. Bernardi L, Maletta RG, Tomaino C, et al. The effects of APOE and tau gene variability on risk of frontotemporal dementia. *Neurobiol Aging*. 2006;27:702–709.
113. Chiò A, Brunetti M, Barberis M, et al. The Role of APOE in the Occurrence of Frontotemporal Dementia in Amyotrophic Lateral Sclerosis. *JAMA Neurol*. 2016;73:425–430.
114. Hernández I, Mauleón A, Rosense-Roca M, et al. Identification of misdiagnosed fronto-temporal dementia using APOE genotype and phenotype-genotype correlation analyses. *Curr Alzheimer Res*. 2014;11:182–191.
115. Agosta F, Vessel KA, Miller BL, et al. Apolipoprotein E epsilon4 is associated with disease-specific effects on brain atrophy in Alzheimer's disease and frontotemporal dementia. *Proc Natl Acad Sci U S A*. 2009;106:2018–2022.
116. Bell RD, Winkler EA, Singh I, et al. Apolipoprotein E controls cerebrovascular integrity via cyclophilin A. *Nature*. 2012;485:512–516.
117. Rohn TT, Day RJ, Sheffield CB, Rajic AJ, Poon WW. Apolipoprotein E pathology in vascular dementia. *Int J Clin Exp Pathol*. 2014;7:938–947.
118. McCarron MO, DeLong D, Alberts MJ. APOE genotype as a risk factor for ischemic cerebrovascular disease: a meta-analysis. *Neurology*. 1999;53:1308–1311.
119. Kumar A, Kumar P, Prasad M, Misra S, Kishor Pandit A, Chakravarty K. Association between Apolipoprotein ϵ 4 Gene Polymorphism and Risk of Ischemic Stroke: A Meta-Analysis. *Ann Neurosci*. 2016;23:113–121.
120. Das S, Kaul S, Jyothy A, Munshi A. Association of APOE (E2, E3 and E4) gene variants and lipid levels in ischemic stroke, its subtypes and hemorrhagic stroke in a South Indian population. *Neurosci Lett*. 2016;628:136–141.
121. Biffi A, Sonni A, Anderson CD, et al. Variants at APOE influence risk of deep and lobar intracerebral hemorrhage. *Ann Neurol*. 2010;68:934–943.
122. Harrington CR, Roth M, Xuereb JH, McKenna PJ, Wischik CM. Apolipoprotein E type epsilon 4 allele frequency is increased in patients with schizophrenia. *Neurosci Lett*. 1995;202:101–104.
123. Martorell L, Virgos C, Valero J, et al. Schizophrenic women with the APOE epsilon 4 allele have a worse prognosis than those without it. *Mol Psychiatry*. 2001;6:307–310.
124. Jönsson E, Lannfelt L, Engvall B, Sedvall G. Lack of association between schizophrenia and the apolipoprotein E epsilon 4 allele. *Eur Arch Psychiatry Clin Neurosci*. 1996;246:182–184.
125. Arnold SE, Joo E, Martinoli MG, et al. Apolipoprotein E genotype in schizophrenia: frequency, age of onset, and neuropathologic features. *Neuroreport*. 1997;8:1523–1526.
126. Zhu S, Nöthen MM, Uhlhaas S, et al. Apolipoprotein E genotype distribution in schizophrenia. *Psychiatr Genet*. 1996;6:75–79.
127. Sáiz PA, Morales B, G-Portilla MP, et al. Apolipoprotein E genotype and schizophrenia: further negative evidence. *Acta Psychiatr Scand*. 2002;105:71–75.
128. Akanji AO, Ohaeri JU, Al-Shammri SN, Fatania HR. Apolipoprotein E polymorphism and clinical disease phenotypes in Arab patients with schizophrenia. *Neuropsychobiology*. 2009;60:67–72.
129. Al-Asmary SM, Kadasah S, Arfin M, Tariq M, Al-Asmary A. Apolipoprotein E polymorphism is associated with susceptibility to schizophrenia among Saudis. *Arch Med Sci*. 2015;11:869–876.
130. González-Castro TB, Tovilla-Zárate CA, Hernández-Díaz Y, et al. No association between ApoE and schizophrenia: Evidence of systematic review and updated meta-analysis. *Schizophr Res*. 2015;169:355–368.
131. Tovilla-Zarate C, Medellín BC, Fresan A, et al. APOE-epsilon3 and APOE-219G haplotypes increase the risk for schizophrenia in sibling pairs. *J Neuropsychiatry Clin Neurosci*. 2009;21:440–444.
132. Martins-De-Souza D, Wobrock T, Zerr I, et al. Different apolipoprotein E, apolipoprotein A1 and prostaglandin-H2 D-isomerase levels in cerebrospinal fluid of schizophrenia patients and healthy controls. *World J Biol Psychiatry*. 2010;11:719–728.
133. Gibbons AS, Thomas EA, Scarr E, Dean B. Low Density Lipoprotein Receptor-Related Protein and Apolipoprotein E Expression is Altered in Schizophrenia. *Front Psychiatry*. 2010;1:19.
134. Bellivier F, Laplanche JL, Schürhoff F, et al. Apolipoprotein E gene polymorphism in early and late onset bipolar patients. *Neurosci Lett*. 1997;233:45–48.
135. Soeira-de-Souza MG, Soeiro de Souza MG, Bio DS, Dias VV, Martins do Prado C, Campos RN, et al. SHORT COMMUNICATION: Apolipoprotein E genotype and cognition in bipolar disorder. *CNS Neurosci Ther*. 2010;16:316–321.
136. Kessing LV, Jørgensen OS. Apolipoprotein E-epsilon 4 frequency in affective disorder. *Biol Psychiatry*. 1999;45:430–434.
137. Kerr DS, Stella F, Radanovic M, Aprahamian I, Bertolucci PHF, Forlenza OV. Apolipoprotein E genotype is not associated with cognitive impairment in older adults with bipolar disorder. *Bipolar Disord*. 2016;18:71–77.
138. de Jesus JR, Galazzi RM, de Lima TB, et al. Simplifying the human serum proteome for discriminating patients with bipolar disorder of other psychiatry conditions. *Clin Biochem*. 2017; doi:10.1016/j.clinbiochem.2017.06.009
139. Digney A, Keriakous D, Scarr E, Thomas E, Dean B. Differential changes in apolipoprotein E in schizophrenia and bipolar I disorder. *Biol Psychiatry*. 2005;57:711–715.
140. Fan P-L, Chen C-D, Kao W-T, Shu B-C, Lung F-W. Protective effect of the apo epsilon2 allele in major depressive disorder in Taiwanese. *Acta Psychiatr Scand*. 2006;113:48–53.
141. López-León S, Janssens ACJW, González-Zuloeta Ladd AM, et al. Meta-analyses of genetic studies on major depressive disorder. *Mol Psychiatry*. 2008;13:772–785.
142. Surtees PG, Wainwright NWJ, Bowman R, et al. No association between APOE and major depressive disorder in a community sample of 17,507 adults. *J Psychiatr Res*. 2009;43:843–847.
143. Bondarenko EA, Shadrina MI, Grishkina MN, et al. Genetic Analysis of BDNF, GNB3, MTHFR, ACE and APOE Variants in Major and Recurrent Depressive Disorders in Russia. *Int J Med Sci*. 2016;13:977–983.
144. Feng F, Lu S-S, Hu C-Y, et al. Association between apolipoprotein E gene polymorphism and depression. *J Clin Neurosci*. 2015;22:1232–1238.
145. Tsang RSM, Mather KA, Sachdev PS, Reppermund S. Systematic review and meta-analysis of genetic studies of late-life depression. *Neurosci Biobehav Rev*. 2017;75:129–139.
146. Ghaffar O, Feinstein A. APOE epsilon4 and cognitive dysfunction in multiple sclerosis: a review. *J Neuropsychiatry Clin Neurosci*. 2010;22:155–165.
147. Shi J, Tu J-L, Gale SD, et al. APOE ϵ 4 is associated with exacerbation of cognitive decline in patients with multiple sclerosis. *Cogn Behav Neurol*. 2011;24:128–133.
148. Enzinger C, Ropele S, Smith S, et al. Accelerated evolution of brain atrophy and “black holes” in MS patients with APOE-epsilon 4. *Ann Neurol*. 2004;55:563–569.
149. Xuan C, Zhang B-B, Li M, Deng K-F, Yang T, Zhang X-E. No association between APOE ϵ 4 allele and multiple sclerosis susceptibility: a meta-analysis from 5472 cases and 4727 controls. *J Neurol Sci*. 2011;308:110–116.
150. Lill CM, Liu T, Schjeide B-MM, et al. Closing the case of APOE in multiple sclerosis: no association with disease risk in over 29 000 subjects. *J Med Genet*. 2012;49:558–562.
151. Bettencourt A, Martins da Silva A, Pinho E Costa P, Martins Silva B. Molecular genetic studies of multiple sclerosis in the portuguese population. *Acta Med Port*. 2012;25:224–230.
152. Santos M, Costa M do C, Edite Rio M, et al. Genotypes at the APOE and SCA2 loci do not predict the course of multiple sclerosis in patients of Portuguese origin. *Mult Scler*. 2004;10:153–157.
153. Matsunaga A, Saito T. Apolipoprotein E mutations: a comparison between lipoprotein glomerulopathy and type III hyperlipoproteinemia. *Clin Exp Nephrol*. 2014;18:220–224.
154. Tudorache IE, Trusca VG, Gafencu AV. Apolipoprotein E - A Multifunctional Protein with Implications in Various Pathologies as a Result of Its Structural Features. *Comput Struct Biotechnol J*. 2017;15:359–365.
155. Stratikos E, Chroni A. A possible structural basis behind the pathogenic role of apolipoprotein E hereditary mutations associated with lipoprotein glomerulopathy. *Clin Exp Nephrol*. 2014;18:225–229.
156. Urosevic N, Martins RN. Infection and Alzheimer's disease: the APOE epsilon4 connection and lipid metabolism. *J Alzheimers Dis*. 2008;13:421–435.
157. Koelle DM, Magaret A, Warren T, Schellenberg GD, Wald A. APOE genotype is associated with oral herpes lesions but not genital or oral herpes simplex virus shedding. *Sex Transm Infect*. 2010;86:202–206.
158. Burgos JS, Ramirez C, Sastre I, Valdivieso F. Apolipoprotein E genotype influences vertical transmission of herpes simplex virus type 1 in a gender specific manner. *Aging Cell*. 2007;6:841–842.
159. Burt TD, Agan BK, Marconi VC, et al. Apolipoprotein (apo) E4 enhances HIV-1 cell entry in vitro, and the APOE epsilon4/epsilon4



- genotype accelerates HIV disease progression. *Proc Natl Acad Sci U S A.* 2008;105: 8718–8723.
160. Becker JT, Martinson JJ, Penugonda S, et al. No association between Apoε4 alleles, HIV infection, age, neuropsychological outcome, or death. *J Neurovirol.* 2015;21: 24–31.
 161. Crouchet E, Baumert TF, Schuster C. Hepatitis C virus-apolipoprotein interactions: molecular mechanisms and clinical impact. *Expert Rev Proteomics.* 2017;14: 593–606.
 162. Mueller T, Fischer J, Gessner R, et al. Apolipoprotein E allele frequencies in chronic and self-limited hepatitis C suggest a protective effect of APOE4 in the course of hepatitis C virus infection. *Liver Int.* 2016;36: 1267–1274.
 163. Price DA, Bassendine MF, Norris SM, et al. Apolipoprotein epsilon3 allele is associated with persistent hepatitis C virus infection. *Gut.* 2006;55: 715–718.
 164. Goldman JS, Hahn SE, Catania JW, et al. Genetic counseling and testing for Alzheimer disease: joint practice guidelines of the American College of Medical Genetics and the National Society of Genetic Counselors. *Genet Med.* 2011;13: 597–605.
 165. Ebbert MTW, Ridge PG, Wilson AR, et al. Population-based analysis of Alzheimer's disease risk alleles implicates genetic interactions. *Biol Psychiatry.* 2014;75: 732–737.
 166. Escott-Price V, Sims R, Bannister C, et al. Common polygenic variation enhances risk prediction for Alzheimer's disease. *Brain.* 2015;138: 3673–3684.
 167. Slegers K, Bettens K, De Roeck A, Van Cauwenberghe C, Cuyvers E, Verheijen J, et al. A 22-single nucleotide polymorphism Alzheimer's disease risk score correlates with family history, onset age, and cerebrospinal fluid Aβ42. *Alzheimers Dement.* 2015;11: 1452–1460.
 168. Van Cauwenberghe C, Van Broeckhoven C, Slegers K. The genetic landscape of Alzheimer disease: clinical implications and perspectives. *Genet Med.* 2016;18: 421–430.
 169. Salloway S, Sperling R, Gilman S, et al. A phase 2 multiple ascending dose trial of bapineuzumab in mild to moderate Alzheimer disease. *Neurology.* 2009;73: 2061–2070.

Congresso de
NEUROLOGIA
16-18 NOVEMBRO **2017**
HOTEL SANA | LISBOA | PORTUGAL


Congresso de Neurologia 2017 • Programa



PROGRAMA

ORGANIZAÇÃO





Congresso de **NEUROLOGIA** 16-18 NOVEMBRO 2017 HOTEL SANA | LISBOA | PORTUGAL

COMISSÃO ORGANIZADORA

Direção da SPN

Manuel Correia - Presidente
Ana Catarina Fonseca
Gabriela Lopes
João Massano
Marta Carvalho
Célia Rato (Simpósio de Enfermagem em Neurologia)
Elsa Azevedo (Curso de Neurossonologia)
João Lemos (Curso de Neuro-oftalmologia)

Comissão Científica

Direção da SPN
Alexandre Mendes
Ana Verdelho
Carlos Andrade
Cláudia Guarda
Dílio Alves
Élia Baeta
Elsa Azevedo
Filipe Palavra
Isabel Luzeiro
Isabel Pavão Martins
João Cerqueira
João Lemos
José Barros
José Castro Lopes
Luís Negrão
Madalena Pinto
Manuel Melo Pires
Mário Miguel Rosa
Mrinalini Honavar
Nuno Canas
Patrícia Canhão
Rita Lopes Silva
Rui Araújo

Secretariado SPN

Sónia Barroso

Sociedade Portuguesa de Neurologia

Tlm.: (+351) 938 149 887
spn.edi@spneurologia.org
www.spneurologia.com

Patrocínios

BIAL
BIOGEN IDEC PORTUGAL
MERCK
NOVARTIS FARMA - PRODUTOS FARMACÊUTICOS
SANOFI GENZYME
ZAMBON GROUP

ALLERGAN
MSD PORTUGAL
PFIZER FARMACÊUTICA
TECNIFAR
TEVA

BOEHRINGER INGELHEIM
CGC - CENTRO DE GENÉTICA CLÍNICA E PATOLOGIA
GLAXOSMITHKLINE- PRODUTOS FARMACÊUTICOS
IBMC - INSTITUTO DE BIOLOGIA MOLECULAR E
CELULAR

Local do Congresso

HOTEL SANA
Av. Fontes Pereira de Melo 8,
1069-310 Lisboa, Portugal
Tel.: 210 064 300
www.lisboa.sanahotels.com

Secretariado do Congresso

NorahsEvents, Lda.
Ana Costa | Paula Nora
Trav. Álvaro Castelões, n.º 79-2º andar-sala 9
4450-044 Matosinhos
Tel: (+351) 220 164 206
Tlm: (+351) 933 205 202
eventos@norahsevents.pt
www.norhasevents.pt

Design e Paginação

Isabel Monteiro (Next Color, Lda.)
Rua Damião de Góis, 20
4050-225 Porto, Portugal
Tel: (+351) 220 167 634
isabelmonteiro@nextcolor.pt
www.nextcolor.pt

15 de novembro de 2017 - 4ª feira			
08:30	Abertura do Secretariado		
	SALA A	SALA B	SALA C / SALA ALFAMA
09:00-13:00 10:00-13:00(C)	6º SIMPÓSIO DE ENFERMAGEM EM NEUROLOGIA	CURSO DE INTRODUÇÃO À NEUROSSONOLOGIA	CURSO NEURO-OFTALMOLOGIA
13:00-14:30	Almoço		
14:30-17:00(A) 14:30-18:00(B) 14:00-20:00(C)	6º SIMPÓSIO DE ENFERMAGEM EM NEUROLOGIA	CURSO DE INTRODUÇÃO À NEUROSSONOLOGIA	CURSO NEURO-OFTALMOLOGIA
20:00	Afixação de Cartazes		
16 de novembro de 2017 - 5ª feira			
07:30	Abertura do Secretariado		
08:00-08:30	PO1 - Doenças Neuromusculares PO2 - Neurologia do Comportamento, Cognição e Demências PO3 - Doenças Genéticas, Metabólicas e Outras		
08:30-10:00	CO1 Doenças Neuromusculares	CO2 - Neurologia do Comportamento, Cognição e Demências	CO3 - Doenças Genéticas, Metabólicas e Outras
10:00-10:30	Café		
10:30-12:00	MESA REDONDA Grupo de Neurologia do Comportamento	MESA REDONDA Neurotoxicologia	
12:00-13:00	CONFERÊNCIA OCT e Esclerose Múltipla - Eric Eggenberger		
13:00-14:30	Almoço		
14:30-16:00	SESSÃO - INTERNOS E JOVENS ESPECIALISTAS Investigação Clínica durante o Internato		
16:00-17:00	SESSÃO INAUGURAL Alterações Climáticas: da génese aos impactos - João Carlos Andrade Santos		
17:00-17:30	Café		
17:30-19:00	TORNEIO DE NEUROLOGIA "O Novo Jogo do Luso"		
19:30	SIMPÓSIO SANOFI GENZYME (inclui jantar) MS NEWS		
17 de novembro de 2017 - 6ª feira			
07:30	Abertura do Secretariado		
08:00-08:30	PO4- Doenças Vasculares Cerebrais PO5 - Doenças Desmielinizantes PO6 - Neuro-Oncologia e Neuropatologia		
08:30-10:00	CO4 Doenças Vasculares Cerebrais	CO5 Doenças Desmielinizantes	CO6 - Cefaleias, Neuro-Oncologia e Neuropatologia
10:00-10:30	Café		
10:30-12:00	MESA REDONDA Esclerose Múltipla	MESA REDONDA Sociedade Portuguesa de Neuropatologia	
12:00-13:00	SIMPÓSIO NOVARTIS MS innovation: Beyond the obvious		
13:00-14:30	Almoço		
14:30-16:00	MESA REDONDA Acidente Vascular Cerebral	MESA REDONDA Cefaleias	
16:00-17:00	SIMPÓSIO BIOGEN A Esclerose Múltipla na atualidade: 400 metros barreiras ou corrida com estafetas?		
17:00-17:30	Café		
17:30-18:30	SIMPÓSIO ZAMBON-GROUP O que aprendemos após quase dois anos de utilização de Safinamida na prática clínica espanhola?		
18:30-19:30	CONFERÊNCIA Health and Climate Change: 25 years of inaction, to a global transition for public health - Nick Watts		
19:30-20:00	Assembleia geral da SPN		
21:00	SIMPÓSIO MERCK (inclui jantar) MAVENCLAD: Momento de Mudança na Abordagem à Esclerose Múltipla		
18 de novembro de 2017 - sábado			
07:30	Abertura do Secretariado		
08:00-08:30	PO7- Ataxias e Doenças do Movimento PO8 - Epilepsia e Patologia do Sono PO9 - Cefaleias e Doenças Infeciosas		
08:30-10:00	CO7 Ataxias e Doenças do Movimento	CO8 Epilepsia e Patologia do Sono	
10:00-10:30	Café		
10:30-12:00	SESSÃO SPN Casos Clínicos		
12:00-13:00	SIMPÓSIO BIAL Estudo Euro-Esli: Highlights 32º Congresso Internacional de Epilepsia		
13:00-14:30	Almoço		
14:30-16:00	MESA REDONDA Doenças do Movimento	MESA REDONDA Epilepsia	
16:00-16:30	Entrega de Prémios e Encerramento		

PO - Sessão de Posters; CO - Sessão de Comunicações Orais; Nota: O programa poderá ser sujeito a pequenos ajustes de horário.



Curso Avançado de Cefaleias

Módulo 2 - Cefaleias trigémino-autonómicas, nevralias cranianas e algias faciais

Centro Hospitalar do Porto, 15 e 16 de dezembro

Programa

Sexta-feira, dia 15 de dezembro	Sábado, dia 16 de dezembro
<p>14h00- 14h30 Introdução José Barros</p> <p>CEFALEIAS TRIGÉMINO-AUTONÓMICAS (CTA) Moderadores: José Pereira Monteiro e Carlos Fontes Ribeiro</p> <p>14h35-15h05 Perfis temporais e cronobiologia Raquel Gil Gouveia</p> <p>15h10-15h40 Cefaleias em salva Isabel Pavão Martins</p> <p>15h45-16h10 Cefaleia hemicrânia paroxística, SUNCT e SUNA José Pereira Monteiro</p> <p>16h15-16h35 Formas crónicas de CTA Paula Salgado</p> <p>16h40-17h10 Intervalo</p> <p>17h15-17h30 Discussão</p> <p>17h35-17h55 Fisiopatogenia de CTA Liliana Pereira</p> <p>18h00-18h20 Epidemiologia e genética de CTA Carolina Lemos</p> <p>18h25-18h55 Tratamento médico de CTA Carlos Fontes Ribeiro</p> <p>19h00-19h20 Cirurgia e neuroestimulação em CTA Miguel Rodrigues</p> <p>19h25-19h40 Discussão</p>	<p>NEURALGIAS CRANIANAS E ALGIAS FACIAIS Moderadores: Manuel Correia e Manuela Palmeira</p> <p>08h30-09h00 Clínica da Neuralgia do trigémio (NT) Isabel Luzeiro</p> <p>09h05-09h25 Anatomofisiologia e etiopatogenia da NT Filipe Palavra</p> <p>09h30-09h50 Neuroimagem da NT Goreti Sá</p> <p>09h55-10h20 Tratamento médico da NT Lívia Diogo Sousa</p> <p>10h25-10h50 Tratamento cirúrgico da NT Alfredo Calheiros</p> <p>10h55-11h20 Intervalo</p> <p>11h50-12h10 Neuralgias do glossofaríngeo, intermediário e occipital António Campos</p> <p>12h15-12h35 Neuropatias trigeminais dolorosas e síndromes dolorosas para-orbitárias Carlos Andrade</p> <p>12h40-13h10 Discussão</p> <p>13h15-14h30 Almoço</p> <p>Moderadores: António Jorge e Jorge Machado</p> <p>14h45-15h05 Arterite temporal Paulo Coelho</p> <p>15h10-15h30 Diagnóstico diferencial da CTA, das nevralias cranianas e algias faciais Elsa Parreira</p> <p>15h35-15h55 CTA, nevralias cranianas e algias faciais em crianças e adolescentes Inês Carrilho</p> <p>16h00-16h20 Discussão</p> <p>16h30-17h00 Avaliação</p>



DOCENTES E MODERADORES

Dr. Alfredo Calheiros

Assistente Graduado de Neurocirurgia e Diretor do Serviço de Neurocirurgia do Centro Hospitalar do Porto

Dr. António Campos

Interna de formação específica de Neurologia do Centro Hospitalar Vila Nova de Gaia/ Espinho.

Dr. António Jorge

Assistente Graduado Sénior de Neurologia e Diretor do Serviço de Neurologia do Centro Hospitalar Vila Nova de Gaia/ Espinho

Dr. Carlos Andrade

Assistente de Neurologia e Responsável pela Consulta de Cefaleias do Centro Hospitalar do Porto

Prof. Doutor Carlos Fontes Ribeiro

Professor de Farmacologia da Faculdade de Medicina da Universidade de Coimbra; Investigador do Instituto de Imagem Biomédica e Ciências da Vida da Universidade de Coimbra

Prof. Doutora Carolina Lemos

Investigadora de Genética do Instituto de Biologia Molecular e Celular do i3S da Universidade do Porto; Professora convidada do Instituto de Ciências Biomédicas Abel Salazar da Universidade do Porto

Dr.ª Elsa Parreira

Assistente Graduada de Neurologia e Responsável pela Consulta de Cefaleias, Hospital Fernando da Fonseca, Amadora

Dr. Filipe Palavra

Assistente de Neurologia do Hospital Pediátrico do Centro Hospitalar e Universitário de Coimbra; Assistente Convidado da Faculdade de Medicina da Universidade de Coimbra

Dr.ª Goreti Sá

Assistente Graduada de Neurorradiologia do Centro Hospitalar do Porto

Dr.ª Inês Carrilho

Assistente Graduada de Neuropediatria do Centro Materno-Infantil do Norte Dr. Albino Aroso do Centro Hospitalar do Porto

Dr.º Isabel Luzeiro

Assistente Graduada de Neurologia e Responsável pela Consulta de Cefaleias do Centro Hospitalar e Universitário de Coimbra

Prof. Doutora Isabel Pavão Martins

Professora da Faculdade de Medicina da Universidade de Lisboa; Responsável pela Consulta de Cefaleias do Centro Hospitalar de Lisboa-Norte; Investigadora do Instituto de Medicina Molecular da Universidade de Lisboa

Dr. Jorge Machado

Neurologista, Almada

Prof. Doutor José Barros

Assistente Graduado Sénior de Neurologia, Diretor do Departamento de Neurociências e Diretor Clínico do Centro Hospitalar do Porto; Professor convidado do Instituto de Ciências Biomédicas Abel Salazar da Universidade do Porto

Prof. Doutor José Pereira Monteiro

Consultor de Neurologia e coordenador da Unidade de Cefaleias e Algias Faciais do Hospital da CUF, Porto; Investigador honorário do Instituto de Biologia Molecular e Celular, i3S, Universidade do Porto

Dr.ª Liliana Pereira

Assistente de Neurologia do Hospital Garcia de Orta, Almada

Dr.ª Livia Diogo Sousa

Assistente Graduada Sénior de Neurologia do Centro Hospitalar e Universitário de Coimbra; Assistente Convidada da Faculdade de Medicina da Universidade de Coimbra

Prof. Doutor Manuel Correia

Assistente Graduado Sénior de Neurologia, Diretor do Serviço de Neurologia do Centro Hospitalar do Porto; Professor convidado do Instituto de Ciências Biomédicas Abel Salazar da Universidade do Porto

Dr.ª Manuela Palmeira

Neurologista, Covilhã

Dr. Miguel Rodrigues

Assistente Graduado de Neurologia e Diretor de Serviço de Neurologia do Hospital Garcia de Orta, Almada

Dr.ª Paula Salgado

Interna de formação específica de Neurologia do Centro Hospitalar do Porto

Dr. Paulo Coelho

Assistente de Neurologia da Unidade Local de Saúde de Matosinhos


Prof. Doutora Raquel Gil-Gouveia

Assistente Graduada de Neurologia e Responsável pela Unidade de Neurologia do Hospital da Luz, Lisboa

Inscrições

Exclusivamente para médicos, admitidos por ordem de efetivação da inscrição.
A pré-inscrição faz-se enviando os seguintes dados para enxaqueca.sec@gmail.com:
nome completo, especialidade, grau, hospital ou ACeS, telemóvel

As instruções para inscrição definitiva serão enviadas por correio eletrónico aos pré-inscritos.
Informações e atualizações: www.cefaleias-spc.com/



ean
congress

4th Congress of the
European Academy
of Neurology

Lisbon
2018

June 16 - 19

Neurogenetics

Unravelling hidden
diseases



Submit your abstract now –
shape the future of neurology!

Abstract submission deadline
10 January 2018
Early registration deadline
28 March 2018


www.ean.org/lisbon2018
#ean2018



Pré-congresso

15 de novembro de 2017, quarta-feira

08:30	Abertura do Secretariado	
09:00	<p>6º SIMPÓSIO DE ENFERMAGEM EM NEUROLOGIA</p> <p>09:00 SESSÃO DE ABERTURA SPN, Prof. Dr. Manuel Correia CA CHLN, EPE, Enf. Catarina Bатуca CO do Simpósio, Enf. Célia Rato</p> <p>09:30 MESA I - DOENTE NEUROLÓGICO NA COMUNIDADE Moderador: Enf. Supervisora, Ana Paula Fernandes (CHLN)</p> <p>Planear a Alta: o encontro de várias mãos Enf. Elisabete Chibante (CHLN) Um Caminho de Oportunidade Enf. Vera Castanheira (Clínica São João de Ávila) Permanecer em Casa Enf. Maria José Cabrita (ECCI Consigo-ACES Lisboa Ocidental/Oeiras) Barreiras Arquitectónicas Arq. Rui Teixeira (Porto) Paradigma do Doente crónico (neuroológico) Dr. Pedro Pereira (Viana do Castelo)</p> <p>11:30 Coffee-Break</p> <p>12:00 MESA II - COMUNICAÇÕES LIVRES E POSTERS Moderador: Prof. Luis Sousa (Universidade Atlântica)</p>	SALA A
13:00	Almoço	
14:30	<p>6º SIMPÓSIO DE ENFERMAGEM EM NEUROLOGIA</p> <p>14:30 MESA III A PESSOA COM DEPENDÊNCIA NO AUTOCUIDADO Moderador: Enf. Chefe Delfim Oliveira (CHSJ - Porto) PLANEAMENTO DA ALTA: RETRATO DA EGA DO CHSJOÃO Moderador: Moderador: Enf. Pedro Vale (CHSJ - Porto)</p> <p>Cuidar da pessoa para além das fronteiras do hospital - 2 casos de sucesso Enf. Patricia Araújo (CHSJ - Porto) InCare - programa de intervenção para cuidadores informais de pessoas idosas após um AVC Enf. Odete Araújo (ESEUM - Braga)</p> <p>15:30 MESA IV - A PESSOA COM ALTERAÇÕES DA COGNIÇÃO Moderador: Enf. Chefe Delfim Oliveira (CHSJ - Porto)</p> <p>Viver com a Demência: um projecto de intervenção na comunidade para pessoas com demência Enf. Rita Costa (UCC - Senhora da Hora) (Es)Tar com a Demência: programa de capacitação para cuidadores familiares de pessoas com demência a residir no domicílio Enf. Lia Sousa (CHSJ - Porto)</p> <p>16:30 ENTREGA DE PRÉMIOS SESSÃO DE ENCERRAMENTO Comissão Científica Comissão Organizadora</p>	SALA A
17:00		



09:00	CURSO DE INTRODUÇÃO À NEUROSSONOLOGIA Organização: Sociedade Portuguesa de Neurossonologia Sociedade Portuguesa de Neurologia A. NEUROSSONOLOGIA NAS DECISÕES TERAPÊUTICAS I 09:00 Princípios físicos e técnicos gerais 09:20 Eco-Doppler na patologia ateromatosa extracraniana 09:40 Eco-Doppler na patologia extracraniana não-ateromatosa 10:00 Doppler transcraniano na oclusão/estenose intracraniana 10:20 DTC na hemorragia subaracnoideia e outras síndromes de vasoconstricção cerebral 10:40 Discussão 11:00 Intervalo B. NEUROSSONOLOGIA NAS DECISÕES TERAPÊUTICAS II 11:30 DTC em UCI: hipertensão intracraniana e morte cerebral 11:50 Monitorização: pesquisa de FOP, deteção de êmbolos 12:10 Ecografia dos gânglios da base 12.30 Neurossonologia nas decisões do doente com AVC 12:50 Discussão	SALA B
13:00	Almoço	
14:30		
14:30	CURSO DE INTRODUÇÃO À NEUROSSONOLOGIA C. PRÁTICA NEUROSSONOLÓGICA <i>HANDS-ON</i> (grupos com rotação nas 4 técnicas) 1. Eco-Doppler cervical 2. Eco-Doppler transcraniano 3. Eco-Doppler: integração cervical e transcraniana 4. Doppler transcraniano manual e monitorização com estudo de vasorreatividade 16:30 Intervalo 17:00 Avaliação escrita D. CONFERÊNCIA 17:30 Estudo ultrassonográfico venoso na patologia cerebrovascular: princípios e aplicações	SALA B
18:00		



10:00	CURSO NEURO-OFTALMOLOGIA 10:00 Introdução e Boas-vindas João Lemos, Manuel Correia 10:10 Neuropatias ópticas inflamatórias Eric Eggenberger 10:35 Neuropatias ópticas isquémicas Pedro Fonseca 11:00 Hipertensão intracraniana idiopática Eric Eggenberger 11:25 Intervalo 11:40 "Imitadores" de neuropatias ópticas adquiridas Pedro Fonseca 12:05 Distúrbios dos campos visuais João Lemos 12:30 Distúrbios pupilares Wayne Cornblath	SALA ALFAMA
12:55		
13:00	Almoço	
14:00		
14:00	CURSO NEURO-OFTALMOLOGIA 14:00 Miastenia ocular Wayne Cornblath 14:25 Parésias oculares motoras Eric Eggenberger 14:50 Distúrbios supranucleares e internucleares dos movimentos oculares João Lemos 15:15 Casos clínicos Eric Eggenberger, Wayne Cornblath 16:15 Intervalo 16:30 <i>Hands-on</i> Estação 1. Acuidade visual, Visão cromática, Visão estereoscópica, Campos visuais Miguel Raimundo Estação 2. Motilidade ocular, Avaliação do estrabismo Eric Eggenberger Estação 3. Registo de movimentos oculares, Avaliação vestibular João Lemos Estação 4. Avaliação das pupilas, Fundoscopia directa Wayne Cornblath Estação 5. Lâmpada de fenda, Exame externo Pedro Fonseca Estação 6. Perimetria computadorizada, OCT, Retinografia Dora Teixeira (Intervalo 18:00-18:15) 19:45 Considerações finais João Lemos 19:55 Fim do curso Patrocínios: Biogen, Sanofi-Genzyme, Merck, Teva, Novartis Equipamento gentilmente cedido por: Medizin, Mundinter, Taper, Zeiss	SALA ALFAMA
20:00		
20:00	Afixação de Cartazes	

Congresso

16 de novembro de 2017, quinta-feira

07:30 Abertura do Secretariado

08:00-08:30 **Posters 1**

JUNTO AOS POSTERS

Tema: Doenças Neuromusculares

Moderadores: Luís Santos | Márcio Cardoso | Simão Cruz

- PO1. Idiopathic ocular neuromyotonia as a potential mimicker of ocular myasthenia**
Ana Inês Martins, Ana Brás, Anabela Matos, João Lemos
Neurology Department, Coimbra University and Hospital Centre, Coimbra, Portugal
- PO2. Oftalmoplegia externa progressiva associada a uma variante no gene da paraplegina (SPG7)**
Sara Duarte¹, Manuel Melo Pires², Ricardo Taipa², Isabel Alonso^{3,4}, Ernestina Santos¹
1-Serviço de Neurologia, 2-Unidade de Neuropatologia, Hospital de Santo António – Centro Hospitalar do Porto; 3-UNIGENE e CGPP, Instituto de Biologia Molecular e Celular (IBMC) – Universidade do Porto; 4-Instituto de Investigação e Inovação em Saúde (i3S) – Universidade do Porto
- PO3. Síndrome anticorpo anti-GQ1b: apresentação aguda de oftalmoparésia flutuante, ataxia da marcha e disautonomia sem arreflexia**
Linda Azevedo Kauppila¹, Ana Catarina Franco¹, Diana Aguiar de Sousa^{1,2,3}, Filipa Falcão¹, Luísa Albuquerque^{1,2,3}
1-Serviço de Neurologia, Departamento de Neurociências e Saúde Mental, Hospital Santa Maria, Centro Hospitalar Lisboa Norte, Lisboa; 2-Instituto de Medicina Molecular de Lisboa, Lisboa; 3-Faculdade de Medicina da Universidade de Lisboa, Lisboa
- PO4. Manifestações clínicas e electrofisiológicas associadas a hipercaliémia secundária**
Joana Jesus-Ribeiro, Inês Correia, Joana Ribeiro, Luciano Almendra, Luís Negrão, António Freire Gonçalves
Serviço de Neurologia, Centro Hospitalar e Universitário de Coimbra, Coimbra
- PO5. Mononeuropatia do nervo peroneal: caso clínico de etiologia compressiva por quisto gangliónico intraneural**
Ana André, Ana Félix, Helena Machado, Miguel Milheiro, João Raposo, Motasem Shamasna
Serviço de Neurologia do Centro Hospitalar Universitário do Algarve
- PO6. Paresia de cordas vocais: uma apresentação rara de miastenia gravis - caso clínico e revisão da literatura**
Vera Montes, Cátia Carmona, Rui Guerreiro, Fernando Pita
Hospital de Cascais Dr. José de Almeida
- PO7. Neuropatia hereditária com suscetibilidade às paralisias de pressão por mutação pontual no gene PMP22**
Renata Silva, Juliana Castelo, Catarina Silva Santos
Serviço de Neurologia, Centro Hospitalar de Entre o Douro e Vouga, Santa Maria da Feira
- PO8. Polineuropatia sensitiva hereditária e tosse crónica – descrição de duas famílias portuguesas**
Ana Brás¹, Joana Parra¹, Pedro Carvalho², João Laffon³, Joana A. Ribeiro¹, Luciano Almendra¹, Argemiro Geraldo¹, Luís Negrão¹, Anabela Matos¹
1-Serviço de Neurologia, 2-Serviço de Reumatologia, 3-Serviço de Otorrinolaringologia, Centro Hospitalar e Universitário de Coimbra, Coimbra, Portugal
- PO9. Doença de Hirayama – patologia a reconhecer também no Ocidente**
Francisco Antunes¹, Lígia Neves², Pedro Pereira¹
1-Serviço de Neurologia, 2-Serviço de Neuroradiologia, Hospital Garcia de Orta, Almada
- PO11. Paralisia periódica hipocaliémica – uma família portuguesa revisitada**
Tiago Teófilo¹, Teresa Aguiar²
1-Serviço de Medicina Física e de Reabilitação, 2-Serviço de Neurologia - Hospital Central do Funchal
- PO12. Pupillary involvement in Miller Fisher syndrome**
Pedro Lopes, Ana Inês Martins, Joana Jesus Ribeiro, Mário Sousa, Ana Novo, Luciano Almendra, Anabela Matos, João Lemos, Luís Cunha
Serviço de Neurologia, Centro Hospitalar e Universitário de Coimbra, Coimbra, Portugal
- PO13. Mão em Garra, uma apresentação atípica do Síndrome de Guillain-Barré**
Pedro Lopes¹, Rui Araújo¹, Luís Negrão¹, Manuel Salgado²
1-Serviço de Neurologia, 2-Serviço de Reumatologia, Centro Hospitalar e Universitário de Coimbra, Coimbra, Portugal
- PO14. Síndrome Guillain-Barré como manifestação atípica de um carcinoma esofágico**
Raquel Rocha¹, Maria Duarte², Filipe Correia¹
1-Serviço de Neurologia, Hospital Pedro Hispano, Unidade Local de Saúde de Matosinhos; 2-Serviço de Medicina Interna, Centro Hospitalar Póvoa de Varzim - Vila do Conde



- PO15. Envolvimento respiratório grave num doente da Guiné-Bissau com distrofia muscular das cinturas tipo 2A associada a uma nova mutação patogénica**
Miguel Oliveira Santos^{1,2}, Rafael Roque¹, Isabel Conceição^{1,2}
1-Instituto de Fisiologia. Instituto de Medicina Molecular. Faculdade de Medicina da Universidade de Lisboa, Portugal; 2-Departamento de Neurologia. Departamento de Neurociências. Hospital de Santa Maria, Centro Hospitalar Lisboa Norte, Portugal
- PO16. Tratamento sintomático com fampridina num doente com síndrome miasténica Lambert-Eaton**
Vanessa Oliveira¹, Ernestina Santos^{1,4}, João Chaves¹, Márcio Cardoso², Ana Paula Sousa², Maria Inês Costa³, Raquel Samões¹
1-Serviço de Neurologia, 2-Serviço de Neurofisiologia, 3-Serviço de Pneumologia, Centro Hospitalar do Porto - Hospital de Santo António (CHP-HSA); 4-Unidade Multidisciplinar de Investigação Biomédica (UMIB), ICBAS/UP
- PO17. Polirradiculopatia lombossagrada motora pura aguda associada à infeção VIH**
Paula Salgado¹, Sueila Martins², Maria João Gonçalves², Sofia Pina³, Márcio Cardoso⁴, Carlos Andrade¹
1-Serviço de Neurologia, 2-Serviço de Doença Infecciosas, 3-Serviço de Neurorradiologia, 4-Serviço de Neurofisiologia, Hospital de Santo António, Centro Hospitalar do Porto
- PO18. HiperCKemia – um caso de sarcoglicanopatia ‘oculta’**
Cláudia Lima¹, Argemiro Geraldo¹, Anabela Matos^{1,2}, Olinda Rebelo^{1,2}, Rosário Santos³, Luís Negrão¹
1-Serviço de Neurologia, 2-Serviço de Neuropatologia, Centro Hospitalar e Universitário de Coimbra; 3-Instituto de Genética Médica Doutor Jacinto Magalhães, Centro Hospitalar do Porto
- PO19. Neuropatia do trigémio secundária a Doença Mista do Tecido Conjuntivo**
Fábio Carneiro, Pedro Pereira
Serviço de Neurologia, Hospital Garcia de Orta
- PO20. Ganglionopatia e doença associada à imunoglobulina G4 - uma manifestação rara**
Inês Laranjinha¹, João Neves², Andrea Mateus², Mariana Brandão², Manuel Pires³, Ricardo Taipa³, Ana Paula Sousa⁴, Teresa Coelho⁴
1-Serviço de Neurologia, 2-Serviço de Medicina Interna, 3-Unidade de Neuropatologia, 4-Serviço de Neurofisiologia – Centro Hospitalar do Porto – Hospital de Santo António (CHP-HSA)
- PO21. Doença do neurónio motor: o percurso até ao diagnóstico – estudo retrospectivo de 7 anos**
Pedro Brás, José Rosa, Manuel Machado, Andreia Fernandes, Margaridas Dias, Helena Águas, Manuel Manita
Serviço de Neurologia, Centro Hospitalar de Lisboa Central
- PO22. Miastenia gravis e miosite – síndrome de sobreposição ou entidades distintas?**
Ana Catarina Franco¹, Cristiana Silva¹, Filipa Sotero¹, Rui Barreto¹, Rafael Roque^{1,2}, Ana Patrícia Antunes¹, Filipa Falcão¹, Luísa Albuquerque¹
1-Serviço de Neurologia, Departamento de Neurociências e Saúde Mental, 2-Laboratório de Neuropatologia, Serviço de Neurologia, Departamento de Neurociências e Saúde Mental, Hospital de Santa Maria, Centro Hospitalar Lisboa Norte
- PO23. Diparésia facial com parestesias – uma variante incomum da síndrome de Guillain-Barré**
Paula Salgado¹, Inês Laranjinha¹, Ângelo Carneiro², Márcio Cardoso³, Luís Maia¹
1-Serviço de Neurologia, 2-Serviço de Neurorradiologia, 3-Serviço de Neurofisiologia, Centro Hospitalar do Porto
- PO24. Miastenia gravis associada a timoma invasivo numa doente com múltiplos marcadores paraneoplásicos**
Mariana Valente Fernandes¹, Daniela Garcez¹, Margarida Silveira², João Nunes¹, Emanuel Gouveia³
1-Serviço de Neurologia, 2-Serviço de Patologia Clínica, 3-Serviço de Oncologia, Instituto Português de Oncologia de Lisboa
- PO25. Mononeuropatia aguda isolada como apresentação de Doença de Lyme**
Leonor Rebordão¹, João Passos², Simão Cruz¹
1-Serviço de Neurologia, Hospital Prof. Doutor Fernando Fonseca, Amadora/Sintra; 2-Serviço de Neurologia, Instituto Português de Oncologia de Lisboa
- PO26. Incontinência fecal e diarreia associadas à distrofia miotónica tipo 1**
Miguel Oliveira Santos^{1,2}, Catarina Falcão de Campos¹, Mamede de Carvalho^{1,2}
1-Instituto de Fisiologia, Instituto de Medicina Molecular, Faculdade de Medicina da Universidade de Lisboa, Portugal; 2-Departamento de Neurologia. Departamento de Neurociências e de Saúde Mental Hospital de Santa Maria, Centro Hospitalar Lisboa Norte, Portugal
- PO27. Distrofia facio-escapulo-umeral tipo 1 e miocardiopatia dilatada: uma associação rara**
João Durães¹, Rui Araújo¹, Ana Vera Marinho², Luís Elvas², Purificação Tavares³, Anabela Matos¹, Argemiro Geraldo¹, Luís Negrão¹
1-Serviço de Neurologia, 2-Serviço de Cardiologia, Centro Hospitalar e Universitário de Coimbra; 3-CGC Genetics Porto
- PO28. Síndrome de Guillain-Barré fulminante – quando o sistema nervoso central se desliga do periférico**
Margarida Lopes¹, Eduardo Freitas^{1,2}, Álvaro Machado¹, Ricardo Maré¹, João Pinho¹
1-Serviço de Neurologia, Hospital de Braga, Braga; 2-Serviço de Neurologia, Hospital de Santa Luzia, Viana do Castelo
- PO29. Síndrome de Guillain-Barré após cirurgia da coluna vertebral**
Filipa Dourado Sotero¹, Cristiana Silva¹, Ana Catarina Franco¹, José Hipólito-Reis², Rui Barreto¹, Ana Patrícia Antunes^{1,3}, Filipa Falcão¹, Luísa Albuquerque^{1,3,4}
1-Serviço de Neurologia, Departamento de Neurociências e Saúde Mental, 2-Serviço de Neurocirurgia, Departamento de Neurociências e Saúde Mental, Hospital de Santa Maria, Centro Hospitalar Lisboa Norte; 3-Faculdade de Medicina da Universidade de Lisboa, Lisboa; 4-Instituto de Medicina Molecular, Lisboa

PO30. Perturbação da marcha no doente idoso: uma etiologia incomum

Daniela Ferro¹, André Duarte², Carolina Lopes^{1,3}, Joana Guimarães^{1,3}

1-Serviço de Neurologia, 2-Serviço de Medicina Física e de Reabilitação, Centro Hospitalar de São João, Porto; 3- Faculdade de Medicina da Universidade do Porto, Porto

08:00-08:30 Posters 2

JUNTO AOS POSTERS

Tema: Neurologia do Comportamento, Cognição e Demências

Moderadores: Ana Verdelho | Celso Pontes

PO31. Escala de Avaliação da Doença de Alzheimer – subescala cognitiva: estudos recentes para a população portuguesa.

Joana Nogueira¹, Sandra Freitas², Diana Duro³, Beatriz Santiago⁴, Isabel Santana⁵

1-Mestre em Psicogerontologia Clínica, Centro de Investigação do Núcleo de Estudos e Intervenção Cognitivo-Comportamental (CINEICC), Faculdade de Psicologia e de Ciências da Educação da Universidade de Coimbra (FPCEUC); 2-Neuropsicóloga e Investigadora - Centro de Investigação do Núcleo de Estudos e Intervenção Cognitivo-Comportamental (CINEICC); Centro de Neurociências e de Biologia Celular (CNC. IBILD); PsyAssessmentLab., Faculdade de Psicologia e de Ciências da Educação – Universidade de Coimbra; 3-Neuropsicóloga, Centro Hospitalar e Universitário de Coimbra (CHUC); 4-Neurologista, Centro Hospitalar e Universitário de Coimbra (CHUC); 5-Neurologista, Centro Hospitalar e Universitário de Coimbra (CHUC). Professora Associada da Faculdade de Medicina da Universidade de Coimbra (FMUC)

PO32. Fenómeno de Alien Limb como apresentação da Doença de Creutzfeldt-Jakob

Bruna Meira¹, Marco Fernandes¹, André Caetano¹, Ana Sofia Correia^{1,2}, Miguel Viana Baptista^{1,2}

1-Serviço de Neurologia, Hospital Egas Moniz, Centro Hospitalar Lisboa Ocidental; 2-CEDOC - Nova Medical School, Universidade Nova de Lisboa

PO33. Semiologia visual e não visual num caso de atrofia cortical posterior de provável etiologia não-Alzheimer

Miguel Pinto, Marlene Saraiva, Cláudia Borbinha, Luísa Alves, Maria Rita Peleção

Serviço de Neurologia, Hospital Egas Moniz, Centro Hospitalar de Lisboa Ocidental, Lisboa

PO34. Psicose e síndrome demencial rapidamente progressivas - apresentação de hidrocefalia de pressão normal

Paula Salgado¹, Vasco Sã Pinto², Ricardo Taipa³, Alexandre Mendes¹

1-Serviço de Neurologia, 2-Serviço de Neurocirurgia, 3-Serviço de Neuropatologia, Hospital de Santo António, Centro Hospitalar do Porto

PO35. Leucodistrofia metacromática como diagnóstico diferencial de síndrome demencial com início em idade jovem

Eduardo Freitas^{1,2}, Margarida Lopes², Leandro Marques², João Fernandes³, Sofia Rocha²

1-Serviço de Neurologia, Hospital de Santa Luzia, Viana do Castelo; 2-Serviço de Neurologia, 3-Serviço de Neurorradiologia, Hospital de Braga

PO36. Demência talâmica no contexto de fistula dural artério-venosa

João Pedro Marto¹, Marco Fernandes¹, Joana Graça², Ana Sofia Correia¹, Miguel Viana-Baptista^{1,3}

1-Serviço de Neurologia, 2-Serviço de Neurologia, Hospital Egas Moniz, Centro Hospitalar Lisboa Ocidental; 3-CEDOC – Nova Medical School, Universidade Nova de Lisboa

PO37. Quando a redução de A β 1–42 no LCR não se associa a um diagnóstico de doença de Alzheimer: dois casos clínicos

Filipa Ladeira¹, Gonçalo Caçô², Ana Paula Correia², Pedro S. Pinto³, Sara Cavaco⁴, M. Melo-Pires⁵, Isabel Alonso^{6,7}, Ricardo Taipa^{2,5}

1-Serviço de Neurologia, Hospital de Egas Moniz, Centro Hospitalar Lisboa Ocidental; 2-Serviço de Neurologia, 3-Serviço de Neurorradiologia, 4-Unidade de Neuropsicologia, 5-Unidade de Neuropatologia, Hospital Santo António - Centro Hospitalar do Porto; 6-Portuguese Brain Bank, Neuropathology Unit, Hospital Santo António; 7-UnIGENE and CGPP, Instituto de Biologia Molecular e Celular (IBMC), Universidade do Porto; 8-Instituto de Investigação e Inovação em Saúde, Universidade do Porto

PO38. Forma inflamatória de Angiopatia Amilóide Cerebral: apresentação de dois casos clínicos e revisão da literatura

Rita Martins¹, Carlos Casimiro², Ana Valverde¹

1-Serviço de Neurologia, 2-Serviço de Neurorradiologia, Hospital Prof. Doutor Fernando Fonseca, EPE, Amadora

PO39. A importância da neuroimagem no diagnóstico da Doença de Creutzfeldt-Jakob

Teresa P. Morais¹, Diana Melancia², Ana Filipa Freitas³, José Rosa², Luís Cerqueira¹, Manuel Manita²

1-Serviço de Neurorradiologia, 2-Serviço de Neurologia, Centro Hospitalar Lisboa Central, Lisboa; 3-Centro Hospitalar Psiquiátrico de Lisboa, Lisboa

PO40. O homem que confundiu a mulher com...uma amante

Mariana Carvalho Dias¹, Carolina Maruta⁴, Ana Verdelho^{1,2,3}

1-Serviço de Neurologia, Hospital Santa Maria, Centro Hospitalar Lisboa Norte, Lisboa; 2-Faculdade de Medicina da Universidade de Lisboa; 3-IMM; 4-Laboratório dos Estudos de Linguagem, Faculdade de Medicina, Universidade de Lisboa

PO41. Siderose Superficial como manifestação de Angiopatia Amilóide Cerebral

Ángela Abreu¹, Lia Leitão¹, Daniela Garcez², Amélia Nogueira Pinto¹, Sara Machado¹

1-Serviço de Neurologia, Hospital Professor Fernando Fonseca, Amadora, Portugal; 2-Serviço de Neurologia, Instituto Português de Oncologia de Lisboa, Portugal.

- PO42. Síndrome de Gerstmann: um paradigma em mudança**
 José Rosa¹, Diana Melancia¹, Manuel Machado¹, Ary de Sousa¹, Luís Cerqueira², Pedro Brás¹, Margarida Dias¹, Helena Águas¹, Manuel Manita¹
 1-Serviço de Neurologia, 2-Serviço de Neurorradiologia – Centro Hospitalar de Lisboa Central
- PO43. Aprendizagem e memória na Doença de Alzheimer e na Demência Frontotemporal**
 Cláudia Pinto^{1,2,3}, Inês Monteiro^{1,2,3}, Joana Fernandes^{1,2,3}, Filomena Gomes^{1,2,3}, Alexandra Gonçalves^{1,2,3}, Eduarda Almeida^{1,2,3}, Ricardo Taipa^{4,5}, Sara Cavaco^{1,2,3}
 1-Unidade de Neuropsicologia, Serviço de Neurologia, Centro Hospitalar do Porto - Hospital Santo António (CHP-HSA); 2-Laboratório de Neurobiologia do Comportamento Humano, CHP-HSA; 3-Unidade Multidisciplinar de Investigação Biomédicas (UMIB), ICBAS/UP; 4-Serviço de Neurologia, CHP-HSA; 5-Unidade de Neuropatologia, CHP-HSA.

08:00-08:30 Posters 3

JUNTO AOS POSTERS

Tema: Doenças Genéticas, Metabólicas e Outras

Moderadores: Carlos Andrade | Patrícia Antunes

- PO44. Intoxicação por cantaridina – manifestações neurológicas**
 Vera Montes, Cátia Carmona, Rui Guerreiro, Fernando Pita
 Hospital de Cascais Dr. José de Almeida
- PO45. Encefalopatia aguda secundária a tóxicos pouco comuns**
 Michel Mendes, Vera Espírito Santo, Rita Raimundo, Andreia Veiga, Ana Graça Velon
 Serviço de Neurologia, Centro Hospitalar Trás-os-Montes e Alto Douro, Vila Real
- PO46. Mutação AG no DNA mitocondrial: dois espectros clínicos**
 Daniela Vieira¹, Daniela Alves², Manuela Grazina³, Carmo Macário¹
 1-Serviço de Neurologia, Centro Hospitalar e Universitário de Coimbra; 2-Serviço de Medicina Interna, Unidade Local de Saúde de Castelo Branco; 3-Centro de Neurociências e Biologia Celular da Universidade de Coimbra
- PO47. Síndrome de encefalopatia mitocondrial, acidose láctica e episódios stroke-like (MELAS)**
 Ana Arraiolos, Rita Simões, Nuno Canas, Tânia Lampreia, José Vale
 Serviço de Neurologia do Hospital Beatriz Ângelo
- PO48. Síndrome de Gordon-Holmes: uma das muitas faces do PNPLA6**
 Vanessa Carvalho, João Martins
 Unidade Local de Saúde de Matosinhos/Hospital Pedro Hispano
- PO49. Paraparésias espásticas: dificuldade de diagnóstico**
 Mafalda Seabra^{1,2}, Joana Guimarães^{1,2}
 1-Serviço de Neurologia, Centro Hospitalar de São João, Porto; 2-Departamento de Neurociências Clínicas e Saúde Mental da Faculdade de Medicina da Universidade do Porto
- PO50. Atrofia Musculo-Espinal: desafios das novas terapêuticas**
 Vanessa Carvalho, João Martins
 Serviço de Neurologia, ULS Matosinhos/ Hospital Pedro Hispano, Matosinhos
- PO51. Investigação de fatores interferentes na idade de início da doença de Huntington em indivíduos brasileiros afetados**
 Luciana de Andrade Agostinho^{1,2,3}, Iane dos Santos³, Thays Apolynário³, Carmen Lúcia Antão Paiva³
 1-Fundação Cristiano Varela; 2-Centro Universitário de Minas - UniFaminas; 3-Universidade Federal do estado do Rio de Janeiro - UNIRIO
- PO52. Telethoninopathy: Limb-Girdle Muscular Dystrophy or Congenital Muscular Dystrophy?**
 Vanessa Carvalho, João Martins
 Serviço de Neurologia, ULS Matosinhos/ Hospital Pedro Hispano, Matosinhos
- PO53. Mielorradiculopatia aguda secundária a bloqueio subaracnoideu**
 Lia Leitão¹, Ângela Abreu¹, Sara Machado¹, Tiago Baptista², Elsa Parreira¹, Amélia Nogueira Pinto¹
 1-Serviço Neurologia, 2-Serviço de Neurorradiologia, Hospital Professor Doutor Fernando da Fonseca
- PO54. Golpe de calor como causa de lesão neurológica grave e irreversível**
 José Rosa, Ary de Sousa, Manuel Machado, Diana Melancia, Margarida Dias, Manuel Manita
 Serviço de Neurologia - Centro Hospitalar de Lisboa Central
- PO55. Oftalmopatia tiroideia recorrente em doente eutiroideu**
 Ana Isabel Gonçalves¹, Diogo Cavalheiro², João Figueira Coelho³, Ângela Timóteo¹
 1-Serviço de Neurologia, Hospital Beatriz Ângelo, Loures; 2-Unidade de Oftalmologia, 3-Unidade de Medicina Interna, Clínica CUF Alvalade


08:30-10:00 Comunicações Orais 1

SALA A

Tema: Doenças Neuromusculares

Moderadores: Isabel Conceição | Mamede Carvalho

- CO1. Seasons and ALS time of death**
 Mamede de Carvalho^{1,2}, Susana Pinto¹
 1-Instituto de Medicina Molecular and Instituto de Fisiologia, Faculty of Medicine, University of Lisbon, Lisbon, Portugal; 2-Department of Neurosciences and Mental Health, Hospital de Santa Maria-CHLN, Lisbon, Portugal



- CO2. International Survey of ALS Experts about Critical Questions for Assessing Patients with ALS.**
Miltenberger Miltenyi Gabriel¹, Ryczkowski Adam³, Andersen Peter⁴, Gromicho Marta¹, Grosskreutz Julian⁵, Kuzma-Kozakiewicz Magdalena^{6,7}, Petri Susanne⁸, Piotrkiewicz Maria³, De Carvalho Mamede^{1,2}
1-Institute of Physiology, Instituto de Medicina Molecular, Faculty of Medicine, University of Lisbon, Lisbon, Portugal; 2-Department of Neurosciences and Mental Health, Hospital de Santa Maria-CHLN, Lisbon, Portugal; 3-Department of Neuromuscular System Engineering, Nalecz Institute of Biocybernetics and Biomedical Engineering, Polish Academy of Sciences, Warsaw, Poland; 4-Institute of Pharmacology and Clinical Neuroscience, Umeå University, Umeå, Sweden; 5-Hans Berger Department of Neurology, Jena University Hospital, Jena, Germany; 6-Department of Neurology, Medical University of Warsaw, Warsaw, Poland; 7-Neurodegenerative Disease Research Group, Medical University of Warsaw, Warsaw, Poland; 8-Department of Neurology, Hannover Medical School, Hannover, Germany.
- CO3. Biomarcadores Respiratórios na Abordagem Clínica da Esclerose Lateral Amiotrófica**
Ana Catarina Pronto-Laborinho¹, Marta Gromicho¹, Mariana Pereira¹, Catarina S. Lopes¹, Nuno C. Santos¹, Filomena A. Carvalho¹, Mamede de Carvalho^{1,2}
1-Instituto de Medicina Molecular, Faculdade de Medicina, Universidade de Lisboa, Lisboa, Portugal; 2-Serviço de Neurofisiologia, Hospital de Santa Maria, Centro Hospitalar Lisboa Norte, Lisboa, Portugal
- CO4. Epidemiologia da neuropatia periférica na área de referência de um centro terciário**
Catarina Falcão de Campos¹, Isabel Conceição^{1,2}
1-Serviço de Neurologia, Departamento de Neurociências e Saúde Mental, Hospital de Santa Maria, Centro Hospitalar Lisboa Norte; 2-Instituto de Fisiologia, Instituto de Medicina Molecular, Faculdade de Medicina, Universidade de Lisboa
- CO5. Agulha concêntrica e monopolar para determinação do jitter no orbicularis oculi**
Miguel Oliveira Santos^{1,2}, Michael Swash^{2,3}, Mamede de Carvalho^{1,2}
1-Instituto de Fisiologia, Instituto de Medicina Molecular, Faculdade de Medicina da Universidade de Lisboa, Portugal; 2-Departamento de Neurologia, Departamento de Neurociências e de Saúde Mental, Hospital de Santa Maria, Centro Hospitalar Lisboa Norte, Portugal; 3-Departments of Neurology and Neurosciences, Barts and the London School of Medicine, Queen Mary University of London, London, United Kingdom.
- CO6. Utilidade diagnóstica de biópsia muscular em doentes com HiperCKemia pauci-sintomáticos**
Raquel Barbosa¹, Paula Salgado³, Luis Fontão², Manuel Melo Pires⁴, Ricardo Taipa⁴
1-Serviço de Neurologia, Hospital Egas Moniz, Centro Hospitalar Lisboa Ocidental; 2-Serviço de Neurologia, Centro Hospitalar de Entre o Douro e Vouga, EPE; 3-Serviço de Neurologia, 4-Unidade de Neuropatologia, Departamento de Neurociências, Centro Hospitalar do Porto – Hospital Santo António
- CO7. Envolvimento miocárdico em doentes com défice de disferlina**
Mário Sousa¹, Luciano Almendra¹, Ana Novo¹, Argemiro Geraldo¹, Paulo Donato², Maria João Ferreira³, Anabela Matos¹, Luís Negrão¹
1-Unidade de Doenças Neuromusculares, Departamento de Neurologia, 2-Departamento de Imagem Médica, 3-Departamento de Cardiologia, Centro Hospitalar e Universitário de Coimbra, Coimbra, Portugal
- CO8. Miastenias congénitas numa subpopulação do norte de Portugal**
Ana Luísa Sousa¹, Ernestina Santos¹, João Martins², Ana Paula Sousa³, Márcio Cardoso³, Fernando Silveira⁴, Goreti Nadais⁴, Ricardo Maré⁵, Teresa Coelho³, Manuela Santos⁶
1-Serviço de Neurologia do Centro Hospitalar do Porto; 2-Serviço de Neurologia do Hospital Pedro Hispano - Unidade Local de Saúde de Matosinhos; 3-Serviço de Neurofisiologia do Centro Hospitalar do Porto; 4-Serviço de Neurologia do Centro Hospitalar de São João; 5-Serviço de Neurologia do Hospital de Braga; 6-Serviço de Neuropediatria do Centro Hospitalar do Porto - Centro Materno Infantil do Norte
- CO9. Electromiografia Laríngea: a experiência do nosso centro hospitalar**
António Martins de Campos¹, Isabel Gomes Pinto², Eugénia Castro², Eugénia Macedo^{1,3}
1-Serviço de Neurologia, 2-Serviço de Otorrinolaringologia, 3-Departamento de Neurofisiologia, Serviço de Neurologia, Centro Hospitalar Vila Nova de Gaia/Espinho
- CO10. Transplante hepático sequencial e Polineuropatia Amiloidótica Familiar adquirida – experiência do Hospital Santo António/Centro Hospitalar do Porto**
Paula Salgado⁴, Cristina Alves⁵, Isabel Fonseca^{1,5}, Ana M Silva^{2,5}, Márcio Cardoso⁵, Kátia Valdez⁵, Helder Ferreira⁵, Helena Pessegueiro^{2,3,6}, Jorge Daniel^{2,6}, Sofia Ferreira^{2,6}, Judit Gandarra^{2,6}, Vítor Lopes^{2,6}, J Barbas-Amaral⁷, Rui Moreira⁷, Ricardo Taipa⁸, António Guimarães⁸, Manuel M Pires^{2,8}, Teresa Coelho⁵
1-EpiUnit-Instituto saúde pública da Universidade do Porto; 2-ISPUP-Instituto Saúde Pública da Universidade do Porto; 3-ICBAS-Instituto de Ciências Biomédicas Abel Salazar; 4-Serviço de Neurologia, 5-Unidade Corino de Andrade, 6-Unidade de Transplante Hepático e Pancreático, 7-Serviço de Maxilo-Facial e Estomatologia, 8-Serviço de Neuropatologia, Hospital de Santo António, Centro Hospitalar do Porto.

08:30-10:00 Comunicações Orais 2

SALA B

Tema: Neurologia do Comportamento, Cognição e Demências

Moderadores: Cláudia Guarda | Martin Lauterbach

- CO11. Prevalência e causas de défice cognitivo ligeiro e demência numa coorte de base populacional**
Mariana Branco¹, Luís Ruano^{1,2,3}, Natália Araújo^{2,3}, Rui Barreto⁴, Sandra Moreira¹, Ricardo Pais^{2,3}, Vítor Tedim Cruz^{3,5}, Nuno Lunet^{2,3}, Henrique Barros^{2,3}
1-Serviço de Neurologia, Centro Hospitalar de Entre o Douro e Vouga, Santa Maria da Feira; 2-Departamento de Ciências da Saúde Pública e Forenses e Educação Médica, Faculdade de Medicina, Universidade do Porto; 3-EPIUnit - Instituto de Saúde Pública, Universidade do Porto; 4-Serviço de Neurologia, Centro Hospitalar de Lisboa Norte; 5-Serviço de Neurologia, Unidade Local de Saúde de Matosinhos.



- CO12. Será a exposição ambiental a elementos potencialmente tóxicos um fator de risco para o declínio cognitivo?**
Sandra Freitas^{1,2,3}, Marina Cabral-Pinto^{2,4,5}, Mário Rodrigues Simões^{1,3}, Paula Marinho-Reis⁵, Agostinho Almeida⁶, Carlos Ordens⁷, Paula Moreira^{2,8}, Paula Pinto³, Teresa Condesso de Melo⁹
1-Centro de Investigação do Núcleo de Estudos e Intervenção Cognitivo Comportamental (CINEICC); 2-Centro de Neurociências e Biologia Celular (CNC.IBILI); 3-PsyLabAssessment - Faculdade de Psicologia e de Ciências da Educação da Universidade de Coimbra; 4-Departamento de Ciências da Terra da Universidade de Coimbra; 5-Centro Geobiotec - Departamento Geociências da Universidade de Aveiro; 6-Lab Química Aplicada - Departamento Ciências Químicas da Faculdade de Farmácia da Universidade do Porto; 7-University College London Australia, Adelaide, Australia; 8-Faculdade de Medicina da Universidade de Coimbra; 9-Instituto Superior Técnico Universidade de Lisboa
- CO13. Correlation between sleep patterns and cerebrospinal fluid biomarkers in the spectrum of Alzheimer's disease**
Ana Margarida Novo¹, João Facas², Inês Baldeiras^{2,3,4}, Diana Duro^{1,2}, M João Leitão^{2,3,4}, Miguel Tábuas-Pereira¹, Marta Martins², Catarina Oliveira^{2,3,4}, Isabel Santana^{1,2,4}
1-Neurology Department, Centro Hospitalar e Universitário de Coimbra (CHUC); 2-Faculty of Medicine, University of Coimbra; 3-Neurochemistry Laboratory, Neurology Department, CHUC; 4-Center for Neurosciences and Cell Biology, University of Coimbra
- CO14. Caracterização neuropsiquiátrica da síndrome de Sjogren primário**
Carlota Vicente Cunha¹, Mariana Brandão^{2,3}, Inês Moreira⁴, Ernestina Santos^{1,5}, Sara Cavaco^{1,4}, Ana Martins da Silva^{1,5}
1-Serviço de Neurologia, 2-Serviço de Medicina Interna, 3-Unidade de Imunologia Clínica, 4-Unidade de Neuropsicologia, Centro Hospitalar do Porto, Porto; 5-Unidade Multidisciplinar de Investigação Biomédica (UMIB), 5-Instituto Ciências Biomédicas Abel Salazar-Universidade do Porto (ICBAS-UP), Porto
- CO15. Paramnésia reduplicativa: que mecanismos fisiopatológicos?**
Margarida Lopes¹, Eduardo Freitas^{1,2}, José Manuel Araújo¹, Ana Sofia Costa¹, Ana Filipa Santos¹, João Pinho¹, Carla Ferreira¹
1-Serviço de Neurologia, Hospital de Braga, Braga; 2-Serviço de Neurologia, Hospital de Santa Luzia, Viana do Castelo
- CO16. O simbolismo “sinistro” na doença neurológica funcional**
João Peres¹, Rita Martins¹, Sara Castro², Ana Valverde¹, João Carlos Melo²
1-Serviço de Neurologia, 2-Serviço Psiquiatria, Hospital Professor Doutor Fernando Fonseca
- CO17. Análise qualitativa do Judgement Line Orientation na doença de Parkinson**
Eduarda Almeida^{1,2,3}, Alexandra Gonçalves^{1,2,3,4}, Inês Moreira^{1,2,3}, Cláudia Pinto^{1,2,3}, Filomena Gomes^{1,2,3}, Bruno Silva³, Nuno Vila-Chã^{2,4}, Alexandre Mendes², Sara Cavaco^{1,2,3}
1-Unidade de Neuropsicologia, 2-Serviço de Neurologia, 3-Laboratório de Neurobiologia do Comportamento Humano, Centro Hospitalar do Porto; 4-Faculdade de Medicina da Universidade do Porto
- CO18. Efeito da ansiedade no desempenho mnésico de doentes com Esclerose Múltipla**
Inês Moreira^{1,2}, Alexandra Gonçalves^{1,2,3,4}, Eduarda Almeida^{1,2}, Cláudia Pinto^{1,2,3}, Filomena Gomes^{1,2,3}, Inês Ferreira², Bruno Silva², Joana Fernandes², Raquel Samões¹, Ana Paula Sousa¹, Ernestina Santos^{1,2,3}, Ana Martins Silva^{1,2,3}, Sara Cavaco^{1,2,3}
1-Serviço de Neurologia, Centro Hospitalar do Porto – Hospital de Santo António (CHP-HSA); 2-Laboratório de Neurobiologia do Comportamento Humano, CHP-HSA; 3-Unidade Multidisciplinar de Investigação Biomédicas (UMIB), ICBAS/UP; 4-Faculdade de Medicina Universidade do Porto (FMUP)
- CO19. Disfunção mnésica na Esclerose Múltipla e na Doença de Parkinson: semelhanças e diferenças**
Alexandra Gonçalves^{1,2,3,4}, Inês Moreira^{1,2}, Eduarda Almeida^{1,2}, Cláudia Pinto^{1,2,3}, Filomena Gomes^{1,2,3}, Inês Ferreira², Bruno Silva², Joana Fernandes², Nuno Vila-Chã^{1,2,3,4}, Ernestina Santos^{1,2,3}, Ana Martins Silva^{1,2,3}, Alexandre Mendes^{1,3}, Sara Cavaco^{1,2,3}
1-Serviço de Neurologia, 2-Laboratório de Neurobiologia do Comportamento Humano, Centro Hospitalar do Porto – Hospital de Santo António (CHP-HSA); 3-Unidade Multidisciplinar de Investigação Biomédicas (UMIB), ICBAS/UP; 4-Faculdade de Medicina Universidade do Porto (FMUP)
- CO20. Lewy Body dementia is associated with an increased risk of atrial fibrillation**
Miguel Tábuas-Pereira, João Durães, José Coelho, Diana Duro, Beatriz Santiago, Isabel Santana
Serviço de Neurologia, Centro Hospitalar e Universitário de Coimbra


08:30-10:00 Comunicações Orais 3

SALA C

Tema: Doenças Genéticas, Metabólicas e Outras

Moderadores: Fernando Pita | Maria Carmo Macário

- CO21. Síndrome de défice de creatina cerebral – a experiência de um centro do diagnóstico ao tratamento**
José Beato-Coelho¹, João Durães¹, Laura Vilarinho², Carmo Macário¹
1-Serviço de Neurologia, Centro Hospitalar e Universitário de Coimbra; 2-Instituto Nacional de Saúde Doutor Ricardo Jorge, Porto
- CO22. Prevalência de parkinsonismo e suas características numa coorte de doentes com CADASIL**
António Martins de Campos, Helena Felgueiras, Pedro Carneiro
Serviço de Neurologia, Centro Hospitalar Vila Nova de Gaia/ Espinho
- CO23. Paraparesia espástica familiar 10 – variabilidade fenotípica na mesma família**
Ana Sardoeira¹, Isabel Alonso³, Márcio Cardoso², Raquel Samões¹, Jorge Sequeiros³, Teresa Coelho², Joana Damásio¹
1-Serviço de Neurologia, 2-Serviço de Neurofisiologia, Centro Hospitalar do Porto; 3-UnIGENE, Instituto de Biologia Molecular e Celular; Instituto de Investigação e Inovação em Saúde (i3S), Universidade do Porto



- CO24. Novel ocular motor findings in two siblings with Ataxia with Oculomotor Apraxia type 4.**
Joana Afonso Ribeiro¹, Miguel Tábuas-Pereira¹, Bruno Silva¹, José Eduardo Mateus², João Fonseca², Filipe Sobral¹, João Lemos¹, Cristina Januário¹
1-Serviço de Neurologia, 2-Serviço de Medicina Interna, Centro Hospitalar e Universitário de Coimbra, Coimbra, Portugal
- CO25. Estudo retrospectivo dos doentes com encefalite autoimune num centro terciário, entre Janeiro de 2014 e Agosto de 2017**
Bruno Silva, Ana Brás, Helena Gens, José Barbosa
Serviço de Neurologia do Centro Hospitalar e Universitário de Coimbra
- CO26. O envelhecimento é caracterizado por uma perda de equilíbrio entre os mecanismos centrais e periféricos do controlo cerebrovascular**
Sofia Teixeira¹, João Madureira¹, Elsa Azevedo^{1,2,3}, Pedro Castro^{1,2,3}
1-Departamento de Neurociências Clínicas e Saúde Mental, Faculdade de Medicina, Universidade do Porto, Porto, Portugal; 2-Unidade de Investigação e Desenvolvimento Cardiovascular, Faculdade de Medicina, Universidade do Porto, Porto, Portugal; 3-Serviço de Neurologia, Centro Hospital São João, Porto, Portugal
- CO27. Estudo prospectivo da síndrome de Guillain-Barré: prognóstico a longo prazo**
Célia Machado¹, José Araújo¹, Ivone Soares², João Cerqueira^{1,3}, Esmeralda Lourenço¹, Ricardo Maré¹, João Pinho¹
1-Serviço de Neurologia, 2-Serviço de Medicina Física e Reabilitação, Hospital de Braga, Braga; 3-Escola de Medicina, Universidade do Minho, Braga
- CO28. Neuropatia periférica no contexto de vasculites sistémicas e outras doenças autoimunes: a importância da caracterização etiológica**
Rita Rodrigues¹, Mariana Branco¹, Marta Lopes¹, Luís Fontão¹, Horácio Scigliano², Ricardo Taipa³, Manuel Melo Pires³, Catarina Santos¹
1-Serviço de Neurologia, Centro Hospitalar Entre Douro e Vouga, Santa Maria da Feira; 2-Laboratório de Anatomia Patológica UNILABS, Santa Maria da Feira; 3-Serviço de Neuropatologia, Centro Hospitalar do Porto, Porto
- CO29. Expansão do espectro clínico-patológico das miopatias associadas ao gene MYH7**
Miguel Pinto¹, Edoardo Malfatti², Norma Romero²
1-Serviço de Neurologia, Hospital Egas Moniz, Centro Hospitalar de Lisboa Ocidental, Lisboa; 2-Unité de Morphologie Neuromusculaire, Institut de Myologie, Groupe Hospitalier Universitaire La Pitié-Salpêtrière, Paris, France
- CO30. Heterogenia clínica em doentes com mutações no gene SPG11**
Inês Rosário Marques, Teresa Barata, Pedro Pereira
Serviço de Neurologia, Hospital Garcia de Orta

10:00-10:30 Pausa Café

10:30-12:00 **MESA REDONDA**
Grupo de Neurologia do Comportamento
Moderadoras: Élia Baeta | Isabel Luzeiro

SALA A

10:30-11:00 **Bilingualism and cognitive reserve**

Thomas Bak

11:00-11:15 **Discussão**

11:15-11:45 **Cognição e hábitos de sono**

Rita Peralta

11:45-12:00 **Discussão**

10:30-12:00 **MESA REDONDA**
Neurotoxicologia
Moderador: Mário Miguel Rosa

SALA B

10:30-11:00 **Neurotoxicidade de Medicamentos e Químicos Ambientais: identificação não clínica e ambiental**

Beatriz Lima

11:00-11:15 **Discussão**

11:15-11:45 **Toxicidade ambiental e profissional - desafios para o neurologista na Europa**

Mário Miguel Rosa

11:45-12:00 **Discussão**



- 12:00-13:00 CONFERÊNCIA** SALA A
- 12:00-12:30 OCT e Esclerose Múltipla**
Eric Eggenberger
- 12:30-13:00 Neuro-oftalmologia e Esclerose múltipla**
Painel de discussão: Eric Eggenberger | Wayne Cornblath | Luís Cunha | João Lemos
- Com o apoio de bolsa sem restrições da Sanofi Genzyme
- 13:00-14:30 Almoço**
- 14:30-16:00 SESSÃO - INTERNOS E JOVENS ESPECIALISTAS** SALA A
Investigação Clínica durante o Internato
Moderador: Filipe Palavra
- 14:30-14:50 A visão de "fora"**
José Barros
- 14:50-15:30 A Visão de "dentro"**
Ana Luísa André | Diana Aguiar de Sousa | Diogo Fitas | Luís Ruano
- 15:30-16:00 A visão de todos**
Mesa e assistência
- 16:00-17:00 SESSÃO INAUGURAL** SALA A
Direção da Sociedade Portuguesa de Neurologia
- Conferência: "Alterações Climáticas: da génese aos impactos"
João Carlos Andrade Santos
- 17:00-17:30 Pausa Café**
- 17:30-19:00 TORNEIO DE NEUROLOGIA** SALA A
"O Novo Jogo do Luso"
Organizadores: Carlos Andrade | Madalena Pinto | Rui Araújo | João Cerqueira
Apresentadores: Lívia Sousa | Joaquim Pinheiro
- 19:30-20:30 SIMPÓSIO (inclui jantar)** SALA ALFAMA (Piso -2)
Sanofi Genzyme
- MS NEWS**
Presidente: Luís Cunha
- 19:30-19:35 Boas-vindas e Introdução**
Luís Cunha
- Actualização científica Highlights #MSParis2017**
- 19:35-19:47 Teriflunomida: Resultados do registo de gravidez**
João Cerqueira
- 19:47-19:59 Resultados de eficácia e segurança do estudo TOPAZ (Dados dos estudos de extensão CARE MS a 7 anos)**
Lívia de Sousa
- Alemtuzumab na prática clínica em Portugal**
- 19:59-20:11 Gestão do doente em tratamento com Alemtuzumab**
Ana Martins
- 20:23-20:30 Conclusões e Discussão**
Luís Cunha
- 20:30 Jantar**

17 de novembro de 2017, sexta-feira

07:30 **Abertura do Secretariado**

08:00-08:30 **Posters 4**

JUNTO AOS POSTERS

Tema: Doenças Vasculares Cerebrais

Moderadores: Carla Ferreira | Pedro Castro | Teresa Pinho e Melo

- PO56. Contusão medular como mimetizador raro de AVC**
Teresa Barata Silvério, Tiago Geraldês, Miguel Rodrigues, Liliana Pereira, Ana Cláudia Ribeiro
Serviço de Neurologia, Hospital Garcia de Orta, EPE, Almada
- PO57. Inferior vestibular neuritis, a pitfall to keep in mind – time for posterior head impulse test!**
Ana Inês Martins, João Lemos
Neurology Department, Coimbra University and Hospital Centre, Coimbra, Portugal
- PO58. Vestibular paroxysmia presenting as positional vertigo**
Patrícia Marques, Ana Inês Martins, João Lemos, Luís Cunha
Neurology Department, Coimbra University and Hospital Centre, Coimbra, Portugal
- PO59. Paraparesia ascendente: uma apresentação invulgar de Acidente vascular cerebral**
Rita Raimundo, Ricardo Almendra, Michel Mendes, Vera Espírito Santo, Andreia Veiga
Serviço de Neurologia, Centro Hospitalar Trás-os-Montes e Alto Douro, Vila Real
- PO60. Avaliação de risco e prevenção secundária no Acidente Isquémico Transitório (AIT)**
Francisco Bernardo, Leonor Rebordão, Sara Machado, Amélia Nogueira Pinto
Serviço de Neurologia, Hospital Professor Doutor Fernando Fonseca, Amadora
- PO61. Hematomas parotídeos bilaterais após trombólise com alteplase no AVC isquémico agudo**
Madalena Rosário¹, Ana Catarina Franco¹, Joana Tavares², Ana Catarina Fonseca^{1,3}
1-Serviço de Neurologia, 2-Serviço de Neuroradiologia, Hospital de Santa Maria, Lisboa, Portugal; 3-Faculdade de Medicina, Universidade de Lisboa, Lisboa, Portugal
- PO62. Fístula Arteriovenosa Dural Associada a Trombose Venosa Cerebral**
Daniela Garcez¹, Ângela Abreu², Francisco Bernardo², Luísa Biscoito³, Sara Machado², Elsa Parreira², Amélia Nogueira Pinto²
1-Serviço de Neurologia, Instituto Português de Oncologia, Lisboa; 2-Serviço de Neurologia, Hospital Professor Doutor Fernando Fonseca, Lisboa; 3-Serviço de Neuroradiologia, Hospital de Santa Maria, Centro Hospitalar Lisboa Norte.
- PO63. Hemorragia do tronco cerebral e bevacizumab – uma relação causal?**
Inês Laranjinha¹, Margarida Calejo¹, Teresa Caixeiro², Luís Maia¹
1-Serviço de Neurologia, 2-Serviço de Neuroradiologia, Centro Hospitalar do Porto – Hospital de Santo António (CHP-HSA).
- PO64. Tetraparésia de instalação aguda em doente com lesão estratégica da área cortical motora bilateral associada a trombose venosa cerebral**
Madalena Rosário¹, Diana Aguiar de Sousa^{1,2}, Patrícia Canhão^{1,2}
1-Serviço de Neurologia, Hospital de Santa Maria, Lisboa, Portugal; 2-Faculdade de Medicina, Universidade de Lisboa, Lisboa, Portugal
- PO65. Vasculite primária do sistema nervoso central rapidamente evolutiva**
Rita Martins¹, João Peres¹, Frederico Batista², Jose Campillo¹, Ana Valverde¹
1-Serviço de Neurologia, 2-Serviço de Medicina, Hospital Prof. Doutor Fernando Fonseca, EPE, Amadora
- PO66. Espasmo hemifacial: uma manifestação rara de lesões hemorrágicas do tronco cerebral**
Michel Mendes, Rita Raimundo, Ricardo Almendra, Ana Graça Velon, Andreia Veiga
Serviço de Neurologia, Centro Hospitalar Trás-os-Montes e Alto Douro, Vila Real
- PO67. Leucoencefalopatia isquémica focal tardia após enfarte cerebral.**
José Nuno Alves, Margarida Robalo, José Manuel Araújo, Margarida Ramos Lopes, João Soares Fernandes, Carla Ferreira
Serviço de Neurologia, Hospital de Braga; Serviço de Medicina Interna, Hospital de Braga; Serviço de Neuroradiologia, Hospital de Braga
- PO68. Acidente Vascular Cerebral como manifestação inicial de amiloidose sistémica**
Patrícia Marques¹, José Beato-Coelho¹, Rita Tenreiro², Rita Leal³, Argemiro Geraldo¹
1-Serviço de Neurologia, 2-Serviço de Hematologia Clínica, 3-Serviço de Nefrologia, Centro Hospitalar e Universitário de Coimbra, Portugal
- PO69. Causa incomum de parésia do abducente após tratamento endovascular de aneurisma roto da artéria cerebelosa pósterio-inferior**
Andreia Carvalho¹, André Cunha², Ana Filipa Geraldo², Sérgio Castro², Manuel Ribeiro², Miguel Veloso^{1,3}, Pedro Barros^{1,3}
1-Serviço de Neurologia, 2-Unidade de Neuroradiologia, Serviço de Imagiologia, 3-Unidade de AVC, Centro Hospitalar de Vila Nova de Gaia/Espinho
- PO70. Hemorragias intracerebrais recorrentes e síndrome hepato-pulmonar**
Andreia Carvalho¹, André Cunha², Mariana Rocha¹, Henrique Costa^{1,3}, Joana Nunes², Miguel Veloso^{1,3}, Sérgio Castro², Manuel Ribeiro², Pedro Barros^{1,3}
1-Serviço de Neurologia, 2-Unidade de Neuroradiologia, Serviço de Imagiologia, 3-Unidade de AVC, Centro Hospitalar de Vila Nova de Gaia/Espinho



- PO71. Lesão neurológica na cirurgia de substituição de válvula aórtica: análise preliminar dos fatores de risco vascular numa amostra pré-operatória**
Andreia Costa^{1,4}, Ana Luísa Rocha^{1,4}, Elson Salgueiro^{4,3}, Gilberto Pereira¹, Carmen Ferreira¹, Pedro Abreu^{1,4}, Pedro Castro^{1,4}, André Lourenço^{2,4}, Elsa Azevedo^{1,4}
1-Serviço de Neurologia, 2-Serviço de Anestesiologia, 3-Serviço de Cirurgia Cardiorácica, Centro Hospitalar São João; 4-Unidade de Investigação e Desenvolvimento Cardiovascular, Faculdade de Medicina da Universidade do Porto
- PO72. Síndrome Hipereosinofílica Idiopática - uma etiologia rara de doença cerebrovascular**
Catarina Damas, Francelino Ferreira, João Tavares, Rui Guerreiro
Centro Hospitalar de Setúbal
- PO73. Isquémia cerebral e multiorgânica de etiologia múltipla**
Ângela Abreu, Mariana Santos, Simão Cruz, Elsa Parreira, Amélia Nogueira Pinto, Sara Machado
Serviço de Neurologia, Hospital Professor Fernando Fonseca, Amadora, Portugal.
- PO74. Encefalopatia posterior reversível num caso de pré-eclampsia pós-parto**
Helena Machado¹, Carolina Gomes², João Raposo¹, Ana André¹, Catarina Félix¹
1-Serviço de Neurologia, 2-Serviço de Ginecologia/Obstetrícia, Hospital de Faro
- PO75. Embolia gasosa arterial após CVC: causa incomum de estado de mal mioclónico**
Ana Gonçalves, Rita Simões, José Vale
Serviço de Neurologia, Hospital Beatriz Ângelo


08:00-08:30 **Posters 5**

JUNTO AOS POSTERS

Tema: Doenças Desmielinizantes

Moderadores: Filipe Palavra | Joaquim Pinheiro | Sónia Baptista

- PO76. Impairment of contralateral ocular smooth pursuit associated with isolated vestibular nucleus demyelination**
Alexandra Silva¹, Ana Inês Martins¹, Orlando Galego², Beatriz Santiago¹, João Lemos¹, Luís Cunha¹
1-Neurology Department, 2-Neuroradiology Department, Coimbra University and Hospital Centre, Coimbra, Portugal
- PO77. Hemiparésia e afasia em alto mar.**
André Militão, Rui Guerreiro, Rui Matos
Centro Hospitalar de Setúbal, Setúbal
- PO78. Head Flutter**
Rui Araújo¹, Cristina Duque¹, João Castelhamo^{2,3}, Eric Eggenberger⁴, Carla Nunes¹, João Lemos^{1,2}
1-Neurology Department, Coimbra University Hospital Centre, Coimbra, Portugal; 2-Faculty of Medicine, Coimbra University, Coimbra, Portugal; 3-Institute of Nuclear Sciences Applied to Health/Institute for Biomedical Imaging and Life Sciences, Coimbra, Portugal; 4-Department of Neurology & Ophthalmology, Mayo Clinic, Jacksonville, Florida, USA
- PO79. Efectividade e segurança do fingolimod no tratamento da esclerose múltipla**
Ariana Barros, João Sequeira, Ary Sousa, Carlos Capela, Rui Pedrosa, Manuel Manita
Serviço de Neurologia, Centro Hospitalar de Lisboa Central, Lisboa
- PO80. Impact of a patient support program (REBICARE) on interferon beta 1a adherence and clinical outcomes in Relapse-Remitting Multiple Sclerosis**
Vasco Salgado¹, Leonor Sequeira², Isabel Casanova²
1-Neurology Department, Hospital Fernando da Fonseca, Lisboa Portugal, 2-Merck Portugal, an affiliate of Merck KGaA, Darmstadt, Germany
- PO81. Absolute lymphocyte count recovery in patients with relapsing-remitting multiple sclerosis (RRMS) treated with cladribine tablets 3.5mg/kg in CLARITY/CLARITY Extension**
Per Soelberg-Sorensen¹, Fernando Dangond², Christine Hicking³, Gavin Giovannoni⁴
1-Danish MS Center, Department of Neurology, Copenhagen University Hospital, Copenhagen, Denmark; 2-EMD Serono, Inc., Billerica, MA, USA; 3-Merck KGaA, Darmstadt, Germany; 4-Queen Mary University of London, Blizard Institute, Barts and The London School of Medicine and Dentistry, London, UK
- PO82. Cladribine tablets for treatment of patients with multiple sclerosis (MS): integrated analysis of safety from the MS clinical development program.**
Stuart Cook¹, Thomas Leist², Giancarlo Comi³, Xavier Montalban⁴, Elke Sylvester⁵, Christine Hicking⁵, Fernando Dangond⁶
1-Rutgers, The State University of New Jersey, New Jersey Medical School, Newark, USA; 2-Division of Clinical Neuroimmunology, Thomas Jefferson University, Jefferson Medical College, Philadelphia, USA; 3-Department of Neurology and Institute of Experimental Neurology, Università Vita-Salute San Raffaele, Ospedale San Raffaele, Milan, Italy; 4-Department of Neurology-Neuroimmunology, Hospital Universitari Vall d'Hebron, Barcelona, Spain; 5-Merck KGaA, Darmstadt, Germany; 6- EMD Serono, Inc., Billerica, MA USA
- PO83. Efectividade e segurança do natalizumab no tratamento da esclerose múltipla surto-remissão**
João Sequeira, Ariana Barros, Ary de Sousa, Carlos Capela, Rui Pedrosa, Manuel Manita
Serviço de Neurologia, Centro Hospitalar de Lisboa Central
- PO84. Atividade de doença após Fingolimod – a propósito de 3 casos com rebound syndrome**
Juliana Castelo¹, Margarida Calejo², Catarina Pinto³, Cristina Ramos³, Raquel Samões², Ana Paula Sousa², Ernestina Santos^{2,4}, Ana Martins da Silva^{2,4}
1-Serviço de Neurologia, Centro Hospitalar de Entre Douro e Vouga, Santa Maria da Feira, Portugal; 2-Serviço de Neurologia, 3-Serviço de Neuroradiologia, Centro Hospitalar do Porto - Hospital Santo António (CHP-HSA), Porto, Portugal; 4-Unidade Multidisciplinar de Investigação Biomédica (UMIB), Instituto Ciências Biomédicas Abel Salazar-Universidade do Porto (ICBAS-UP), Porto, Portugal



- PO85. Significado clínico da análise da eletroforese de proteínas séricas numa população de doentes com Esclerose Múltipla**
Rui Araújo¹, Ana Luísa Pinto², Inês Correia¹, Carla Cecília¹, Sónia Batista¹, Maria do Carmo Macário¹, Marília Gomes², Lívia Sousa¹
1-Serviço de Neurologia, 2-Serviço de Hematologia Clínica, Centro Hospitalar e Universitário de Coimbra, Coimbra
- PO86. Casuística da Consulta de Esclerose Múltipla do Hospital Central do Funchal-análise crítica das terapêuticas instituídas**
Armando Morganho¹, Patricia Rodrigues²
1-Serviço de Neurologia, 2-Consulta de Esclerose Múltipla, Hospital Central do Funchal
- PO87. Trombose venosa jugular após “tratamento” para a Esclerose Múltipla.**
Eduardo Freitas^{1,2}, Margarida Lopes², José Amorim³, João Pinho², João Pereira², João Cerqueira², Jaime Rocha³
1-Serviço de Neurologia, Hospital de Santa Luzia, Viana do Castelo; 2-Serviço de Neurologia, 3-Serviço de Neurorradiologia, Hospital de Braga
- PO88. Correlatos imagiológicos da escala EDSS na esclerose múltipla**
Cláudia Lima¹, Sónia Batista^{1,2,4}, Otilia C. d’Almeida^{3,4,5}, Carmo Macário MD¹, Isabel Santana MD PhD^{1,2,4}, Lívia Sousa MD^{1,2}, Luís Cunha MD PhD^{1,2}
1-Serviço de Neurologia, Centro Hospitalar e Universitário de Coimbra, Coimbra, Portugal; 2-Faculdade de Medicina, Universidade de Coimbra, Coimbra, Portugal; 3-Laboratório de Neurociências da Visão, Instituto Biomédico de Investigação de Luz e Imagem (IBILI), Faculdade de Medicina, Universidade de Coimbra, Coimbra, Portugal; 4-Centro de Neurociências e Biologia Celular (CNC), IBILI, Universidade de Coimbra, Coimbra, Portugal; 5-Instituto de Ciências Nucleares Aplicadas à Saúde (ICNAS), Universidade de Coimbra, Coimbra, Portugal
- PO89. Cerebelite aguda em idade adulta**
José Nuno Alves, Eduardo Freitas, Célia Machado, Tiago Gil Oliveira, Margarida Rodrigues
Serviço de Neurologia, Hospital de Braga; Serviço de Neurorradiologia, Hospital de Braga
- PO90. Impacto da temperatura ambiente na resposta ao Timed 25-foot Walk em doentes medicados com fampridina**
Andreia Fernandes, Pedro Brás, João Sequeira, Ariana Barros, Soraia Teixeira, Diana Melancia, Isabel Henriques, Manuel Manita
Serviço de Neurologia, Centro Hospitalar de Lisboa Central
- PO91. Depressão com sintomas somáticos ou Esclerose Múltipla?**
Ana Filipa Freitas¹, Teresa P. Morais², José Rosa³
1-Centro Hospitalar Psiquiátrico de Lisboa, Lisboa; 2-Serviço de Neurorradiologia, 3-Serviço de Neurologia, Centro Hospitalar Lisboa Central
- PO92. Nevrites ópticas recorrentes associadas a anticorpos anti-NMDAR**
Cristiana Silva¹, Filipa Dourado Sotero¹, Rui Barreto¹, Ana Patrícia Antunes^{1,2}, Filipa Falcão¹, Luísa Albuquerque^{1,2,3}
1-Serviço de Neurologia, Departamento de Neurociências e Saúde Mental, Hospital de Santa Maria, Centro Hospitalar Lisboa Norte; 2-Faculdade de Medicina da Universidade de Lisboa, Lisboa; 3-Instituto de Medicina Molecular, Lisboa
- PO93. Doentes com Esclerose Múltipla Recidiva-Remitente: adesão ao Rebif com a utilização do dispositivo auto-injetor electrónico Rebismart**
Odete Rodrigues¹, Madalena Fantasia², Catarina Tereso³, Ana Macedo⁴
1-Hospital da Senhora da Oliveira, Guimarães EPE, Guimarães; 2-Centro Hospitalar Universitário do Algarve, EPE, Faro; 3-Hospital do Espírito Santo de Évora EPE, Évora; 4-Keypoint Consultoria Científica, Algés
- PO94. Síndrome oito e meio como manifestação de Neuro-behçet**
Bruna Meira¹, Marco Fernandes¹, Pedro Arede², André Caetano¹, João Costa², Ana Sofia Correia^{1,3}
1-Serviço de Neurologia, 2-Serviço de Oftalmologia, Hospital Egas Moniz, Centro Hospitalar Lisboa Ocidental; 3-CEDOC - Nova Medical School, Universidade Nova de Lisboa
- PO95. Resultados do tratamento com Fingolimod numa série hospitalar**
Mariana Santos, Rita Martins, Lia Leitão, Helena Cardoso, Raquel Cunha, Vasco Salgado
Serviço de Neurologia, Hospital Prof. Doutor Fernando Fonseca, EPE, Amadora

08:00-08:30 **Posters 6**

JUNTO AOS POSTERS

Tema: Neuro-Oncologia e Neuropatologia

Moderadores: Luísa Albuquerque | Rafael Roque

- PO96. Linfoma primário do sistema nervoso central em doentes imunocompetentes: a idade como importante factor de risco numa doença rara**
Vanessa Carvalho¹, Joana Ricardo Reis², Sara França¹, João Massano^{1,3}, Catarina Cruto¹
1-Serviço de Neurologia, ULS Matosinhos/ Hospital Pedro Hispano, Matosinhos; 2-Serviço de Medicina Interna, Centro Hospitalar do Baixo Vouga, Aveiro; 3-Departamento de Neurociências e Saúde Mental, Faculdade de Medicina da Universidade do Porto
- PO97. Leucemia mieloide crónica a mimetizar um quadro de hipertensão intracraniana idiopática**
Mariana Branco¹, Augusto Ferreira², Susana Pereira², Íris Maia³
1-Serviço de Neurologia - Centro Hospitalar de Entre o Douro e Vouga, Santa Maria da Feira; 2-Serviço de Neurologia, 3-Serviço de Pediatria - Instituto Português de Oncologia do Porto

- PO98. Síndrome de Collet-Sicard devido a Schwannoma do X nervo craniano**
Francisco Bernardo¹, Ângela Abreu¹, Daniela Garcez³, Marta Gião², Sara Machado¹, Elsa Parreira¹, Pedro Montalvão⁴, Amélia Nogueira Pinto¹
1-Serviço Neurologia, 2-Serviço Otorrinolaringologia, Hospital Professor Doutor Fernando Fonseca, Amadora; 3-Serviço Neurologia, 4-Serviço Otorrinolaringologia, Instituto Português Oncologia, Lisboa
- PO99. Meduloblastoma associado a Neurofibromatose tipo 2 em doente pediátrico**
Francisco Bernardo¹, Rita Martins¹, Ana Castro Caldas², Sofia Nunes⁴, Rafael Roque^{2,3}, Lúcia Roque⁵, José Pimentel^{2,3}
1-Serviço Neurologia, Hospital Prof. Doutor Fernando Fonseca, Amadora; 2-Serviço Neurologia, 4-Laboratório de Neuropatologia, Serviço Neurologia, Hospital Santa Maria, Centro Hospitalar Lisboa Norte, Lisboa; 3-Unidade de Neuro-Oncologia Pediátrica, Serviço Pediatria, 5-Unidade de Investigação de Patobiologia Molecular, Instituto Português de Oncologia, Lisboa
- PO100. Encefalopatia como efeito neurotóxico ao Dasatinib**
Inês Antunes Cunha¹, Ana Inês Martins¹, André Ribeiro², Beatriz Santiago¹
1-Serviço de Neurologia, 2-Serviço de Hematologia, Centro Hospitalar e Universitário de Coimbra
- PO101. Mielopatia associada a quimioterapia intratecal**
Inês Antunes Cunha¹, Joana Jesus Ribeiro¹, Ana Isabel Crisostomo², Beatriz Santiago¹
1-Serviço de Neurologia, 2-Serviço de Hematologia, Centro Hospitalar e Universitário de Coimbra
- PO102. Síndrome SMART: uma complicação tardia e nem sempre reversível da radioterapia**
Raquel Rocha¹, Miguel Baptista², Filipe Correia¹
1-Serviço de Neurologia, 2-Serviço de Neurorradiologia, Hospital Pedro Hispano, Unidade Local de Saúde de Matosinhos
- PO103. Complicações Tardias da Radioterapia do Sistema Nervoso Central num Doente Pediátrico**
Daniela Garcez¹, João Passos¹, Mariana Valente Fernandes¹, Mário Tavares², Bravo Marques¹
1-Serviço de Neurologia, 2-Serviço de Radiologia, Instituto Português de Oncologia de Lisboa Francisco Gentil.
- PO104. Paquimeningite Hipertrófica por IgG4: desafio Diagnóstico e Terapêutico**
Carolina Soares¹, Roberto Pestana-Silva², Ricardo Soares-dos-Reis^{1,5}, Maria José Rosas^{1,3}, Goreti Nadais¹, Paulo Linhares^{5,4}, Andreia Costa^{1,5}
1-Serviço de Neurologia, 2-Serviço de Anatomia Patológica, 3-Unidade de Doenças do Movimento, 4-Serviço de Neurocirurgia, Centro Hospitalar de São João, Porto; 5-Departamento de Neurociências Clínicas e Saúde Mental da Faculdade de Medicina da Universidade do Porto, Porto
- PO105. Tumor glioneuronal formador de rosetas de caracterização atípica**
Rita Martins¹, Francisco Bernardo¹, Ana Castro Caldas², Sofia Nunes³, Lúcia Roque⁴, Rafael Roque⁵, José Pimentel⁵
1-Serviço de Neurologia, Hospital Prof. Doutor Fernando Fonseca; 2-Serviço de Neurologia, Hospital de Santa Maria, Centro Hospitalar Lisboa Norte; 3-Serviço de Pediatria, 4-Laboratório de Citogenética, Centro de Investigação em Patologia Molecular, Instituto Português de Oncologia de Francisco Gentil, Lisboa; 5-Laboratório de Neuropatologia, Serviço de Neurologia do Hospital de Santa Maria, Centro Hospitalar Lisboa Norte
- PO106. Meningite a vírus varicela-zoster ou invasão do sistema nervoso central por leucemia linfocítica crónica: um desafio diagnóstico e terapêutico**
Andreia Fernandes, Soraia Vaz, Diana Melancia, Rita Almeida, Isabel Henriques, Manuel Manita
Serviço de Neurologia, Centro Hospitalar de Lisboa Central
- PO107. Demência rapidamente progressiva em doente anti-Yo positivo**
Daniela Pimenta Silva, Cristiana Silva, Pedro Alves, Ana Patrícia Antunes, Rui Barreto, Filipa Falcão, Luísa Albuquerque
Serviço de Neurologia Geral, Hospital de Santa Maria, Centro Hospitalar Lisboa Norte, Lisboa
- PO108. Uma Causa Rara de Oftalmoparésia**
Vera Espírito Santo¹, Ricardo Almendra¹, Bruno Mesquita², Marisol Guerra², Ricardo Taipa³, Manuel Melo-Pires³, Pedro Guimarães^{1,4}
1-Serviço de Neurologia, 2-Serviço de Hematologia, Centro Hospitalar Trás-os-Montes e Alto Douro, Vila Real; 3-Unidade de Neuropatologia, 4-Serviço de Neurofisiologia, Centro Hospitalar do Porto, Porto


08:30-10:00 Comunicações Orais 4

SALA A

Tema: Doenças Vasculares Cerebrais

Moderadores: Isabel Henriques | Miquel Viana Baptista

- CO31. Investigação diagnóstica e etiologia do AVC isquémico no adulto jovem: uma comparação retrospectiva entre dois centros**
Bernardo Pimentel¹, José Ferro^{1,2}, Johann Willeit³, Thomas Töll³
1-Faculdade de Medicina da Universidade de Lisboa; 2-Serviço de Neurologia, Hospital de Santa Maria; 3-Departamento de Neurologia, Universidade de Medicina de Innsbruck
- CO32. Neurossonologia no serviço de urgência: preditores de achados patológicos**
Joana Jesus-Ribeiro¹, Liliana Letra², João Sargento-Freitas^{1,3}, Filipe Sobral⁴, Ana Gouveia⁴, Luís Isidoro⁴, Ricardo Varela^{1,3}, José Coelho^{1,3}, Fernando Silva^{1,3}, Gustavo Cordeiro¹, Luís Cunha¹
1-Serviço de Neurologia, Centro Hospitalar e Universitário de Coimbra; 2-Serviço de Neurologia, Centro Hospitalar do Baixo Vouga; 3-Laboratório de Neurossonologia, Serviço de Neurologia, Centro Hospitalar e Universitário de Coimbra; 4-Serviço de Neurologia, Centro Hospitalar Tondela-Viseu



- CO33. Dissecção das Artérias Cervicais: Estudo Retrospectivo de uma série do Centro Hospitalar do Porto**
Catarina Pinto¹, Cristina Ramos¹, Gabriela Lopes², João Xavier¹
1-Serviço de Neurorradiologia, 2-Serviço de Neurologia, Centro Hospitalar do Porto - Hospital Santo António, Porto, Portugal
- CO34. Apresentação e prognóstico da hemorragia subaracnoideia não aneurismática**
Fábio Carneiro¹, Carla Sousa², Joana Monteiro², Cláudia Guarda¹, Manuel Cunha e Sá²
1-Serviço de Neurologia, 2-Serviço de Neurocirurgia, Hospital Garcia de Orta
- CO35. POST-NOAC: crescimento ultra-precoce da hemorragia intracraniana em doentes sob NOAC e antagonistas da vitamina K**
Joana Afonso Ribeiro¹, Cláudia Marques-Matos^{2,7}, José Nuno Alves³, João Pedro Marto⁴, Ana Monteiro², José Araújo³, Gustavo Santo¹, Fátima Grenho⁵, Miguel Viana-Baptista^{4,6}, João Pinho³, Elsa Azevedo^{2,7}, João Sargento-Freitas^{1,8}
1-Serviço de Neurologia, Centro Hospitalar e Universitário de Coimbra, Coimbra, Portugal; 2-Serviço de Neurologia, Centro Hospitalar de São João, Porto, Portugal; 3-Serviço de Neurologia, Hospital de Braga, Braga, Portugal; 4-Serviço de Neurologia, Hospital Egas Moniz, Centro Hospitalar de Lisboa Ocidental, Lisboa, Portugal; 5-Serviço de Medicina Interna, Hospital São Francisco Xavier, Centro Hospitalar Lisboa Ocidental, Lisboa, Portugal; 6-CEDOC, Nova Medical School, Universidade Nova de Lisboa, Lisboa, Portugal; 7-Departamento de Neurociências Clínicas e Saúde Mental, Faculdade de Medicina da Universidade do Porto, Porto, Portugal; 8-Faculdade de Medicina, Universidade de Coimbra, Coimbra, Portugal
- CO36. Pesquisa de Foramen Ovale Patente por Doppler Transcraniano codificado a cor e por ecocardiograma - um estudo comparativo**
Ana Luísa Rocha^{1,3}, Rosa Santos², Carmen Ferreira², Gilberto Pereira², Pedro Abreu^{1,2,3}, Elsa Azevedo^{1,2,3}
1-Serviço de Neurologia, 2-Laboratório de Neurosonologia, Serviço de Neurologia, Centro Hospitalar de São João, Porto; 3-Departamento de Neurociências e Saúde Mental, Faculdade de Medicina da Universidade do Porto
- CO37. Terapêutica endovascular do AVC isquémico: análise do prognóstico de doentes admitidos inicialmente num centro de trombectomia ou após transferência**
Denis F. Gabriel¹, Ângelo Carneiro², Gonçalo Videira¹, Ricardo Soares dos Reis³, Hugo Mota Dória², Ricardo Almendra⁴, Luís Albuquerque², Rui Felgueiras¹, Carlos Correia¹, João Xavier², Manuel Correia¹
1-Serviço de Neurologia, 2-Serviço de Neurorradiologia, Centro Hospitalar do Porto, Porto; 3-Serviço de Neurologia, Centro Hospitalar de São João; 4-Serviço de Neurologia, Centro Hospitalar de Trás-os-Montes de Alto Douro, Vila Real
- CO38. Influência do tempo até reperfusão no prognóstico funcional de doentes com AVC isquémico tratados com terapêutica endovascular**
Denis F. Gabriel¹, Ângelo Carneiro², Gonçalo Videira¹, Ricardo Soares dos Reis³, Hugo Mota Dória², Ricardo Almendra⁴, Luís Albuquerque², Rui Felgueiras¹, Carlos Correia¹, João Xavier², Manuel Correia¹
1-Serviço de Neurologia, 2-Serviço de Neurorradiologia, Centro Hospitalar do Porto, Porto; 3-Serviço de Neurologia, Centro Hospitalar de São João; 4-Serviço de Neurologia, Centro Hospitalar de Trás-os-Montes de Alto Douro, Vila Real
- CO39. Encerramento do apêndice auricular versus NOACs como estratégia profilática em doentes com contra-indicação ou falência da anticoagulação oral**
Daniela Vieira¹, Luís Paiva², José Beato Coelho¹, João Gomes³, João Sargento Freitas¹, Fernando Silva¹, Gustavo Cordeiro¹, Marco Costa², Luís Cunha¹, Lino Gonçalves²
1-Serviço de Neurologia, 2-Serviço de Cardiologia, Hospital Geral, Centro Hospitalar e Universitário de Coimbra, 3-Serviço de Medicina, Centro Hospitalar e Universitário de Coimbra

08:30-10:00 Comunicações Orais 5

SALA B

Tema: Doenças Desmielinizantes

Moderadores: Ernestina Santos | José Vale

- CO40. Multiple Sclerosis and cancer - a controversial relationship**
Ana Inês Martins, Inês Correia, Joana Jesus-Ribeiro, João Sargento-Freitas, Sónia Batista, Carla Cecília Nunes, Carmo Macário, Lívia Sousa, Luís Cunha
Neurology Department, Coimbra University and Hospital Center, Coimbra, Portugal
- CO41. Efficacy of Cladribine Tablets 3.5 mg/kg in High Disease Activity (HDA) Patient Subgroups with Relapsing Multiple Sclerosis (RMS): CLARITY Study**
Gavin Giovannoni¹, Kottil Rammohan², Stuart Cook³, Giancarlo Comi⁴, Peter Rieckmann⁵, Per Soelberg-Sorensen⁶, Patrick Vermersch⁷, Fernando Dangond⁸, Christine Hicking⁹
1-Queen Mary University of London, Blizzard Institute, Barts and The London School of Medicine and Dentistry, London, UK; 2-University of Miami School of Medicine, Department of Neurology, MS Research Center, Miami, USA; 3-Rutgers, The State University of New Jersey, New Jersey Medical School, Newark, NJ, USA; 4-Department of Neurology and Institute of Experimental Neurology, Università Vita-Salute San Raffaele, Ospedale San Raffaele, Milan, Italy; 5-Neurologische Klinik, Akademisches Krankenhaus Sozialstiftung Bamberg, Germany; 6-Danish MS Center, Department of Neurology, Copenhagen University Hospital, Copenhagen, Denmark; 7-Université de Lille, CHU Lille, LIRIC-INSERM U995, FHU Imminent, Lille, France; 8-EMD Serono, Inc., Billerica, MA, USA; 9-Merck KGaA, Darmstadt, Germany



- CO42. Durable efficacy of cladribine tablets in patients with multiple sclerosis: relapse rates and relapse-free patients in the CLARITY/CLARITY Extension studies**
Gavin Giovannoni¹, Giancarlo Comi², Stuart Cook³, Kottil Rammohan⁴, Peter Rieckmann⁵, Per Soelberg-Sorensen⁶, Patrick Vermersch⁷, Christine Hicking⁸, Abidemi Adeniji⁹, Fernando Dangond⁹
1-Queen Mary University of London, Blizard Institute, Barts and The London School of Medicine and Dentistry, London, UK; 2-Department of Neurology and Institute of Experimental Neurology, Università Vita-Salute San Raffaele, Ospedale San Raffaele, Milan, Italy; 3-Rutgers, The State University of New Jersey, New Jersey Medical School, Newark, USA; 4-University of Miami School of Medicine, Department of Neurology, MS Research Center, Miami, USA; 5-Neurologische Klinik, Akademisches Krankenhaus Sozialstiftung Bamberg, Bamberg, Germany; 6-Danish MS Center, Department of Neurology, Copenhagen University Hospital, Copenhagen, Denmark; 7-Univ. Lille, CHU de Lille, LIRIC - INSERM U995, Lille, France; 8-Merck KGaA, Darmstadt, Germany; 9-EMD Serono, Inc., Billerica, MA, USA
- CO43. The neural basis of fatigue in Multiple Sclerosis: a multimodal MRI approach**
Ana Margarida Novo¹, Sónia Batista^{1,2}, Carolina Alves^{3,4,5}, Otilia C. d'Almeida^{3,4,5}, Inês Brás Marques⁶, Carmo Macário¹, Livia Sousa^{1,2}, Miguel Castelo-Branco^{3,4,5}, Isabel Santana^{1,2,4}, Luís Cunha^{1,2}
1-Department of Neurology, Centro Hospitalar e Universitário de Coimbra, Coimbra, Portugal; 2-Faculdade de Medicina, University of Coimbra, Coimbra, Portugal; 3-Visual Neuroscience Laboratory, Institute for Biomedical Imaging and Life Sciences (IBILI), Faculty of Medicine, University of Coimbra, Coimbra, Portugal; 4-Centre for Neuroscience and Cell Biology (CNC).IBILI, University of Coimbra, Coimbra, Portugal; 5-Institute for Nuclear Sciences Applied to Health (ICNAS), University of Coimbra, Coimbra, Portugal; 6-Department of Neurology, Hospital da Luz, Lisbon, Portugal
- CO44. Fatores de risco ambientais modificáveis na Esclerose Múltipla: níveis séricos de 25-hidroxivitamina D e tabagismo em doentes Portugueses**
Andreia Bettencourt^{1,2}, Raquel Samões³, Inês Moreira⁴, Dina Lopes^{2,3}, Daniela Boleixa², Ana Paula Sousa³, Ernestina Santos^{1,3}, José Carlos Oliveira^{1,4}, Berta Silva^{1,2}, Paulo P Costa^{1,5}, Ana Martins Silva^{1,3}
1-Unidade Multidisciplinar de Investigação Biomédica (UMIB), 2-Laboratório de Imunogenética, Instituto Ciências Biomédicas Abel Salazar-Universidade do Porto (ICBAS-UP), Porto; 3-Departamento de Neurologia, 4-Serviço de Química Clínica, Centro Hospitalar do Porto - Hospital Santo António (CHP-HSA), Porto; 5-Departamento de Genética Humana, Instituto Nacional de Saúde Dr. Ricardo Jorge, Porto
- CO45. Impacto do hábito tabágico em doentes com esclerose múltipla tratados com fármacos modificadores da doença**
João Sequeira¹, Jordi Río², Susana Otero-Romero^{2,3}, Mar Tintoré², Jaume Sastre-Garriga², Ingrid Galán², Manuel Comabella², Carlos Nos², Joaquín Castelló², Angela Vidal-Jordana², Georgina Arrambide², Patricia Mulero², Luciana Midaglia², Breogán Rodríguez², Xavier Montalban²
1-Serviço de Neurologia, Centro Hospitalar de Lisboa Central, Lisboa; 2-Centre d'Esclerose Múltipla de Catalunya (Cemcat), Servei de Neurologia-Neuroimunologia, Hospital Universitari Vall d'Hebron, Barcelona; 3-Servei de Medicina Preventiva i Epidemiologia, Hospital Universitari Vall d'Hebron, Barcelona
- CO46. O papel do cerebelo no défice cognitivo em doentes com esclerose múltipla**
Ana Brás¹, Sónia Batista^{1,2}, Otilia C. d'Almeida^{3,4,5}, Carmo Macário¹, Livia Sousa^{1,2}, Miguel Castelo-Branco^{3,4,5}, Isabel Santana^{1,2,4}, Luís Cunha^{1,2}
1-Departamento de Neurologia, Centro Hospitalar e Universitário de Coimbra, Coimbra, Portugal; 2-Faculdade de Medicina, 3-Laboratório de Neurociências Visuais, Instituto Biomédico de Investigação da Luz e da Imagem (IBILI), Faculdade de Medicina, 4-Centro de Neurociências e Biologia Molecular (CNC).IBILI, 5-Instituto de Ciências Nucleares Aplicadas à Saúde (ICNAS), Universidade de Coimbra, Coimbra, Portugal
- CO47. Seleção do tratamento modificador de doença em doentes com diagnóstico de novo de Esclerose múltipla: prática e preferências**
Margarida Calejo¹, Juliana Castelo², Raquel Samões¹, Ana Paula Sousa¹, Sónia Figueira³, Ernestina Santos^{1,4}, Ana Martins Silva^{1,4}
1-Serviço de Neurologia, Hospital de Santo António, Centro Hospitalar do Porto; 2-Serviço de Neurologia, Centro Hospitalar de Entre Douro e Vouga; 3-Serviço de Neuropediatria, Centro Materno-Infantil do Norte; 4-Unidade Multidisciplinar de Investigação Biomédica (UMIB), Instituto Ciências Biomédicas Abel Salazar-Universidade do Porto (ICBAS-UP)
- CO48. Rituximab na Esclerose Múltipla: a importância do regime terapêutico**
João Durães¹, Miguel Tábuas-Pereira¹, Ana Margarida Novo¹, Inês Correia¹, Isabel Campelo², Isabel Silva³, Sandra Silva³, Artur Paiva³, Sónia Batista¹, Carla Nunes¹, Livia Sousa¹, Maria Carmo Macário¹
1-Serviço de Neurologia, 2-Serviço de Farmácia Hospitalar, 3-UGOC, Serviço de Patologia Clínica, Centro Hospitalar e Universitário de Coimbra
- CO49. Utilização de tratamento de indução com natalizumab em EMSR – a experiência do CHUC**
Joana Afonso Ribeiro, Inês Correia, Ricardo Varela, Sónia Batista, Carla Nunes, Maria Carmo Macário, Livia Sousa
Serviço de Neurologia, Centro Hospitalar e Universitário de Coimbra


08:30-10:00 Comunicações Orais 6

SALA C

Tema: Cefaleias, Neuro-Oncologia e Neuropatologia

Moderadores: Cândida Barroso | Isabel Pavão Martins

- CO50. Descriptive analysis of a population with chronic migraine in a tertiary Headache Center**
Joana Ramos Lopes, Ana Inês Martins, Sónia Batista, Isabel Luzeiro, Livia Sousa, Luís Cunha
Serviço de Neurologia, Centro Hospitalar e Universitário de Coimbra



- CO51. Cefaleias em idade pré-escolar num centro de referência de Neuropediatria**
Marta Lopes¹, Raquel Alves², Inês Carrilho³
1-Serviço de Neurologia, Centro Hospitalar de Entre o Douro e Vouga, S.M.Feira; 2-Serviço de Pediatria, Unidade Local de Saúde de Matosinhos, Matosinhos; 3-Serviço de Neurologia Pediátrica, Centro Materno-Infantil do Norte, Centro Hospitalar do Porto, Porto
- CO52. Caracterização de uma população com enxaqueca retiniana – um diagnóstico desafiante**
José Beato-Coelho, Luciano Almendra, João Lemos, Lívia Sousa, Isabel Luzeiro
Serviço de Neurologia, Centro Hospitalar e Universitário de Coimbra
- CO53. Utilização de fármacos profiláticos em doentes com cefaleias primárias referenciados a uma primeira consulta de Neurologia – Cefaleias**
André Caetano¹, Filipa Ladeira¹, Marcelo Mendonça^{1,2}, Raquel Barbosa¹, Miguel Pinto¹, Maria Rita Peleirão¹, Miguel Viana-Baptista^{1,2}
1-Serviço de Neurologia, Hospital de Egas Moniz, Centro Hospitalar de Lisboa Ocidental, Lisboa, Portugal; 2-CEDOC - Chronic Diseases Research Center, Nova Medical School/Faculdade de Ciências Médicas, Universidade Nova de Lisboa, Lisboa, Portugal
- CO54. Dor facial idiopática persistente e síndrome do ardor bucal: caraterização clínica de uma cohort de doentes da consulta de Neurologia-Dor**
Ana Luísa Rocha^{1,4}, Andreia Costa^{1,2,4}, Armanda Gomes^{3,2}, Pedro Abreu^{1,2,4}
1-Serviço de Neurologia, 2-Unidade da Dor, 3-Serviço de Anestesiologia, Centro Hospitalar de São João; 4-Departamento de Neurociências e Saúde Mental da Faculdade de Medicina da Universidade do Porto
- CO55. Glioblastoma epitelióide. Uma nova variante de glioblastoma.**
Elisabete Rodrigues^{1,2}, Carla Guerreiro^{2,3}, Lúcia Roque⁴, Rafael Roque², José Pimentel^{2,5}
1-Serviço de Neurologia do Centro Hospitalar do Funchal, Madeira; 2-Laboratório de Neuropatologia, Departamento de Neurociências e Saúde Mental, 3-Serviço de Imagiologia Neurológica, Departamento de Meios Complementares Diagnóstico e Terapêutica, Hospital de Santa Maria (CHLN), Lisboa; 4-Unidade de Investigação em Patobiologia Molecular - IPOde Lisboa Francisco Gentil; 5-Faculdade de Medicina da Universidade de Lisboa
- CO56. Ependimomas. Valor do cálculo do índice proliferativo na sua diferenciação.**
Joana Serafim¹, Carla Firmo², Pedro Pereira², Rafael Roque², José Pimentel^{1,2}
1-Faculdade de Medicina da Universidade de Lisboa, Portugal; 2-Laboratório de Neuropatologia, Departamento de Neurociências, Hospital de Santa Maria (Centro Hospitalar de Lisboa Norte), Lisboa, Portugal.
- CO57. Caracterização clínica e prognóstica de uma série de casos de Astrocitoma Pilomixóide**
Catarina Falcão de Campos¹, João Sequeira⁴, Cláudia Faria³, Rafael Roque^{1,2}, José Pimentel^{1,2}
1-Departamento de Neurociências, Serviço de Neurologia, 2-Laboratório de Neuropatologia, Departamento de Neurociências, Serviço de Neurologia, 3-Serviço de Neurocirurgia, Hospital de Santa Maria, Centro Hospitalar Lisboa Norte; 4-Serviço de Neurologia, Centro Hospitalar Lisboa Central
- CO58. Proptose unilateral: a importância de estudar lesões ocupantes de espaço**
Rita Raimundo, Michel Mendes, Vera Espírito Santo, Ricardo Almendra, Ana Graça Velon
Serviço de Neurologia, Centro Hospitalar Trás-os-Montes e Alto Douro, Vila Real
- CO59. Utilidade diagnóstica da biópsia muscular nas miopatias inflamatórias.**
Elisabete Rodrigues^{1,2}, Catarina Campos^{2,3}, Rafael Roque², José Pimentel^{2,4}
1-Serviço de Neurologia do Centro Hospitalar do Funchal, Madeira; 2-Laboratório de Neuropatologia, Departamento de Neurociências e Saúde Mental, 3-Serviço de Neurologia, Departamento de Neurociências e Saúde Mental, Hospital de Santa Maria (CHLN), Lisboa; 4-Faculdade de Medicina da Universidade de Lisboa

10:00-10:30 Pausa Café

10:30-12:00 **MESA REDONDA**
Esclerose Múltipla
Tema: "Células da glia e neuroinflamação"
Moderador: João Cerqueira

SALA A

10:30-10:50 **Papel da activação astrocitária na desmielinização**
Adelaide Fernandes


10:50-11:10 **Regulação epigenética da remielinização**
Ana Mendanha Falcão

11:10-11:30 **IL-10 como modulador da atividade da microglia na neurodegeneração**
Margarida Saraiva

11:30-12:00 **Discussão**



- 10:30-12:00 MESA REDONDA** SALA B
Sociedade Portuguesa de Neuropatologia
Moderadores: Mrinalini Honavar | Manuel Melo Pires
- 10:30-10:50 Inflammatory myopathies**
Elisabeth Rushing
- 10:50-11:10 Clinicopathological classification of neurodegenerative diseases**
Gabor G. Kovacs
- 11:10-11:30 The neuropathologist's role in temporal lobe epilepsy and recent advances**
Maria Thom
- 11:30-12:00 Discussão**
- 12:00-13:00 SIMPÓSIO** SALA A
Novartis
- "MS innovation: Beyond the obvious" - Research in Portugal**
Presidente: Luís Cunha
- Imaging and cognitive function in MS: research in Portugal**
Sónia Batista
- Emerging new drugs on multiple sclerosis**
João de Sá | Livia Sousa
- 13:00-14:30 Almoço**
- 14:30-16:00 MESA REDONDA** SALA A
Acidente Vascular Cerebral
Moderadores: Castro Lopes | Patrícia Canhão
- 14:30-14:45 Formação em AVC na era da globalização**
José Ferro
- 14:45-15:10 Poluição atmosférica como um fator de risco modificável de AVC**
José Calheiros
- 15:10-15:35 O reconhecimento do AVC como doença cerebral pela OMS**
Miguel Rodrigues
- 15:35-16:00 Discussão**
- 14:30-16:00 MESA REDONDA** SALA B
Cefaleias
Tema: Enxaqueca no mundo, agora
Moderador: José Barros
- 14:30-15:00 Epidemiologia, economia e sociedade**
Filipe Palavra
- 15:00-15:20 Modulação ambiental e cultural no tempo da genética**
Liliana Pereira
- 15:20-15:40 Lifting The Burden: uma campanha global**
Raquel Gil-Gouveia
- 15:40-16:00 Discussão**



- 16:00-17:00** **SIMPÓSIO** SALA A
Biogen
- A Esclerose Múltipla na atualidade: 400 metros barreiras ou corrida com estafetas?**
Moderador: João de Sá
Palestrantes: Carlos Capela | Björn Tackenberg
- 17:00-17:30** **Pausa Café**
- 17:30-18:30** **SIMPÓSIO** SALA A
Zambon-Group
- O que aprendemos após quase dois anos de utilização de Sabinamida na prática clínica espanhola?**
Moderador: Joaquim Ferreira
- Análise dos primeiros doentes tratados em consulta**
Rosário Luquin Piudo
Casos práticos e alguns resultados inesperados
Pedro J Garcia-Ruiz
- 18:30-19:30** **CONFERÊNCIA** SALA A
- Health and Climate Change: 25 years of inaction, to a global transition for public health**
Nick Watts
- 19:30-20:00** **Assembleia geral da SPN** SALA A
- 21:00** **SIMPÓSIO (inclui jantar)**
Merck
- MAVENCLAD: Momento de Mudança na Abordagem à Esclerose Múltipla**
Palestrantes: Oscar Fernández | João Cerqueira

18 de novembro de 2017, sábado

07:30 Abertura do Secretariado


08:00-08:30 Posters 7

JUNTO AOS POSTERS

Tema: Ataxias e Doenças do Movimento

Moderadores: Joana Damásio | Miguel Grunho | Tânia Lampreia

- PO109. “Pinball” Intrusions: a new type of saccadic intrusion in Spinocerebellar Ataxia Type 3**
 Ana Margarida Novo¹, Cristina Duque¹, João Castelhanos^{2,3}, Eric Eggenberger⁴, João Lemos^{1,3}, Cristina Januário^{1,3}
 1-Neurology Department, Coimbra University Hospital Centre, Coimbra, Portugal; 2-Institute of Nuclear Sciences Applied to Health/Institute for Biomedical Imaging and Life Sciences, Coimbra, Portugal; 3-Faculty of Medicine, Coimbra University, Coimbra, Portugal; 4-Department of Neurology & Ophthalmology, Mayo Clinic, Jacksonville, Florida, USA
- PO110. Variabilidade fenotípica em três irmãos com neurodegenerescência associada à pantotenato-quinase**
 Inês Carvalho, Álvaro Machado, Gisela Carneiro, Carla Ferreira, João Pereira, Margarida Rodrigues
 Serviço de Neurologia, Hospital de Braga, Braga
- PO111. Encefalite anti-GAD: apresentação com movimentos coreo-distónicos e crises eléctricas**
 Linda Azevedo Kauppila¹, Ana Catarina Franco¹, Tiago Teodoro^{1,2,3}, Diana Aguiar de Sousa^{1,3,4}, Ana Rita Peralta^{1,4,5}, Carla Bentes^{1,4,5}, Filipa Falcão¹, Miguel Coelho^{1,4,6}, Luísa Albuquerque^{1,3,5}
 1-Serviço de Neurologia, Departamento de Neurociências e Saúde Mental, Hospital Santa Maria, Centro Hospitalar Lisboa Norte, Lisboa; 2-St George’s University of London, London, United Kingdom; 3-Instituto de Medicina Molecular de Lisboa, Lisboa; 4-Faculdade de Medicina da Universidade de Lisboa, Lisboa; 6-Unidade de Farmacologia Clínica, Instituto de Medicina Molecular, Lisboa
- PO112. The atypical form of neurodegeneration with brain iron accumulation (NBIA) type I: a visual and oculomotor study**
 Joana Jesus-Ribeiro¹, Cláudia Farinha², Margarida Amorim³, Anabela Matos¹, Aldina Reis⁴, João Lemos¹, Miguel Castelo-Branco⁴, Cristina Januário¹
 1-Neurology Department, 2-Ophthalmology Department, 3-Otorhinolaryngology Department, Coimbra University Hospital Centre, Coimbra; 4-Institute for Biomedical Imaging and Life Sciences, Faculty of Medicine, University of Coimbra
- PO113. Coreia generalizada hiperglicémica**
 Rita Rodrigues¹, Renata Silva¹, Marta Lopes¹, Carolina Figueira², Mariana Leitão Marques¹
 1-Serviço de Neurologia, Centro Hospitalar Entre Douro e Vouga, Santa Maria da Feira; 2-Serviço de Imagem Médica - Neurorradiologia, Centro Hospitalar e Universitário de Coimbra, Coimbra
- PO114. Coreia fantasma**
 Ana Castro Caldas^{1,2,3,4}, Miguel Coelho^{1,2,3,4}
 1-Serviço de Neurologia, Departamento das Neurociências, Hospital de Santa Maria, Lisboa, Portugal; 2-Laboratório de Farmacologia Clínica e Terapêutica, Faculdade de Medicina, Universidade de Lisboa, Portugal; 3-Instituto de Medicina Molecular, Lisboa, Portugal; 4-CNS - Campus Neurológico Sénior, Torres Vedras, Portugal
- PO115. Telangiectasias cerebrais em doente com Ataxia-Telangiectasia: da RM-CE ao estudo anatomopatológico**
 Francisco Antunes¹, Inês Marques¹, Miguel Grunho¹, Ana Calderón², Ana Oliveira², João Coimbra¹
 1-Serviço de Neurologia, 2-Serviço de Anatomia Patológica, Hospital Garcia de Orta; Almada
- PO116. Siderose superficial e avulsão do plexo braquial: uma rara relação**
 Mariana Branco, José Mário Roriz
 Serviço de Neurologia - Centro Hospitalar de Entre o Douro e Vouga, Santa Maria da Feira
- PO117. Hemicoreia/hemibalismo associado a hiperglicemia não-cetótica: descrição de uma série de 8 casos.**
 Eduardo Freitas^{1,2}, Margarida Lopes², José Araújo², Ana Sofia Pessoa³, Ana Filipa Santos², Sofia Rocha², João Pinho², Margarida Rodrigues², João Cerqueira², Élia Baeta¹
 1-Serviço de Neurologia, Hospital de Santa Luzia, Viana do Castelo; 2-Serviço de Neurologia, Hospital de Braga; 3-Serviço de Medicina Interna, Hospital de Famalicão
- PO118. Discinésias oromandibulares e distonia generalizada de predomínio nocturno**
 Ana Castro Caldas^{1,2,3}, Patrícia Pita Lobo^{2,3,4}, Leonor Correia Guedes^{1,3,4}, Miguel Coelho^{1,3,4}
 1-Serviço de Neurologia, Departamento das Neurociências, Hospital de Santa Maria, Lisboa, Portugal; 2-Serviço de Neurologia, Hospital Fernando de Fonseca; 3-Laboratório de Farmacologia Clínica e Terapêutica, Faculdade de Medicina, Universidade de Lisboa, Portugal; 4-CNS - Campus Neurológico Sénior, Torres Vedras, Portugal
- PO119. Domínios neurocognitivos da Impulsividade na Doença de Parkinson (DP) e o impacto dos agonistas dopaminérgicos**
 Mário Sousa¹, Nádia Canário^{2,3}, Fradique Moreira¹, Catarina Duarte^{2,3}, Miguel Castelo-Branco^{2,3,4}, Cristina Januário¹
 1-Departamento de Neurologia, Hospital Coimbra e Centro Universitário, Coimbra, Portugal; 2-Laboratório de Neurociências Visuais, Instituto de Imagem Biomédica em Ciências da Vida, IBILI, 3-Instituto de Ciências Nucleares Aplicadas à Saúde, ICNAS, 4-Laboratório de Bioestatística e Informática Médica, IBILI, Faculdade de Medicina da Universidade de Coimbra, Coimbra, Portugal.



- PO120. Doença de Parkinson de início súbito: pode um evento de vida major desencadear a Doença de Parkinson?**
Raquel Barbosa¹, Ana Castro Caldas^{2,4,5}, Marcelo Mendonça¹, Joaquim Ferreira^{3,4,5}, Miguel Coelho^{2,5}
1-Serviço de Neurologia, Hospital Egas Moniz, Centro Hospitalar Lisboa Ocidental; 2-Serviço de Neurologia, Departamento das Neurociências, Hospital de Santa Maria, Lisboa, Portugal; 3-Laboratório de Farmacologia Clínica e Terapêutica, Faculdade de Medicina, Universidade de Lisboa, Portugal; 4-CNS - Campus Neurológico Sénior, Torres Vedras, Portugal; 5-Unidade de Farmacologia Clínica, IMM, Lisboa
- PO121. Hemicoreia secundária a hiperglicemia**
Sofia Grenho Rodrigues¹, Sofia Nunes de Oliveira¹, Nuno Ruivo², Raquel Gil Gouveia¹
1-Departamento de Neurologia, 2-Departamento de Neuroradiologia, Hospital da Luz de Lisboa
- PO122. Síndrome da Pessoa Rígida: o primado da clínica**
Ana Luísa Sousa¹, Gonçalo Cação¹, Márcio Cardoso², João Chaves¹, José Barros¹, Joana Damásio¹
1-Serviço de Neurologia, Departamento de Neurociências, 2-Serviço de Neurofisiologia, Departamento de Neurociências, Hospital de Santo António, Centro Hospitalar do Porto
- PO123. Distonia facial do OFF isolada em doente com Doença de Parkinson de início precoce**
Ana Castro Caldas^{1,2,3,4}, Joaquim José Ferreira^{1,2,3,4}
1-Serviço de Neurologia, Departamento das Neurociências, Hospital de Santa Maria, Lisboa, Portugal; 2-Laboratório de Farmacologia Clínica e Terapêutica, Faculdade de Medicina, Universidade de Lisboa, Portugal; 3-Instituto de Medicina Molecular, Lisboa, Portugal; 4-CNS - Campus Neurológico Sénior, Torres Vedras, Portugal
- PO124. Polineuropatia como primeira manifestação neurológica da Neurossarcoidose**
Manuel Machado, José Rosa, Pedro Bras, Ana Romeiro, Manuel Manita
Centro Hospitalar Lisboa Central, Lisboa
- PO125. Histiocitose de Erdheim-Chester - um desafio diagnóstico**
Elisabete Rodrigues^{1,2}, Diana Melancia², Andreia Fernandes², Vanessa Vieira^{3,4}, Joaquim Calado⁴, Manuel Manita²
1-Serviço de Neurologia do Centro Hospitalar do Funchal, Madeira; 2-Serviço de Neurologia, Hospital de Santo António dos Capuchos, Centro Hospitalar de Lisboa Central (CHLC), Lisboa; 3-Serviço de Medicina Interna, Hospital de Santo Espírito da Ilha Terceira, Açores; 4-Serviço de Nefrologia, Hospital Curry Cabral, Centro Hospitalar de Lisboa Central (CHLC), Lisboa
- PO126. Leucodistrofia associada a mutação do gene POLR3B**
Sofia Figueiredo¹, Carolina Soares², Mafalda Sampaio³, Maria José Rosas^{2,4}
1-Serviço de Neurologia, Centro Hospitalar Vila Nova de Gaia/Espinho; 2-Serviço de Neurologia, 3-Serviço de Pediatria, Centro Hospitalar São João; 4-Unidade de doenças do Movimento, Hospital São João
- PO127. Doença de Creutzfeldt-Jakob esporádica provável com teste second generation real-time quaking-induced conversion (RT-QuIC) positivo**
Catarina Damas, Cristina Rosado Coelho, Anabela Valadas, Rui Guerreiro, Cristina Semedo
Centro Hospitalar de Setúbal
- PO128. Tics funcionais com incongruência da marcha**
Ricardo Varela, Rui Araújo, Joana Ribeiro, Sónia Batista, Ana Morgadinho, Cristina Januário
Serviço de Neurologia do Centro Hospitalar e Universitário de Coimbra
- PO129. Falência autonómica pura: um diagnóstico de exclusão.**
Mariana Rocha, Henrique Costa
Serviço de Neurologia, Centro Hospitalar de Vila Nova de Gaia/Espinho
- PO130. Investigação de fatores interferentes no desempenho funcional, motor e cognitivo em pacientes com doença de Huntington: Uma série de caso**
Dionatan Costa Rodrigues¹, Thays Andrade Apolinário¹, Carmen Lucia Antão Paiva^{1,2}, Luciana Andrade Agostinho^{1,2,3,4}
1-Programa de Pós-Graduação em Neurologia da Universidade Federal do Estado do Rio de Janeiro/UNIRIO, Rio de Janeiro, RJ, Brasil; 2-Programa de Pós-Graduação em Genética e Biologia Molecular da Universidade Federal do Estado do Rio de Janeiro/UNIRIO, Rio de Janeiro, RJ, Brasil; 3-Centro Universitário FAMINAS - UNIFAMINAS, Muriaé, Minas Gerais, Brasil; 4-Fundação Cristiano Varella - Hospital do Câncer de Muriaé, Muriaé, Minas Gerais, Brasil
- PO131. Efeito da estimulação cerebral profunda na camptocormia**
Diogo Fitas^{1,2}, Juliana Castelo^{2,5}, Rui Vaz^{2,3,4,6}, Maria José Rosas^{2,3}
1-Unidade de Neurologia, Unidade Local de Saúde do Alto Minho; 2-Serviço de Neurologia, 3-Unidade de Doenças do Movimento e Neurocirurgia Funcional, Centro Hospital de São João; 4-Faculdade de Medicina da Universidade do Porto; 5-Serviço de Neurologia, Centro Hospital Entre Douro e Vouga; 6-Unidade de Neurociência Hospital CUF - Porto

08:00-08:30 **Posters 8**

JUNTO AOS POSTERS

Tema: Epilepsia e Patologia do Sono

Moderadores: Francisco Sales | Ricardo Rego

- PO132. Crises epiléticas desencadeadas por Hiperglicémia Cetótica no contexto de diabetes mellitus inaugural**
Carlos Figueiredo, Mariana Santos, Leonor Rebordão, Patrícia Lobo, Cristina Costa
Serviço de Neurologia, Hospital Prof. Dr. Fernando Fonseca, E.P.E., Amadora

- PO133. Alestesia visual como apresentação de estado de mal focal**
Ricardo Soares dos Reis^{1,3}, Bruna Melo⁴, Luísa Fonseca², Marta Carvalho^{1,3}, Ricardo Rego¹
1-Serviço de Neurologia, 2-Unidade de AVC, Centro Hospitalar de São João, Porto; 3-Faculdade de Medicina da Universidade do Porto; 4-Serviço de Psiquiatria, Centro Hospitalar de Tondela-Viseu, Viseu
- PO134. Estado de mal focal induzido por hiperglicemia**
Ricardo Soares-dos-Reis^{1,4}, Francisca Costa², Carolina Soares¹, João Ferreira-Coimbra^{3,4}, Helena Rocha¹, Goreti Nadais¹
1-Serviço de Neurologia, 2-Serviço de Neurorradiologia, 3-Serviço de Medicina Interna, Centro Hospitalar de São João, Porto; 4-Faculdade de Medicina da Universidade do Porto
- PO135. Padrões histopatológicos em crianças com Esclerose Mesial**
Inês Rosário Marques¹, Sofia Quintas², Carla Firmo³, Rafael Roque³, José Pimentel^{3,4}
1-Serviço de Neurologia, Hospital Garcia de Orta; 2-Unidade de Neuropediatria, Departamento de Pediatria, 3-Laboratório de Neuropatologia, Serviço de Neurologia, 4-Centro de Referência de Epilepsias Refractárias do Hospital de Santa Maria, CHLC
- PO136. Estudo retrospectivo de Estado de Mal Epiléptico: uma análise descritiva da mortalidade intra-hospitalar**
Rita Martins¹, Leonor Rebordão¹, João Peres¹, Raquel Tojal^{1,2}, António Martins^{1,2}
1-Serviço de Neurologia, 2-Laboratório de Neurofisiologia do Hospital Prof. Doutor Fernando Fonseca, EPE, Amadora
- PO137. Encefalite anti-GABA-b não paraneoplásica: caso clínico**
Mário Sousa, Francisco Sales, Ana Morgadinho
Departamento de Neurologia, Hospital Coimbra e Centro Universitário, Coimbra, Portugal
- PO138. Beijo ictal como manifestação semiológica num caso de epilepsia extra-temporal**
António Martins de Campos¹, Dílio Alves², Ricardo Rego²
1-Serviço de Neurologia, Centro Hospitalar Vila Nova de Gaia/Espinho; 2-Unidade de Neurofisiologia, Serviço de Neurologia, Centro Hospitalar São João
- PO139. Epilepsia Mioclónica Tardia na Síndrome de Down ('LOMEDS')**
Sofia Figueiredo¹, Marta Rodrigues², Andreia Carvalho¹, Ana Filipa Geraldo², Miguel Veloso¹
1-Serviço de Neurologia, 2-Serviço de Neurorradiologia, Centro Hospitalar de Vila Nova de Gaia/Espinho
- PO140. Encefalite auto-imune extra-límbica associada a anticorpos anti-GAD 65**
José Manuel Araújo¹, Inês Carvalho¹, Jaime Rocha², João Pinho¹, Carla Ferreira¹
1-Serviço de Neurologia, 2-Serviço de Neurorradiologia, Hospital de Braga
- PO141. Encefalite límbica anti-LGI1: para além das crises faciobraquiais**
Filipa Dourado Sotero¹, Cristiana Silva¹, Ana Catarina Franco¹, Linda Azevedo Kauppila¹, Rui Barreto¹, Ana Rita Peralta^{1,2,3}, Ana Patrícia Antunes^{1,2}, Filipa Falcão¹, Luísa Albuquerque^{1,2,4}
1-Serviço de Neurologia, Departamento de Neurociências e Saúde Mental, Hospital de Santa Maria, Centro Hospitalar Lisboa Norte; 2-Faculdade de Medicina da Universidade de Lisboa, Lisboa; 3-Laboratório de Eletroencefalografia e Sono, Serviço de Neurologia, Departamento de Neurociências e Saúde Mental, Hospital de Santa Maria, Centro Hospitalar Lisboa Norte; 4-Instituto de Medicina Molecular, Lisboa
- PO142. Dos tiques à discinesia paroxística não cinesiogénica com breve passagem pela epilepsia – contributo da clínica e EEG**
José Beato-Coelho¹, Patrícia Marques¹, Pedro Correia¹, Catarina Cruto², Conceição Bento¹, Francisco Sales¹, Argemiro Geraldo¹
1-Serviço de Neurologia, Centro Hospitalar e Universitário de Coimbra; 2-Serviço de Neurologia, Hospital de Matosinhos


08:00-08:30 **Posters 9**

JUNTO AOS POSTERS

Tema: Cefaleias e Doenças Infeciosas

Moderadores: Ana Amélia Pinto | Elsa Parreira | Victor Oliveira

- PO143. Recurrent painful ophthalmoplegic neuropathy – the great pretender**
Ana Inês Martins, Cristina Duque, Carla Cecília Nunes, Beatriz Santiago, Fradique Moreira, João Lemos
Neurology Department, Coimbra University and Hospital Centre, Coimbra, Portugal
- PO144. Hipotensão intracraniana espontânea seguida de hipertensão intracraniana**
Gonçalo Videira¹, Ângelo Carneiro², Alexandre Mendes¹, Carlos Andrade¹
1-Serviço de Neurologia, 2-Serviço de Neurorradiologia, Centro Hospitalar do Porto
- PO145. A Síndrome da Orelha Vermelha – heterogeneidade clínica numa cefaleia atípica**
Isabel Loução de Amorim¹, Isabel Pavão Martins^{1,2}
1-Serviço de Neurologia, Hospital de Santa Maria, Centro Hospitalar Lisboa Norte; 2-Faculdade de Medicina de Lisboa, Laboratório de Linguagem, Lisboa, Portugal
- PO146. Apoplexia pituitária, causa rara de cefaleia secundária no idoso**
Laurete da Conceição¹, Bruna Meira¹, Miguel Pinto¹, Miguel Viana Baptista^{1,2}
1-Serviço de Neurologia Hospital Egas Moniz; 2- CEDOC- Faculdade de ciências médicas
- PO147. Cefaleia trigémino-autonómica secundária a empiema subdural: uma apresentação atípica em doente idoso**
Andreia Fernandes, Diana Melancia, Pedro Brás, Ary Sousa, Paula Esperança, Isabel Henriques, Manuel Manita
Serviço de Neurologia, Centro Hospitalar de Lisboa Central



- PO148. Enxaqueca na Doença Celíaca: sintoma ou comorbilidade?**
Inês Rosário Marques, Francisco Antunes, Miguel Grunho
Serviço de Neurologia, Hospital Garcia de Orta
- PO149. Neuropatia Oftalmoplégica Dolorosa Recorrente**
Rodrigo Palhas Vieira, Rui Pedro Guerreiro
Centro Hospitalar Setúbal - Hospital de São Bernardo, Setúbal
- PO150. Plexopatia braquial por Herpes Zoster – aspetos clínicos, imagiológicos e neurofisiológicos**
Gonçalo Videira¹, Bruno Moreira², Ana Paula Sousa³, Rui Felgueiras¹
1-Serviço de Neurologia, 2-Serviço de Neurorradiologia, 3-Serviço de Neurofisiologia, Centro Hospitalar do Porto
- PO151. Atrofia ponto-cerebelosa e degenerescência olivar hipertrófica bilateral num doente com infeção HIV**
Inês Laranjinha¹, Margarida Calejo¹, Cristina Soeiro³, Luís Albuquerque², José Pedro Rocha Pereira², Mariana Magalhães¹, Ana Paula Tavares³, Ernestina Santos¹
1-Serviço de Neurologia; 2-Serviço de Neurorradiologia; 3-Serviço de Infeciologia – Centro Hospitalar do Porto – Hospital de Santo António (CHP-HSA)
- PO152. Schistosomíase cerebral em viajante oriundo de São Tomé e Príncipe**
Rui Duarte Armindo¹, Sónia Costa¹, Vânia Almeida¹, David Rodrigues², Cândida Barroso¹
1-Unidade de Neurologia, 2-Serviço de Imagiologia, Hospital Vila Franca de Xira
- PO153. Lesões encefálicas atípicas em doente com paraparésia espástica e infeção a HTLV-1**
Cláudia Borbinha¹, Miguel Pinto¹, Inês Gil², Jaime Nina^{3,4}, Miguel Viana Baptista^{1,4}
1-Serviço de Neurologia, 2-Serviço de Neurorradiologia, 3-Serviço de Doenças Infecciosas e Medicina Tropical, Hospital Egas Moniz, Centro Hospitalar Lisboa Ocidental; 4-Nova Medical School, Universidade Nova de Lisboa
- PO154. Mucormicose rino-cerebral em doente com cetoacidose diabética no Serviço de Urgência**
Marco Fernandes¹, Bruna Meira¹, Paulo Bugalho^{1,4}, Pedro Andrade Silva³, Ricardo Santos²
1-Serviço de Neurologia, 3-Serviço de Otorrinolaringologia, 3-Serviço de Oftalmologia, Hospital de Egas Moniz, Centro Hospitalar Lisboa Ocidental; 4-CEDOC - NOVA Medical School, Universidade Nova de Lisboa
- PO155. Meningoencefalite tuberculosa revisitada**
Marco Fernandes¹, Bruna Meira¹, João Pedro Marto¹, Ana Sofia Correia^{1,2}, Miguel Viana-Baptista^{1,2}
1-Serviço de Neurologia, Hospital de Egas Moniz, Centro Hospitalar Lisboa Ocidental; 2-CEDOC - NOVA Medical School, Universidade Nova de Lisboa
- PO156. Meningoencefalite por Cryptococcus neoformans em doente imunocompetente - quando o vírus Epstein-Barr é a chave**
Marco Fernandes¹, Duarte Noronha²
1-Serviço de Neurologia, Hospital de Egas Moniz, Centro Hospitalar Lisboa Ocidental; 2-Serviço de Neurologia, Hospital Dr. Nélio Mendonça, Serviço de Saúde da Região Autónoma da Madeira
- PO157. Atingimento vasculítico do sistema nervoso central na coinfeção VIH/Hepatite C**
Paula Salgado¹, Sara Duarte¹, Ana Cipriano², Sofia Pina³, Miguel Abreu², António Marinho⁴, Carlos Andrade¹
1-Serviço de Neurologia, 2-Serviço de Doença Infecciosas, 3-Serviço de Neurorradiologia, 4-Serviço de Neurofisiologia, Hospital de Santo António, Centro Hospitalar do Porto
- PO158. Caracterização de nevrite óptica sífilítica em doente imunocompetente.**
José Manuel Araújo¹, Inês Carvalho¹, Leandro Marques¹, Tatiana Queirós², João Pinho¹
1-Serviço de Neurologia, 2-Serviço de Oftalmologia, Hospital de Braga
- PO159. Hipersexualidade pós-encefalite por herpes simplex**
Leandro M. Marques, Álvaro Machado
Serviço de Neurologia, Hospital de Braga - Braga
- PO160. Síndrome do ápex orbitário por mucormicose a Rhizopus arrhizus**
Soraia Vaz, Diana Melancia, João Sequeira, João Lourenço
Serviço de Neurologia, Centro Hospitalar de Lisboa Central
- PO161. Leucoencefalopatia multifocal progressiva - da negatividade do estudo complementar ao reforço do imperativo clínico**
Ricardo Varela¹, Mário Sousa¹, Olinda Rebelo², Hermínio Tão³, Carla Nunes¹
1-Serviço de Neurologia, 2-Serviço de Anatomia Patológica, 3-Serviço de Neurocirurgia, Centro Hospitalar e Universitário de Coimbra

08:30-10:00 **Comunicações Orais 7**

SALA A

Tema: Ataxias e Doenças do Movimento

Moderadores: Ana Graça Velon | Miguel Gago

- CO60. Serum lipid alterations in GBA-associated Parkinson's disease.**
Gabriel Miltenberger-Miltenyi¹, Leonor Correia Guedes^{1,2}, Robin Barry Chan³, Marcos António Gomes¹, Vasco A. Conceição¹, Raquel Bouça Machado¹, Tiago Soares¹, Yimeng Xu³, Paulo Gaspar⁴, Joao André Carriço^{1,5}, Roy N. Alcalay⁶, Joaquim J. Ferreira^{1,7}, Tiago Fleming Outeiro⁸
1-Instituto de Medicina Molecular, Faculdade de Medicina, Universidade de Lisboa, Lisbon, Portugal; 2-Department of Neurosciences and Mental Health, Neurology, Hospital de Santa Maria - CHLN, Lisbon, Portugal; 3-Columbia University Medical Center, Department of Pathology and Cell Biology, Taub

Institute for Research on Alzheimer's Disease and the Aging Brain, New York, NY, USA; 4-Lysosome and Peroxisome Biology Unit (UniLiPe), Institute of Molecular and Cell Biology (IBMC), University of Oporto, Oporto, Portugal; 5-Instituto de Microbiologia, Faculty of Medicine, University of Lisbon, Portugal; 6-Columbia University Medical Center, Department of Neurology, New York, NY, USA; 7-Laboratory of Clinical Pharmacology and Therapeutics, Faculty of Medicine, University of Lisbon, Portugal; 8-Department of Experimental Neurodegeneration, Center for Nanoscale Microscopy and Molecular Physiology of the Brain, Center for Biostructural Imaging of Neurodegeneration, University Medical Center Göttingen, Göttingen, Germany

- CO61. Prevalência de Distúrbio do Sono REM na Atrofia de Múltiplos Sistemas**
Inês Correia, Patrícia Marques, Mário Sousa, Fradique Moreira, João Lemos, Ana Morgadinho, Alcinda David, Cristina Januário
Serviço de Neurologia, Centro Hospitalar e Universitário de Coimbra
- CO62. Apomorphine Role in Advanced Parkinson's Disease – Coimbra's Experience**
Diogo Reis Carneiro¹, Mário Sousa¹, Fradique Moreira¹, Cristina Januário^{1,2}
1-Serviço de Neurologia, Centro Hospitalar e Universitário de Coimbra; 2-Faculdade de Medicina, Universidade de Coimbra.
- CO63. Arquitetura do sono e doença de Parkinson - revisão de série de doentes**
Inês Laranjinha¹, Margarida Calejo¹, Luísa Sousa¹, João Lopes², João Ramalheira², António Martins da Silva², António Bastos Lima¹, Marina Magalhães¹
1-Serviço de Neurologia, 2-Serviço de Neurofisiologia – Centro Hospitalar do Porto – Hospital de Santo António (CHP-HSA).
- CO64. Ataxia de Beauce em Portugal – as primeiras famílias**
Margarida Calejo¹, Isabel Alonso³, Luís Albuquerque², João Cerqueira⁴, Ernestina Santos¹, Jorge Sequeiros³, José Barros¹, Joana Damásio¹
1-Serviço de Neurologia, 2-Serviço de Neurorradiologia, Hospital de Santo António, Centro Hospitalar do Porto; 3-UniGENe, Instituto de Biologia Molecular e Celular; Instituto de Investigação e Inovação em Saúde (i3S), Universidade do Porto; 4-Serviço de Neurologia, Hospital de Braga
- CO65. Mortalidade na Doença de Parkinson: impacto de fatores demográficos e clínicos numa coorte portuguesa**
Margarida Calejo¹, Joana Martins¹, Joana Damásio¹, Sara Cavaco^{1,2}, Armando Teixeira-Pinto³, Alexandre Mendes¹, Nuno Vila-Chã¹
1-Serviço de Neurologia, 2-Unidade de Neuropsicologia, Centro Hospitalar do Porto; 3-University of Sydney
- CO66. Análise prospectiva do benefício do tratamento com toxina botulínica no tremor cefálico**
Leonor Rebordão, Mariana Santos, Carlos Figueiredo, Cristina Costa, Patrícia Pita Lobo
Serviço de Neurologia, Hospital Prof. Doutor Fernando Fonseca, Amadora/Sintra
- CO67. Estudo retrospectivo de uma série de doentes com diagnóstico clínico de Paralisia Supranuclear Progressiva aplicando os novos critérios.**
José Manuel Araújo, José Nuno Alves, Ana Filipa Santos, João Pinho, Álvaro Machado, Gisela Carneiro, Margarida Rodrigues
Serviço de Neurologia do Hospital de Braga
- CO68. Fadiga e Distúrbios do Sono na Doença de Parkinson**
Diogo Fitas^{1,2}, Juliana Castelo^{2,4}, Maria José Rosas^{2,3}
1-Unidade de Neurologia, Unidade Local de Saúde do Alto Minho; 2-Serviço de Neurologia, 3-Unidade de Doenças do Movimento e Neurocirurgia Funcional, Centro Hospital de São João; 4-Serviço de Neurologia, Centro Hospital Entre Douro e Vouga
- CO69. Apraxia na Doença de Parkinson: correlativos motores e cognitivos**
Pedro Correia, Miguel Tábuas-Pereira, Mário Sousa, Ana Morgadinho, Cristina Januário
Serviço de Neurologia - Centro Hospitalar e Universitário de Coimbra


08:30-10:00 Comunicações Orais 8

SALA B

Tema: Epilepsia e Patologia do Sono

Moderadores: António Martins da Silva | Dílio Alves

- CO70. Evolução atípica no espectro de Epilepsias Infantis com Pontas Centro-temporais**
Inês Rosário Marques¹, Daniel Carvalho², Adília Seabra², Ana Beato², Ana Isabel Dias^{2,3}
1-Serviço de Neurologia, Hospital Garcia de Orta; 2-Laboratório de Electroencefalograma, 3-Serviço de Neurologia Pediátrica, Hospital D. Estefânia, CHLC
- CO71. Estado de Mal convulsivo e Estado de mal não convulsivo: Análise retrospectiva, descritiva e comparativa de uma série hospitalar**
Leonor Rebordão, Rita Martins, João Peres, Raquel Tojal, António Martins
Serviço de Neurologia, Hospital Prof. Doutor Fernando Fonseca, Amadora/Sintra
- CO72. Low serum levels of miR-22 inversely correlates with hippocampal P2X7 receptor and IL-1 β overexpression in Mesial Temporal Lobe Epilepsy patients**
Bárbara Leal^{1,2}, Cláudia Carvalho^{1,2}, João Chaves³, Andreia Bettencourt^{1,2}, Daniela Boleixa¹, Rui Rangel⁴, Agostinho Santos⁵, Joel Freitas³, João Lopes⁶, João Ramalheira⁶, Berta Martins da Silva^{1,2}, Paulo P Costa^{1,2,7}, Paulo Correia-de-Sá⁸, António Martins da Silva^{2,6}
1-Laboratório de Imunogenética, Instituto de Ciências Biomédicas Abel Salazar (ICBAS) – Universidade



do Porto; 2-Unidade Multidisciplinar de Investigação Biomédica, Instituto de Ciências Biomédicas Abel Salazar, Universidade do Porto - UMIB/ICBAS/UP; 3-Serviço de Neurologia, Centro Hospitalar do Porto - Hospital de Santo António (CHP-HSA); 4-Serviço de Neurocirurgia, CHP-HSA; 5-Serviço de Patologia Forense, Instituto Nacional de Medicina Legal e Ciências Forenses - Delegação do Norte (INMLCF-DN); 6-Unidade de Neurofisiologia CHP-HSA; 7-Instituto Nacional de Saúde Dr. Ricardo Jorge - INSA; 8-Laboratório de Farmacologia e Neurobiologia - Center for Drug Discovery and Innovative Medicines (MedI-nUP), Instituto de Ciências Biomédicas Abel Salazar [ICBAS], Universidade do Porto

- CO73. Utilização da lacosamida endovenosa no estado de mal epilético refratário e super-refratário - experiência clínica num hospital terciário**
Soraia Vaz, Pedro Brás, Ary de Sousa, Manuel Manita
Serviço de Neurologia, Centro Hospitalar de Lisboa Central
- CO74. Proposal of an electrooculogram montage to distinguish different eye movements in electroencephalography studies**
Cristina Rosado Coelho¹, Guadalupe Fernandez-Baca Vaca^{1,2}, Hans Lüders^{1,2}
1-Epilepsy Center, University Hospitals, Cleveland Medical Center, Cleveland, Ohio, USA; 2-Case Western Reserve University, School of Medicine, Cleveland, Ohio, USA
- CO75. Câibras noturnas - Evidência clínica e polissonográfica de associação frequente a outras patologias de sono**
Cláudia Marques-Matos^{1,3}, Carla Bentes^{2,4}, Ana Rita Peralta^{2,4}
1-Serviço de Neurologia do Centro Hospitalar de São João; 2-Laboratório EEG/Sono, Serviço de Neurologia do Centro Hospitalar Lisboa Norte; 3-Departamento de Neurociências Clínicas e Saúde Mental da Faculdade de Medicina da Universidade do Porto, Porto; 4-Faculdade de Medicina da Universidade de Lisboa
- CO76. Verão vs inverno. influência da temperatura e da poluição atmosféricas no sono e nos distúrbios respiratórios do sono**
Cláudia Pereira, Richard Staats, Susana Moreira, Dina Escaleira, João Valença, Paula Pinto, Cristina Bárbara
Laboratório do Sono, Serviço de Pneumologia - Hospital de Santa Maria, Centro Hospitalar Lisboa Norte, Lisboa - Portugal
- CO77. Perturbação de Comportamento do Sono REM no diagnóstico das doenças neurodegenerativas: Análise retrospectiva de polissonografias do Hospital Egas Moniz 2012-2017**
Manuel Salavisa¹, João Pedro Marto¹, Luisa Alves^{1,2}, Paulo Bugalho^{1,2}
1-Serviço de Neurologia, Hospital Egas Moniz, Centro Hospitalar Lisboa Ocidental; 2-CEDOC, Nova Medical School, Universidade Nova de Lisboa
- CO78. Impacto do uso do CPAP na melhoria da insónia em homens e mulheres com SAOS**
Isabel Loução de Amorim, Ana Rita Peralta, Carla Bentes
Departamento de Neurociências, Serviço de Neurologia, Laboratório de EEG/ Sono, Hospital de Santa Maria, Centro Hospitalar Lisboa Norte
- CO79. Microdespertares na síndrome de apneia obstrutiva do sono (SAOS) - sintomas semelhantes na ausência de dessaturação de oxigénio?**
Sara Parreira¹, Dulce Neutel^{2,3}, Carla Bentes^{2,4}, Ana Rita Peralta^{2,4}
1-Serviço de Neurologia, 2-Laboratório de EEG/Sono, Serviço de Neurologia, Hospital de Santa Maria - Centro Hospitalar Lisboa Norte, Lisboa; 3-Serviço de Neurologia, Hospital Espírito Santo, Évora; 4-Faculdade de Medicina, Universidade de Lisboa, Lisboa

10:00-10:30 Pausa Café

10:30-12:00 **SESSÃO SPN** SALA A
Casos Clínicos
(discussão interativa com painel de peritos)

Demência - Ana Verdelho | Élia Baeta
Neuropediatria - Rita Lopes | Isabel Fineza
Doença Neuromuscular - Luís Negrão | Cândida Barroso

12:00-13:00 **SIMPÓSIO** SALA A
Bial

Estudo Euro-Esli: Highlights 32º Congresso Internacional de Epilepsia
Moderador: João Chaves
Palestrante: Francisco Sales

13:00-14:30 Almoço



- 14:30-16:00 MESA REDONDA** SALA A
Doenças do Movimento
Moderador: Alexandre Mendes
- 14:30-14:50 Caminhos cruzados entre alfa-sinucleína e epigenética na doença de Parkinson**
Tiago Outeiro
- 14:50-15:10 Microbiota e doença de Parkinson**
Cristina Januário
- 15:10-15:35 A hipótese "dual-hit" na doença de Parkinson - implicações clínicas**
Alexandre Mendes
- 15:30-15:50 Diferentes populações com DP ou diferentes decisores?**
Prescrição de antiparkinsónicos na Europa
Mário Miguel Rosa
- 15:50-16:00 Discussão**
- 14:30-16:00 MESA REDONDA** SALA B
Epilepsia
Crises epilépticas e epilepsias em diferentes ambientes hospitalares
Moderador: Nuno Canas
- 14:30-14:55 Crises no serviço de urgência**
Vanessa Silva
- 14:55-15:20 Crises nas Unidades de Cuidados Intensivos**
Ricardo Rego
- 15:20-15:45 Crises na Unidade de AVC**
Carla Bentes
- 15:45-16:00 Discussão**
- 16:00-16:30 Entrega de Prémios e Encerramento** SALA A

Comunicações Orais

CO1. Seasons and ALS time of death

Mamede de Carvalho^{1,2}, Susana Pinto¹

1-Instituto de Medicina Molecular and Instituto de Fisiologia, Faculty of Medicine, University of Lisbon, Lisbon, Portugal; 2-Department of Neurosciences and Mental Health, Hospital de Santa Maria-CHLN, Lisbon, Portugal
mamedemg@netcabo.pt

Introduction: Respiratory complications are the main cause of death in amyotrophic lateral sclerosis (ALS). Season associated-death risk has not been addressed before in ALS.

Objective: To assess month/season associated-death risk in ALS.

Methods: We included all patients followed in our Unit who deceased before January 1st 2016, and excluded those with uncertain information. 2-test assessed differences between months/seasons. A two-step cluster analysis explored onset form and time of death. Values of $p < 0.05$ or $p < 0.01$ (multiple comparisons) were set as significant.

Results: From 778 ALS patients, 543 had died at the censor date. Absolute death number was 46,46,37,47,38,50,41,43,41,48,40,66, for each month from January to December, respectively. No significant difference existed when considering all months and seasons globally ($p > 0.05$). Significant differences were found when comparing December (highest rate, 12.2%) with March, May, July, August, September, November ($p < 0.05$). Deaths were higher in winter than in spring ($p = 0.031$), but similar between winter-summer ($p = 0.16$), winter-autumn ($p = 0.087$). Bulbar-onset patients had a relative increased death rate in summer, while spinal-onset patients died more frequently in winter.

Discussion: Dehydration is probably a risk factor for patients with dysphagia in summer and respiratory infections for patients with weak cough in winter. Flu vaccination, better ventilatory and cough assistance in winter and hydration in summer for bulbar patients should be implemented.

CO2. International Survey of ALS Experts about Critical Questions for Assessing Patients with ALS.

Miltenberger Miltenyi Gabriel¹, Ryczkowski Adam³, Andersen Peter⁴, Gromicho Marta¹, Grosskreutz Julian⁵, Kuzma-Kozakiewicz Magdalena^{6,7}, Petri Susanne⁸, Piorkiewicz Maria³, De Carvalho Mamede^{1,2}

1-Institute of Physiology, Instituto de Medicina Molecular, Faculty of Medicine, University of Lisbon, Lisbon, Portugal; 2-Department of Neurosciences and Mental Health, Hospital de Santa Maria-CHLN, Lisbon, Portugal; 3-Department of Neuromuscular System Engineering, Nalecz Institute of Biocybernetics and Biomedical Engineering, Polish Academy of Sciences, Warsaw, Poland; 4-Institute of Pharmacology and Clinical Neuroscience, Umeå University, Umeå, Sweden; 5-Hans Berger Department of Neurology, Jena University Hospital, Jena, Germany; 6-Department of Neurology, Medical University of Warsaw, Warsaw, Poland; 7-Neurodegenerative Disease Research Group, Medical University of Warsaw, Warsaw, Poland; 8-Department of Neurology, Hannover Medical School, Hannover, Germany
gmiltenyi@medicina.ulisboa.pt

Objective: To define an applicable dataset for ALS patient registries we weighted specific clinical items as scored by worldwide ALS experts.

Methods: Sixty participants were invited based on relevant clinical work, publications and personal acquaintance. They

rated 160 clinical items consensually agreed by the members of our project, incorporating specialists from five European Centres. Scoring scheme was defined as: 1 - essential; 2 - important; 3 - not very important. A mixed effect model was applied to rank items and to find possible correlations with geographical region (Europe vs. outside Europe).

Results: We received 40 responses, 20 from Europe and 20 from outside; 42/160 data were scored as essential by >50% of the respondents, including: date of birth, gender, date of disease onset, date of diagnosis, ethnicity, region of onset, predominant upper neuron (UMN) or lower motor neuron (LMN) impairment, proximal versus distal weakness, respiratory symptoms, dysarthria, weight loss, signs of LMN/UMN involvement, emotional incontinence, cognitive changes, respiratory signs, neck weakness, body mass index, ALSFRS-R at entry, ALSFRS-R subscores at entry, timing and pattern of spreading and staging, electromyography, spirometry, MRI, CK level, riluzole intake, genetic background, history of physical exercise and previous and current main occupation. Four components were scored as non-relevant, including place of birth, blood pressure and pain at onset. There was no significant difference between regions (European vs. non-European countries).

Conclusions: Our study identified a consensual set of clinical data with 42 specific items that can be used as a minimal data set for patient registers and for clinical trials.

CO3. Biomarcadores Respiratórios na Abordagem Clínica da Esclerose Lateral Amiotrófica

Ana Catarina Pronto-Laborinho¹, Marta Gromicho¹, Mariana Pereira¹, Catarina S. Lopes¹, Nuno C. Santos¹, Filomena A. Carvalho¹, Mamede de Carvalho^{1,2}

1-Instituto de Medicina Molecular, Faculdade de Medicina, Universidade de Lisboa, Lisboa, Portugal; 2-Serviço de Neurofisiologia, Hospital de Santa Maria, Centro Hospitalar Lisboa Norte, Lisboa, Portugal
anapronto@medicina.ulisboa.pt

Introdução: Esclerose Lateral Amiotrófica (ELA) é uma doença neurodegenerativa rapidamente progressiva. A insuficiência respiratória é a principal causa de morte. A proteína das células de clara (CC-16) é um biomarcador associado à disfunção ventilatória e à inflamação pulmonar em doenças respiratórias. A normalidade da função eritrocitária é essencial na oxigenação tecidual.

Objetivos: Avaliar a CC-16 como biomarcador na insuficiência respiratória e estudar a morfologia e propriedades viscoelásticas dos eritrócitos, em doentes com ELA.

Métodos: Estudámos 81 pacientes com ELA e 30 controlos. A proteína CC-16 foi quantificada por ELISA. Os eritrócitos foram analisados por Microscopia de Força Atómica (AFM).

Resultados: Os níveis de CC-16 são significativamente mais elevados nos doentes (10,56 ng / ml \pm 6,84 vs 8,34 ng / ml \pm 3,10, $p = 0,02$). Níveis anormais de CC-16 é um factor predictivo de ventilação nos 6 meses seguintes ($p = 0,01$) e de mortalidade. Os eritrócitos dos doentes têm maior espessura, área e volume, mas redução da rugosidade e da fluidez da membrana, assim como menor negatividade (potencial zeta).

Conclusões: O aumento dos níveis de CC-16 traduz a resposta inflamatória pulmonar associada à insuficiência ventilatória, antecipando a falência respiratória, dando informação adicional aos testes respiratórios convencionais. As alterações eritrocitárias podem estar relacionadas com alterações na composição lipídica do eritrócito. Desenvolvemos mais estu-

dos para testar o valor de biomarcadores inflamatórios pulmonares em ALS, para dissecar as alterações de eritrócitos e para explorar uma potencial ligação entre ambos.

C04. Epidemiologia da neuropatia periférica na área de referência de um centro terciário

Catarina Falcão de Campos¹, Isabel Conceição^{1,2}

1-Serviço de Neurologia, Departamento de Neurociências e Saúde Mental, Hospital de Santa Maria, Centro Hospitalar Lisboa Norte; 2-Instituto de Fisiologia, Instituto de Medicina Molecular, Faculdade de Medicina, Universidade de Lisboa
 catarinahfcampos@gmail.com

Introdução: A neuropatia periférica (NP) trata-se de uma doença heterogénea com diferentes etiologias, sendo uma das patologias neurológicas mais frequentes. No entanto, a epidemiologia da NP não se encontra ainda caracterizada na população portuguesa. O objectivo deste trabalho é caracterizar a incidência de NP e das diferentes etiologias na população da área de referência de um centro terciário.

Métodos: Estudo retrospectivo de doentes consecutivos com diagnóstico neurofisiológico de novo de NP entre o período de 2012 e 2016. Os doentes foram identificados a partir do Laboratório de Electromiografia e cujo electromiograma apresentava critérios para polineuropatia (PNP), mononeuropatia múltipla, ganglioneuropatia e neuropatia motora com bloqueios de condução.

Resultados: Foram avaliados 675 doentes com uma idade média de 61 anos ($\pm 16,14$) e com predominância no sexo masculino (59%). A incidência estimada de NP foi de 47 por 100 000 pessoas/ano. A maioria dos casos (95%) cumpriam critérios para PNP. A Diabetes Mellitus foi a etiologia mais frequente (27,3%) seguida da Hereditária (19,5%), Imuno-mediada (16,8%) e Tóxica (11,3%). Etiologia desconhecida (idiopática ou com investigação incompleta) correspondeu a 9,4%. Os restantes casos (15,8%) apresentavam como etiologia Doença sistémica, Metabólica, Défice de vitamina B12 e Doença crítica.

Conclusões: A incidência de NP foi ligeiramente inferior quando comparada com estudos epidemiológicos europeus. Em contraste com outras séries, a PNP hereditária e a PNP imuno-mediada foram mais frequentes na nossa população. Estas diferenças podem ser explicadas pelo facto de os doentes incluídos terem sido diagnosticados num centro hospitalar terciário.

Assim, são necessários mais estudos epidemiológicos para melhor compreensão da incidência e etiopatogenia da NP na população portuguesa.

C05. Agulha concêntrica e monopolar para determinação do jitter no orbicularis oculi

Miguel Oliveira Santos^{1,2}, Michael Swash^{2,3}, Mamede de Carvalho^{1,2}

1-Instituto de Fisiologia, Instituto de Medicina Molecular, Faculdade de Medicina da Universidade de Lisboa, Portugal; 2-Departamento de Neurologia, Departamento de Neurociências e de Saúde Mental, Hospital de Santa Maria, Centro Hospitalar Lisboa Norte, Portugal; 3-Departments of Neurology and Neuroscience, Barts and the London School of Medicine, Queen Mary University of London, London, United Kingdom.
 migueloliveirasantos@hotmail.com

Introdução: O estudo de fibra única é particularmente útil na abordagem diagnóstica da miastenia gravis (MG) no contexto de estimulação repetitiva normal. Contudo, existem algumas ressalvas em relação ao seu uso, nomeadamente a esterilização e manutenção regular do eléctrodo. A utilização de eléctrodos descartáveis e mais económicos, tais como a agulha concêntrica (C) e monopolar (M), tem sido explorada e

cada vez mais aplicada na investigação destes doentes.

Objectivos: Investigar se as C e M podem ser usadas indistintamente para determinação do jitter no orbicularis oculi, e estudar o impacto da seleção de um filtro de baixa-frequência específico (1 ou 3 kHz).

Metodologia: Foram incluídos 100 doentes com o diagnóstico presuntivo de MG ocular que requereram a determinação do jitter. A avaliação neurofisiológica decorreu de forma aleatória com C (50) e M (50) nos diferentes doentes (10 pares/olho). Adicionalmente, foram ainda seleccionados arbitrariamente filtros de baixa-frequência/olho.

Resultados: 48 tiveram o diagnóstico definitivo de MG ocular e os restantes outros diagnósticos (controlos). Ambos os grupos foram investigados com C (24/26) e M (24/26). O grupo controlo teve uma distribuição normal, independentemente do tipo de agulha ou filtro utilizado. O seu valor médio foi semelhante com C e M (1 ou 3 kHz). Ao invés da M-3 kHz, o intervalo médio de potencial (MIPI) teve uma distribuição normal com C (1 ou 3 kHz). O limiar do jitter foi calculado em cada grupo (média $\pm 2,5$ DP). A sensibilidade no diagnóstico de MG ocular foi ligeiramente maior com C-3 kHz quando comparado com M-1 kHz ($p=0,02$).

Conclusões: Os nossos resultados favorecem uma ligeira vantagem da C-3 kHz em relação à sensibilidade, sem impacto aparente na especificidade. Contudo, considerando que as diferentes abordagens são semelhantes, cada laboratório poderá decidir qual a técnica mais conveniente a ser utilizada na investigação diagnóstica da MG ocular.

C06. Utilidade diagnóstica de biópsia muscular em doentes com HiperCKemia pauci-sintomáticos

Raquel Barbosa¹, Paula Salgado³, Luis Fontão², Manuel Melo Pires⁴, Ricardo Taipa⁴

1-Serviço de Neurologia, Hospital Egas Moniz, Centro Hospitalar Lisboa Ocidental; 2-Serviço de Neurologia, Centro Hospitalar de Entre o Douro e Vouga, EPE; 3-Serviço de Neurologia, 4-Unidade de Neuropatologia, Departamento de Neurociências, Centro Hospitalar do Porto – Hospital Santo António
 ana.r.barbosa@hotmail.com

Introdução: Classicamente associada à presença de doença neuromuscular, o aumento persistente de valores de creatina quinase (CK) pode ser encontrado em indivíduos assintomáticos e sem patologia muscular- Hiperckémia assintomática.

Objectivos: avaliar a rentabilidade diagnóstica da biópsia muscular em doentes assintomáticos ou minimamente sintomáticos e com CK elevados.

Métodos: estudo retrospectivo de todas as biópsias musculares analisadas no Centro Hospitalar do Porto entre Janeiro de 2013 e Junho de 2017. Incluídos todos os doentes com CK > 306 U/L na ausência de fraqueza muscular ou outros sinais neurológicos, antecedentes de doença neuromuscular, doenças sistémicas, alterações metabólicas, uso de estatinas ou tóxicos. Mialgias ligeiras ou câimbras foram consideradas sintomas minor, não sendo critérios de exclusão. As biópsias foram divididas em 3 grupos: normais; alterações inespecíficas e alterações patológicas. Foram recolhidos os diagnósticos realizados/atribuídos na sequência das biópsias musculares.

Resultados: Das 810 biópsias analisadas correspondentes a este período, cumpriam critérios 69 doentes, 38 sexo masculino (55%), idade média à data da biópsia 44 anos (1-86). Valor médio de CK 4640 U/L (319-78010), 37 (54%) com CK > 1000 U/L. 44 (64%) doentes com mialgias, 3 (4%) câimbras e 24 (35%) assintomáticos. A biópsia foi normal em 6 (9%), apresentava alterações inespecíficas em 32 (46%) e patológicas em 29 (42%). Foi feito um diagnóstico definitivo em 28 doentes (41%), sendo os mais frequentes: Doença de McArdle (6), Miopatia Necrotizante Aguda (4), Miopatia inflamatória (3). A presença de valores

de CK > 1000 U/L mostrou uma tendência estatística para um maior número de diagnósticos ($p=0,05$). Não foram encontradas outras associações entre realização de diagnóstico e outras variáveis (idade, sexo ou presença de sintomas).

Conclusão: A biópsia muscular permitiu um diagnóstico em 42% dos doentes com HyperCKemia paucisintomática. Valores de CK mais elevados associaram-se a maior probabilidade de obtenção de um diagnóstico.

C07. Envolvimento miocárdico em doentes com défice de disferlina

Mário Sousa¹, Luciano Almendra¹, Ana Novo¹, Argemiro Geraldo¹, Paulo Donato², Maria João Ferreira³, Anabela Matos¹, Luís Negão¹

1-Unidade de Doenças Neuromusculares, Departamento de Neurologia, 2-Departamento de Imagem Médica, 3-Departamento de Cardiologia, Centro Hospitalar e Universitário de Coimbra, Coimbra, Portugal
mario10sousa@hotmail.com

Introdução: São atualmente reconhecidos diferentes fenótipos clínicos causados por mutações no gene da disferlina (DYSF), sendo os mais comuns: LGMD2B, miopatia de Miyoshi e miopatia distal do tibial anterior. A disferlina é uma proteína importante nos processos de reparação da membrana plasmática. Resultados recentes sugerem que o défice de disferlina pode afetar também o músculo cardíaco, podendo levar ao desenvolvimento de cardiomiopatia.

Objectivo: Identificação de envolvimento do miocárdio em doentes com confirmação molecular da deficiência de disferlina.

Métodos: Estudo observacional prospetivo de doentes com diagnóstico molecular de disferlinopatia. Dez doentes foram incluídos e submetidos a Ressonância Magnética cardíaca (RMC) 1,5 Tesla, para avaliação do volume do ventrículo esquerdo (LVV), cálculo da fração de ejeção (FE) e realce tardio após administração de gadolínio (LGE), para avaliar a presença de fibrose miocárdica.

Resultados: A nossa amostra apresentou uma média de idades de 44,8 anos, uma idade média de diagnóstico de 26,6 anos e uma ligeira predominância do género masculino (60%). A RMC revelou um LVV médio de 147,5 mL e FE média de 63%. Um doente apresentou cardiomiopatia dilatada severa (LVV 329 mL e FE 29%). A imagem de LGE mostrou fibrose intramiocárdica focal em 3 doentes (30%). Nenhum dos parâmetros clínicos e laboratoriais avaliados (status funcional, níveis de CK e estudo molecular) se correlacionou com a presença de LGE.

Conclusão: Os nossos resultados demonstram envolvimento cardíaco nas disferlinopatias, subclínico em 30% dos doentes e clinicamente significativo em 1 doente. Não se identificou nenhuma variável clínica, analítica ou molecular capaz de prever a presença de fibrose miocárdica.

C08. Miastenias congénitas numa subpopulação do norte de Portugal

Ana Luísa Sousa¹, Ernestina Santos¹, João Martins², Ana Paula Sousa³, Márcio Cardoso³, Fernando Silveira⁴, Goreti Nadais⁴, Ricardo Maré⁵, Teresa Coelho³, Manuela Santos⁶

1-Serviço de Neurologia do Centro Hospitalar do Porto; 2-Serviço de Neurologia do Hospital Pedro Hispano - Unidade Local de Saúde de Matosinhos; 3-Serviço de Neurofisiologia do Centro Hospitalar do Porto; 4-Serviço de Neurologia do Centro Hospitalar de São João; 5-Serviço de Neurologia do Hospital de Braga; 6-Serviço de Neuropediatria do Centro Hospitalar do Porto - Centro Materno Infantil do Norte
luisacsousa@gmail.com

Introdução: as miastenias congénitas são causas raras de distúrbios do funcionamento da placa neuromuscular que cursam habitualmente com fadigabilidade muscular. Tratam-

-se de doenças clínicas e geneticamente heterogêneas.

Objectivo: caracterizar um grupo de doentes com síndromes miasténicas congénitas.

Metodologia: foram revistos, retrospectivamente, os processos clínicos de doentes com síndromes miasténicas congénitas de uma amostra de conveniência. Os doentes são seguidos em quatro hospitais do norte de Portugal. Foram analisadas características demográficas, clínicas e eletromiográficas, bem como as mutações genéticas identificadas.

Resultados: identificaram-se 21 doentes de 14 famílias, incluindo sete pares de irmãos, com uma idade mediana atual de 34 anos (entre 13-53 anos). Entre os doentes com mutação genética identificada ($n=17$), as mais frequentes foram as da subunidade epsilon do receptor da acetilcolina ($n=10$, 59%), seguidas pelas mutações da DOK-7 ($n=6$, 35%) e da rapsina ($n=1$). A primeira manifestação da doença foi relacionada com envolvimento ocular ($n=7$), fraqueza dos membros ou dificuldades na marcha ($n=7$) e envolvimento bulbar ou respiratório ($n=4$). Na maioria dos casos, os sintomas surgiram nos primeiros anos de vida, com dois doentes com sintomas no período neonatal. Os fenótipos mais graves são os de dois irmãos DOK-7 e de um doente com mutação da rapsina, com períodos de insuficiência respiratória grave ou disfagia com necessidade de PEG. Relativamente à resposta à piridostigmina, 11 doentes apresentaram melhoria e três pioraram (todos eles DOK-7).

Conclusões: Todos os doentes incluídos com diagnóstico genético tinham disfunção da placa neuromuscular do tipo pós-sináptica. As características clínicas estão de acordo com o que está descrito na literatura. Nesta população encontramos uma frequência relativa elevada de mutações DOK-7, superior ao que está reportado em grandes séries. A identificação precoce da mutação envolvida é importante pelo impacto que tem na seleção do tratamento.

C09. Electromiografia Laríngea: a experiência do nosso centro hospitalar

António Martins de Campos¹, Isabel Gomes Pinto², Eugénia Castro², Eugénia Macedo^{1,3}

1-Serviço de Neurologia, 2-Serviço de Otorrinolaringologia, 3-Departamento de Neurofisiologia, Serviço de Neurologia, Centro Hospitalar Vila Nova de Gaia/Espinho
antonio.mmcm.campos@gmail.com

Introdução: A disfonia é uma causa frequente de recurso às especialidades de Neurologia e Otorrinolaringologia. A electromiografia laríngea (EMGL) é uma ferramenta importante para o diagnóstico destes doentes.

Objectivos: Estudo retrospectivo dos processos clínicos dos doentes que realizaram EMGL no âmbito do protocolo estabelecido entre os serviços de Neurologia e Otorrinolaringologia do nosso centro, entre Janeiro de 2011 e Agosto de 2017.

Metodologia: Foram analisados os processos clínicos considerando variáveis demográficas, clínicas e eletromiográficas. Testou-se a possível associação entre os achados da EMGL e o prognóstico. Realizou-se análise estatística no IBM SPSS Statistics 23.

Resultados: Foram incluídos 44 doentes, 77,3% do sexo feminino e 22,7% do sexo masculino, com uma idade mediana de 50,9 anos. O principal motivo de recurso à consulta foi disfonia (88,4%). Em 27,9% dos doentes existia antecedente de cirurgia na região cervical e/ou torácica superior. A infeção das vias áreas superiores (9,3%) foi a etiologia não cirúrgica mais frequentemente encontrada para os sintomas. A laringoscopia apresentava alterações em 54,3% dos doentes. Destes, 42,6% apresentavam hipomobilidade uni/bilateral das cordas vocais e 14,3% apresentavam imobilidade uni/bilateral das cordas vocais. Relativamente aos achados da EMGL, o padrão neurogénico foi o mais comum (52,4%) seguido do padrão normal (26,2%) e padrão distónico (21,4%). Os diagnósticos clínicos mais comuns foram: distonia laríngea (26,2%) e parésia unilateral da corda vocal (23,8%). Houve melhoria clínica em 69,8%

dos casos. Verificou-se uma diferença estatisticamente significativa ($p=0,01$) entre a atividade em repouso e a recuperação. Em termos prognósticos a EMGL revelou 80% de sensibilidade e 40% de especificidade com valor preditivo positivo de 80% e valor preditivo negativo de 40%.

Conclusão: A EMGL revelou-se útil como complemento da informação fornecida pela laringoscopia, podendo também ser relevante para a previsão do prognóstico contribuindo assim para a decisão terapêutica.

CO10. Transplante hepático sequencial e Polineuropatia Amiloidótica Familiar adquirida - experiência do Hospital Santo António/Centro Hospitalar do Porto

Paula Salgado⁴, Cristina Alves⁵, Isabel Fonseca^{1,5}, Ana M Silva^{2,5}, Márcio Cardoso⁵, Kátia Valdez⁵, Helder Ferreira⁵, Helena Pessegueiro^{2,3,6}, Jorge Daniel^{2,6}, Sofia Ferreira^{2,6}, Judit Gandarra^{2,6}, Vítor Lopes^{2,6}, J Barbas-Amaral⁷, Rui Moreira⁷, Ricardo Taipa⁸, António Guimarães⁸, Manuel M Pires^{2,8}, Teresa Coelho⁵

1-EpiUnit-Instituto saúde publica da Universidade do Porto; 2-ISPUP-Instituto Saúde Pública da Universidade do Porto; 3-ICBAS-Instituto de Ciências Biomédicas Abel Salazar; 4-Serviço de Neurologia, 5-Unidade Corino de Andrade, 6-Unidade de Transplante Hepático e Pancreático, 7-Serviço de Maxilo-Facial e Estomatologia, 8-Serviço de Neuropatologia, Hospital de Santo António, Centro Hospitalar do Porto. paulasalgado88@gmail.com

Introdução: O transplante hepático sequencial (THS) iniciou-se em Coimbra em 1995 e consiste na utilização dos explantes hepáticos dos doentes PAF em doentes não PAF. Este procedimento baseou-se na escassez de órgãos para transplante, na normalidade funcional e morfológica dos fígados PAF explantados e na história natural desta doença, com início sempre depois dos 20 anos. A partir de 2005 começaram a surgir descrições de doença adquirida surgindo com intervalos muito mais curtos do que inicialmente previsto.

Objetivos: Avaliar o risco de ocorrência de PAF adquirida nos doentes submetidos a THS e procurar fatores que o influenciem.

Métodos: Estudo retrospectivo/prospetivo, iniciado em 2009, dos doentes submetidos a THS entre 1999-2010 no Hospital Santo António. Recolhemos e analisamos dados demográficos, clínicos, neurofisiológicos e histopatológicos de 105 doentes.

Resultados: Observamos 105 dos 186 doentes submetidos a THS, 79 homens e 26 mulheres com idade média de 54.6 anos no transplante. O tempo mediano decorrido entre o TH e a última avaliação foi de 9,3 anos (min:5.8; max:18,5). Apresentaram sintomas típicos de PAF 55 doentes (52.4%) e o diagnóstico de PAF adquirida ocorreu em 53 (50.5%): o tempo mediano até início de sintomas foi 7.9 anos e até ao aparecimento de alterações nos exames neurofisiológicos 9.8 anos. A sobrevivência mediana até ao diagnóstico foi 10.6 anos. Treze doentes com mais de 11 anos pós-THS continuam assintomáticos (max:18.5 anos). Noventa e quatro doentes realizaram biópsia e 53 têm deposição de amiloide. A ocorrência da doença mostrou-se independente da idade do recetor, do género, do diagnóstico prévio cancro/não cancro e da presença de diabetes.

Conclusão: A nossa casuística é a maior até agora reportada. Destacamos a elevada incidência da doença nos recetores, com tempo médio até ao diagnóstico semelhante ao até agora descrito e a não identificação de fatores modificadores para o desenvolvimento da doença.

CO11. Prevalência e causas de défice cognitivo ligeiro e demência numa coorte de base populacional

Mariana Branco¹, Luís Ruano^{1,2,3}, Natália Araújo^{2,3}, Rui Barreto⁴, Sandra Moreira¹, Ricardo Pais^{2,3}, Vítor Tedim Cruz^{3,5}, Nuno Lunet^{2,3}, Henrique Barros^{2,3}

1-Serviço de Neurologia, Centro Hospitalar de Entre o Douro e Vouga, Santa Maria da Feira; 2-Departamento de Ciências da Saúde Pública e Forenses e Educação Médica, Faculdade de Medicina, Universidade do Porto; 3-EPIUnit - Instituto de Saúde Pública, Universidade do Porto; 4-Serviço de Neurologia, Centro Hospitalar de Lisboa Norte; 5-Serviço de Neurologia, Unidade Local de Saúde de Matosinhos. mariana_c_branco@hotmail.com

Introdução: O conhecimento da frequência e etiologia do défice cognitivo ligeiro (DCL) e demência nas populações é de grande importância para a elaboração de planos de intervenção no âmbito da Saúde Pública. O dados relativos à população portuguesa são escassos.

Objetivo: Determinar a prevalência e as principais causas de DCL e demência na população do Porto.

Métodos: Este estudo foi realizado na coorte de base populacional EpiPorto, constituída por uma amostra representativa da população do Porto (>18 anos), selecionada de forma aleatória e seguida desde 1999. Na reavaliação de 2013-2015 desta coorte foram observados 730 participantes com idade ≥ 55 anos, que foram submetidos ao Mini Mental State Examination e ao Montreal Cognitive Assessment. Aqueles que pontuaram abaixo dos pontos de corte ajustados à população portuguesa (1.5 DP) foram avaliados por um neurologista através de um protocolo padronizado, incluindo anamnese e avaliação clínica das funções cognitivas, na presença de um familiar próximo e com acesso aos ficheiros clínicos eletrónicos dos participantes, que foram classificados como tendo ou não DCL ou demência. Nos casos positivos foi determinada a etiologia mais provável, tendo em conta também os estudos analíticos e exames de imagem.

Resultados: 133 participantes apresentaram desempenho abaixo dos pontos de corte, destes foi confirmado DCL e demência em 36, correspondendo a uma prevalência bruta de 1.0% para demência e 4.0% para DCL. A prevalência ajustada (padronizada para a população portuguesa pelo método direto) foi de 1.3% e 4.1%, respetivamente. A demência vascular foi a causa mais comum do compromisso cognitivo (52.8%), seguida pela doença de Alzheimer (36.1%).

Conclusão: Os resultados deste estudo realçam o papel da demência vascular na epidemiologia da demência em Portugal e reforçam a importância da implementação de estratégias preventivas de saúde pública, que permitam a prevenção de uma parte importante do declínio cognitivo na população portuguesa.

CO12. Será a exposição ambiental a elementos potencialmente tóxicos um fator de risco para o declínio cognitivo?

Sandra Freitas^{1,2,3}, Marina Cabral-Pinto^{2,4,5}, Mário Rodrigues Simões^{1,3}, Paula Marinho-Reis⁵, Agostinho Almeida⁶, Carlos Ordens⁷, Paula Moreira^{2,8}, Paula Pinto³, Teresa Condeso de Melo⁹

1-Centro de Investigação do Núcleo de Estudos e Intervenção Cognitivo Comportamental (CINEICC); 2-Centro de Neurociências e Biologia Celular (CNC.IBIL); 3-PsyLabAssessment - Faculdade de Psicologia e de Ciências da Educação da Universidade de Coimbra; 4-Departamento de Ciências da Terra da Universidade de Coimbra; 5-Centro Geobiotec - Departamento Geociências da Universidade de Aveiro; 6-Lab Química Aplicada - Departamento Ciências Químicas da Faculdade de Farmácia da Universidade do Porto; 7-University College London Australia, Adelaide, Australia; 8-Faculdade de Medicina da Universidade de Coimbra; 9-Instituto Superior Técnico Universidade de Lisboa sandrafreitas0209@gmail.com; mcp@uc.com; simoesmr@fpce.uc.pt; pmarinho@ua.pt; aalmeida@ff.up.pt; carlos.mirald@gmail.com; pismoreira@gmail.com; paulapinto663@hotmail.com; teresa.melo@tecnico.ulisboa.pt

Introdução: Apesar do contínuo aumento do número de pacientes com demência, a investigação etiológica nesta área continua sem conseguir explicar a origem esporádica da es-

magadora maioria dos casos clínicos. Para além do aumento da idade, têm sido investigados diversos outros fatores de risco para o declínio cognitivo no envelhecimento. A exposição ambiental a elementos potencialmente tóxicos (EPT) tem sido apontada como um fator de risco acrescido para o desenvolvimento de doença de Parkinson e de doença de Alzheimer.

Objetivos: Investigar o impacto da exposição ambiental a EPT no desempenho cognitivo.

Metodologia: 103 de adultos e idosos (idade ≥ 55 anos) residentes permanentes na área industrial de Estarreja foram avaliados com um extenso protocolo que incluía: um questionário sociodemográfico e de hábitos de consumo, uma entrevista clínica e provas neuropsicológicas [Mini-Mental State Examination (MMSE), Montreal Cognitive Assessment (MoCA), Clinical Dementia Rating scale (CDR) e Geriatric Depression Scale (GDS)]. Foram ainda recolhidas amostras de urina para análise dos níveis dos EPT a todos os participantes. Realizaram-se análises multivariadas e de regressão linear múltipla para identificar possíveis relações entre o desempenho cognitivo dos participantes nas provas neuropsicológicas e os níveis de EPT presentes na urina potencialmente resultantes da exposição ambiental dos participantes naquela região do país.

Resultados: Os resultados evidenciam uma associação entre os níveis de EPT presentes na urina dos participantes e o desempenho cognitivo nas provas neuropsicológicas. Os modelos de regressão linear revelam que o alumínio ($R^2=38\%$), o cádmio ($R^2=11\%$) e o zinco ($R^2=6\%$) predizem o desempenho cognitivo dos participantes no MMSE.

Conclusões: Os resultados apontam para a importante influência da exposição ambiental a alguns EPT, como o alumínio, no funcionamento cognitivo e para a necessidade de considerar esta toxicidade como um potencial fator de risco para o declínio cognitivo e para o desenvolvimento de patologias neurodegenerativas.

(Financiamento OHMI-Estarreja & FCT:SFRH/BPD/71030/2010, UI/D/GEO/04035/2013, IF/01325/2015).

CO13. Correlation between sleep patterns and cerebrospinal fluid biomarkers in the spectrum of Alzheimer's disease

Ana Margarida Novo¹, João Facas², Inês Baldeiras^{2,3,4}, Diana Duro^{1,2}, M João Leitão^{2,3,4}, Miguel Tábuas-Pereira¹, Marta Martins², Catarina Oliveira^{2,3,4}, Isabel Santana^{1,2,4}

1-Neurology Department, Centro Hospitalar e Universitário de Coimbra (CHUC); 2-Faculty of Medicine, University of Coimbra; 3-Neurochemistry Laboratory, Neurology Department, CHUC; 4-Center for Neuroscience and Cell Biology, University of Coimbra amfloresnovo@gmail.com

Introduction: In Alzheimer's disease (AD), A β deposition and sleep disturbances seems to be early events, precluding dementia defining symptoms, which raises important pathophysiological issues connecting both biological aspects of disease.

Objectives: To evaluate the association between sleep pattern disturbances and CSF-AD biomarkers in the spectrum of dementia.

Methods: Three diagnostic groups, established through standard diagnostic criteria, were investigated: Mild Cognitive Impairment (MCI), AD and non-AD degenerative dementia. Present and past sleeping habits were assessed by a questionnaire adapted from the Pittsburgh Sleep Quality Index. The measurements of A β 42, T-tau and pTau were performed in CSF samples collected as part of patients' diagnostic investigation, through ELISA assays.

Results: We included 194 patients, 67,5% female (mean age of 70,12 years), distributed by three groups: MCI (70 patients), AD (83 patients) and non-AD dementia (41 patients). The AD group had significantly lower A β and higher T-Tau and

pTau than the MCI and non-AD groups ($p < 0,001$). Regarding sleep parameters, the AD group presented significantly higher number of present total hours of sleep than the MCI ($p=0,001$) and the non-AD group ($p=0,042$). Furthermore, patients with dementia presented more frequent napping than MCI patients both in the present ($p=0,041$) and in the past ($p=0,001$). Concerning past sleeping habits, no correlations were found with CSF A β 42 levels, in any of the study groups. We found a correlation between higher current sleep efficiency ($p=0,001$) and sleeping hours ($p=0,022$) with higher A β 42 only in the AD group. A significant correlation between CSF Tau and both past ($p=0,027$) and current sleep efficiency ($p=0,038$) in AD patients was also found.

Conclusions: Our results add to a growing body of evidence linking sleep pattern with AD neuropathology surrogated by biomarkers. Further studies are needed to clarify the complex nature of this relationship and the possible modulation by pharmacological intervention.

CO14. Caracterização neuropsiquiátrica da síndrome de Sjogren primário

Carlota Vicente Cunha¹, Mariana Brandão^{2,3}, Inês Moreira⁴, Ernestina Santos^{1,5}, Sara Cavaco^{1,4}, Ana Martins da Silva^{1,5}

1-Serviço de Neurologia, 2-Serviço de Medicina Interna, 3-Unidade de Imunologia Clínica, 4-Unidade de Neuropsicologia, Centro Hospitalar do Porto, Porto; 5-Unidade Multidisciplinar de Investigação Biomédica (UMIB), 5-Instituto Ciências Biomédicas Abel Salazar-Universidade do Porto (ICBAS-UP), Porto carlotanvc@gmail.com

Introdução: A síndrome de Sjogren primário (SSp) é uma doença autoimune crónica multissistémica que pode envolver o sistema nervoso central (SNC).

Objetivos: Explorar o funcionamento cognitivo dos doentes com SSp.

Metodologia: Vinte e um doentes com SSp (20 mulheres; idade entre 41 e 78 anos, mediana=53; escolaridade entre 4 e 19 anos, mediana=6; e duração de doença entre 0 e 22 anos, mediana=9) foram submetidos a avaliação neurológica e avaliação neuropsicológica, que incluiu um conjunto de testes cognitivos (Auditory Verbal Learning Test - AVLT, Fluência Verbal - FV; e Trail Making Test - TMT) e o questionário Hospital Anxiety and Depression Scale (HADS). O percentil 5 das normas Portuguesas (ajustadas às características demográficas de cada sujeito) foi usado como ponto de corte para défice nos testes cognitivos. Doentes com défice em ≥ 2 testes foram considerados com disfunção cognitiva. Foi aplicado o ponto de corte ≥ 11 nas subescalas da HADS para identificar ansiedade e depressão. Foram aplicados os testes Fisher's exact e Mann-Whitney para comparação de grupos.

Resultados: Dos 21 doentes incluídos, 6 (28,6%) apresentavam disfunção cognitiva, 8 (40%) ansiedade e 5 (depressão). A frequência de défice por teste cognitivo foi: AVLT=38%, FV=14% e TMT=52%. Não foram encontradas associações significativas entre disfunção cognitiva e as variáveis: idade ($p=0,569$), escolaridade ($p=0,651$), idade de início ($p=0,432$), duração da doença ($p=0,313$), ansiedade ($p=0,642$), depressão ($p=0,613$), cefaleias ($p=0,635$) e queixas cognitivas ($p=0,635$). Cinco dos seis doentes com disfunção cognitiva tinham duração de doença inferior 9 anos (mediana da duração). Encontraram-se associações significativas entre queixas cognitivas e as variáveis depressão ($p=0,033$) e cefaleias ($p=0,038$).

Conclusões: A disfunção cognitiva pode surgir nos primeiros anos de doença e não parece estar relacionada com a progressão da doença. As cefaleias e as queixas cognitivas em doentes com SSp estão associadas a alteração do humor e não a disfunção cognitiva.

C015. Paramnésia reduplicativa: que mecanismos fisiopatológicos?

Margarida Lopes¹, Eduardo Freitas^{1,2}, José Manuel Araújo¹, Ana Sofia Costa¹, Ana Filipa Santos¹, João Pinho¹, Carla Ferreira¹
 1-Serviço de Neurologia, Hospital de Braga, Braga; 2-Serviço de Neurologia, Hospital de Santa Luzia, Viana do Castelo
 margaridar190@gmail.com

Introdução: Nas síndromes de falsa identificação delirante há uma incorreta identificação ou reduplicação de pessoas, locais ou objetos. Inicialmente reportadas na literatura como exclusivamente associadas a doenças psiquiátricas, foram recentemente descritas em doenças neurológicas, sobretudo neurodegenerativas.

Casos clínicos: Descrevemos 3 casos de doentes que desenvolveram quadros de paramnésia reduplicativa. A primeira doente, de 66 anos, com antecedentes de dislipidemia e síndrome depressiva, começou por dizer, aos 60 anos, que via toda a gente de bigode. Desenvolveu depois progressivamente um quadro de paramnésia reduplicativa de locais, objetos e familiares, acompanhada de apatia, riso despropositado, alteração da memória episódica, confabulação e delírio de que a mãe falecida ainda estaria viva. O segundo doente, de 71 anos, com antecedentes de fistulas arteriovenosas durais extensas, trombozes crónicas de seios venosos e epilepsia vascular, após internamento prolongado para tratamento endovascular complicado por estado de mal e AVC isquémico em território de perfurantes da ACM direita, desenvolveu gradualmente delírio de ciúme, paramnésia reduplicativa de vários locais e da esposa, desorientação tempororo-espacial, confabulação, delírio de Cotard e alucinações visuais. A terceira doente, de 88 anos, com antecedentes de diabetes, HTA, dislipidemia e patologia osteoarticular, iniciou pelos 81 anos um quadro de paramnésia reduplicativa da sua casa e das divisões, acompanhado de defeito cognitivo amnésico. Apresentou um declínio cognitivo progressivo, mais marcado nos últimos dois anos. Os doentes foram investigados etiologicamente e discute-se a etiopatogenia destas síndromes.

Conclusão: A fisiopatologia das síndromes de falsa identificação delirante não está bem esclarecida e, embora vários estudos sugiram uma disfunção / lesão fronto-temporal direita como o seu substrato, os casos aqui reportados apontam para uma disfunção mais complexa envolvendo provavelmente múltiplas redes neuronais.

C016. O simbolismo “sinistro” na doença neurológica funcional

João Peres¹, Rita Martins¹, Sara Castro², Ana Valverde¹, João Carlos Melo²
 1-Serviço de Neurologia, 2-Serviço Psiquiatria, Hospital Professor Doutor Fernando Fonseca
 jpperes13@gmail.com

Introdução: A doença neurológica funcional é um problema com que os clínicos se deparam frequentemente, estimando-se em um 1/3 dos doentes referenciados à especialidade de Neurologia, podendo apresentar-se isoladamente ou em concomitância com uma doença neurológica orgânica. Quando existem sintomas neurológicos lateralizáveis (hemiparesia ou hemipostesia), existe uma noção generalizada entre a comunidade médica de que estes ocorrem com maior frequência do lado esquerdo do corpo. No entanto não existem dados disponíveis na literatura que suportem esta ideia.

Metodologia: Estudo observacional, retrospectivo e descritivo de doentes com diagnóstico de doença neurológica funcional internados no serviço de Neurologia do Hospital Professor Doutor Fernando Fonseca entre Janeiro de 2014 e Dezembro de 2016, localizados através do sistema de codifica-

ção ICD9. Dados recolhidos através da consulta do processo clínico electrónico. Análise estatística inferencial usando teste qui-quadrado.

Resultados: Incluídos 75 doentes, 62 do sexo feminino (82,6%), mediana de idades de 44 anos. Só 22 tinham diagnóstico psiquiátrico prévio (29,3%) e apenas em 14 (18,7%) foi identificado desencadeante emocional para o quadro clínico. Quarenta e oito doentes apresentaram sintomas/sinais motores negativos, sendo que 46 destes apresentaram parésias lateralizáveis (mono ou hemiparésia), 31 (67%) à esquerda e 15 à direita (33%), ($p < 0,01$). Cinquenta e dois apresentaram sintomas sensitivos, 48 lateralizáveis, 35 à esquerda (73%) e 13 à direita (27%), ($p < 0,01$).

Discussão: Este estudo demonstra que existe uma diferença significativa de lateralidade dos sinais e sintomas neurológicos funcionais, sendo estes mais frequentes à esquerda. O significado desta descrição é incerto, mas é possível que se relacione com o simbolismo atribuído ao lado esquerdo do corpo no mundo ocidental.

C017. Análise qualitativa do Judgement Line Orientation na doença de Parkinson

Eduarda Almeida^{1,2,3}, Alexandra Gonçalves^{1,2,3,4}, Inês Moreira^{1,2,3}, Cláudia Pinto^{1,2,3}, Filomena Gomes^{1,2,3}, Bruno Silva³, Nuno Vila-Chã^{2,4}, Alexandre Mendes², Sara Cavaco^{1,2,3}
 1-Unidade de Neuropsicologia, 2-Serviço de Neurologia, 3-Laboratório de Neurobiologia do Comportamento Humano, Centro Hospitalar do Porto; 4-Faculdade de Medicina da Universidade do Porto
 eduardalmeida@gmail.com

Introdução: Devido à baixa exigência visuomotora do Judgment of Line Orientation (JLO), é considerado adequado aplicar esta medida de percepção visuoespacial na doença de Parkinson (DP).

Objetivos: Analisar qualitativamente o JLO numa amostra de doentes com DP.

Metodologia: Foram incluídos 49 doentes com DP de acordo com os critérios da Queen Square Brain Bank (64% mulheres; idade=66±12; escolaridade=7±4; idade de início=58±13; duração da doença=8±5 anos; dose equivalente de Levodopa=720±603mg; DRS-2: 20% pontuavam ≤percentil 5) e 49 sujeitos saudáveis da comunidade (64% mulheres; idade=65±11; escolaridade=7±4). Os critérios de inclusão foram: JLO completado e ≥3 anos de escolaridade. Os erros no JLO foram classificados de acordo com o método de Ska, Poissant & Joannette (1990). Para comparação de grupos foram usados o teste t e o teste de qui-quadrado (ou Fisher's exact).

Resultados: Os doentes com DP tiveram uma pontuação total no JLO inferior aos saudáveis (média=15±6 vs 23±4, $p < 0,001$). Os doentes apresentaram mais erros do tipo QO2 (88% vs 52%, $p < 0,001$); H (46% vs 3%, $p < 0,001$) e IQO (27% vs 2%, $p = 0,001$) do que os saudáveis. Não foram identificadas diferenças entre grupos no tipo de erros QO1 (100% vs 92%, $p = 0,117$), QO3 (6% vs 4%, $p > 0,999$), QO4 (4% vs 0%, $p = 0,495$), IQOH (8% vs 0%, $p = 0,117$) e V (16% vs 6%, $p = 0,199$). Os erros de tipo H ($p = 0,032$) e IQO ($p = 0,014$) são mais frequentes em doentes com défice na DRS-2. Não foi encontrada associação entre QO2 e DRS-2 ($p > 0,999$).

Conclusões: À semelhança da literatura, verificou-se que os erros intraquadrante complexos (QO2) e os erros horizontais (H) são mais frequentes na DP. Os doentes com DP apresentaram também mais erros interquadrante do tipo IQO. O erro QO2 pode ser reflexo de um defeito atencional, enquanto que os erros H e IQO poderão resultar de falhas visuoperceptivas.

C018. Efeito da ansiedade no desempenho mnésico de doentes com Esclerose Múltipla

Inês Moreira^{1,2}, Alexandra Gonçalves^{1,2,3,4}, Eduarda Almeida^{1,2}, Cláudia Pinto^{1,2,3}, Filomena Gomes^{1,2,3}, Inês Ferreira², Bruno Silva², Joana Fernandes², Raquel Samões¹, Ana Paula Sousa¹, Ernestina Santos^{1,2,3}, Ana Martins Silva^{1,2,3}, Sara Cavaco^{1,2,3}

1-Serviço de Neurologia, Centro Hospitalar do Porto – Hospital de Santo António (CHP-HSA); 2-Laboratório de Neurobiologia do Comportamento Humano, CHP-HSA; 3-Unidade Multidisciplinar de Investigação Biomédicas (UMIB), ICBAS/UP; 4-Faculdade de Medicina Universidade do Porto (FMUP)
ines.moreira@chporto.min-saude.pt

Introdução: É frequente os doentes com esclerose múltipla (EM) apresentarem níveis elevados de ansiedade e de depressão e dificuldades cognitivas significativas, em particular de memória.

Objetivos: Explorar a associação entre medidas de ansiedade e depressão e medidas cognitivas num grupo de doentes com EM.

Metodologia: Cinquenta e um doentes com EM (37% homens; idade média=45±10; escolaridade média=10±5; duração da doença média=17±9; EDSS médio=4±2; MMSE: 20% ≤percentil 5) completaram o Mini-Mental State Examination (MMSE), o Auditory Verbal Learning Test (AVLT) e responderam ao Hospital Anxiety and Depression Scale (HADS). O ponto de corte de défice no MMSE e no AVLT foi o percentil 5 das normas portuguesas ajustadas para as características demográficas dos sujeitos. Foi usado o ponto de corte ≥11 nas subescalas da HADS identificar a presença de ansiedade e de depressão. O Fisher's exact test foi usado para explorar associações entre medidas cognitivas e de humor.

Resultados: Os doentes com ansiedade (13/51) apresentaram frequências de défice superiores no MMSE (60% vs 17%, p=0.011) e nos ensaios 1 (31% vs 5%, p=0.031) e 2 (46% vs 11%, p=0.011), na evocação diferida (62% vs 21%, p=0.013) e no índice TL (54% vs 21%, p=0.037) do AVLT do que os doentes sem ansiedade (38/51). Não foram identificadas associações significativas (p>0.05) entre a presença de depressão (11/51) e a existência de défice nas medidas cognitivas analisadas.

Conclusões: A ansiedade pode afetar negativamente o desempenho cognitivo dos doentes com EM ou ser uma comorbilidade do declínio cognitivo. As capacidades de evocação imediata e diferida de nova informação verbal poderão ser mais vulneráveis à ansiedade do que à depressão na EM.

C019. Disfunção mnésica na Esclerose Múltipla e na Doença de Parkinson: semelhanças e diferenças

Alexandra Gonçalves^{1,2,3,4}, Inês Moreira^{1,2}, Eduarda Almeida^{1,2}, Cláudia Pinto^{1,2,3}, Filomena Gomes^{1,2,3}, Inês Ferreira², Bruno Silva², Joana Fernandes², Nuno Vila-Chã^{1,2,3,4}, Ernestina Santos^{1,2,3}, Ana Martins Silva^{1,2,3}, Alexandre Mendes^{1,3}, Sara Cavaco^{1,2,3}

1-Serviço de Neurologia, 2-Laboratório de Neurobiologia do Comportamento Humano, Centro Hospitalar do Porto – Hospital de Santo António (CHP-HSA); 3-Unidade Multidisciplinar de Investigação Biomédicas (UMIB), ICBAS/UP; 4-Faculdade de Medicina Universidade do Porto (FMUP)
alexandra.r.goncalves@gmail.com

Introdução: A disfunção mnésica é frequente na esclerose múltipla (EM) e na doença de Parkinson (DP). Comparar o perfil mnésico de doentes com EM com o de doentes com DP é dificultada pelas diferenças demográficas dos doentes.

Objetivo: Explorar o perfil mnésico em doentes com EM e em doentes com DP, usando o Auditory Verbal Learning Test (AVLT) padronizado para a população portuguesa.

Metodologia: O AVLT foi aplicado a 51 doentes com EM (37% homens; idade média=45±10; escolaridade média=10±5; duração da doença média=17±9; EDSS médio=4±2; MMSE: 20% ≤percentil 5) e a 49 doentes com DP (63% homens; idade média=66±11; escolaridade média=6±4; duração da doença média: 8±5; UPDRS-III off média=32±10; DRS-II: 20% ≤percentil 5). O ponto de corte de défice no AVLT foi o percentil 5 das normas portuguesas. Foi usado o qui-quadrado (ou Fisher's exact) para comparação de grupos.

Resultados: A frequência de défice foi superior nos doentes com EM vs PD nos ensaios 3 (22% vs 4%, p=0,009), 4 (26% vs 4%, p=0,003) e 5 (20% vs 22%, p=0,005) e nos índices TL (29% vs 8%, p=0,007) e LOT (20%, vs 0%, p=0,001). Não foram registadas diferenças entre estes dois grupos nos ensaios 1 (12% vs 20%, p=0,239) e 2 (20% vs 10%, p=0,188), na evocação diferida (31% vs 18%, p=0,133), no reconhecimento diferido (20% vs 22%, p=0,727) e no índice LTPR (24% vs 22%, p=0,898).

Conclusão: Os doentes com EM apresentam mais dificuldades de aprendizagem de nova informação verbal do que os doentes com DP. Não foram identificadas diferenças entre EM e PD em medidas de atenção e retenção a longo prazo. O ajustamento do desempenho de cada indivíduo às suas características demográficas (sexo, idade e escolaridade) nas diferentes medidas do AVLT, permite explorar o padrão de aprendizagem e memória de doentes com características demográficas distintas.

C020. Lewy Body dementia is associated with an increased risk of atrial fibrillation

Miguel Tábuas-Pereira, João Durães, José Coelho, Diana Duro, Beatriz Santiago, Isabel Santana

Serviço de Neurologia, Centro Hospitalar e Universitário de Coimbra
miguelatcp@gmail.com

Background: Lewy body diseases are pathologically characterized by the appearance of Lewy bodies and neurites in the central nervous system. These are also detected outside the central nervous system, mainly in the peripheral autonomic nervous system. Autonomic dysfunction symptoms such as constipation, orthostatic hypotension and urinary incontinence may reflect the presence of these changes and are supportive clinical features included in the diagnostic criteria.

Aim: In this study, we aimed to study the association of atrial fibrillation (AF) with LBD.

Methods: A retrospective cohort study was performed. Patients with a diagnosis of LBD, AD and FTD followed at our centre and evaluated for the last time in the last 5 years were included. Patients files were reviewed to collect demographic and clinical data. In univariate analysis, -square analysis and independent t-Student comparisons were performed. Variables significantly associated with AF were included in a binary logistic regression. Statistical significance was set at p<0.05.

Results: We collected 551 patients: 50 with LBD, 396 with AD and 105 with FTD. AF was diagnosed in 67 patients: 20 in LBD (40.0%), 42 in AD (10.6%) and 5 in FTD (4.8%). In univariate analysis, AF was associated with high blood pressure (p=0.022), diabetes (p=0.004), dyslipidemia (p=0.004), heart failure (p=0.019), history of stroke (p<0.001), age of onset (p=0.002) and LBD diagnosis (p<0.001). In multivariate analysis, history of stroke (OR=1.364, 95%CI=[0.297,2.430],p=0.012), heart failure (OR=1.012, 95%CI=[0.051,1.973],p=0.039) and LBD (OR= 3.111, 95%CI=[1.402,4.820],p<0.001) were independently associated with AF.

Discussion: Patients with LBD have increased prevalence of AF, suggesting a causal relationship. This has clear clinical implications: 1) AF should be sought in LBD patients; 2) AF could constitute a clinical marker of LBD and 3) demented patients with a history of cardioembolic stroke may be diagnosed with a vascular dementia, when they may have in fact a mixed LBD+vascular dementia.

C021. Síndrome de déficit de creatina cerebral - a experiência de um centro do diagnóstico ao tratamento

José Beato-Coelho¹, João Durães¹, Laura Vilarinho², Carmo Macário¹
 1-Serviço de Neurologia, Centro Hospitalar e Universitário de Coimbra; 2-Instituto Nacional de Saúde Doutor Ricardo Jorge, Porto
 jmcoelho87@gmail.com

Introdução: Os Síndromes de déficit de creatina cerebral (SDCC) são um grupo de doenças congénitas caracterizadas por defeitos no metabolismo da creatina (Cr). Os defeitos nas enzimas arginina:glicina amidinotransferase (AGAT) e metiltransferase do ácido guanidinoacético (GAMT) bem como no transportador da creatina estão na origem do déficit de Cr. A Cr a nível cerebral é importante no fornecimento energético. Clinicamente estes doentes apresentam atraso do desenvolvimento, alteração da linguagem, movimentos extrapiramidais e epilepsia. O diagnóstico precoce faz-se com recurso a doseamento do Guanidino acetato (GAA) e Cr urinária (CrU) ou uso da RM CE espectroscopia (RM CEe). A terapêutica com suplementação permite reversão, estabilização ou atraso na progressão clínica.

Objetivo: Caracterizar uma população de doentes com déficit de GAMT do ponto de vista clínico, imagiológico e analítico e avaliação da resposta à suplementação.

Metodologia: Estudo retrospectivo dos doentes seguidos em consulta de Doenças Metabólicas da Neurologia do CHUC. Realizada caracterização clínica, analítica, imagiológica e resposta à terapêutica.

Resultados: Foram identificados 7 doentes com defeito de GAMT, apresentando todos atraso de desenvolvimento com atingimento da linguagem e três com epilepsia. Em 5 casos o diagnóstico foi estabelecido na infância, nos restantes 2 apesar de apresentarem clínica desde infância apenas foram diagnosticados enquanto adultos. O valor médio da CrU estava diminuído em todos os doentes (331,4 mmol/L), e o valor de GAA aumentado (924,8 mmol/mmol de CrU). A avaliação imagiológica com RM CEe revelou diminuição do pico da Cr cerebral. Os doentes foram tratados com suplementação de Cr e ornitina, ocorrendo estabilização clínica.

Conclusão: Esta população mostra a clínica típica dos doentes com SDCC. O diagnóstico é possível com recurso a doseamentos urinários e ao uso da RM CE com espectroscopia. O seu interesse é ainda maior quando a suplementação permite uma estabilização e nos casos precoces uma reversão da clínica característica.

C022. Prevalência de parkinsonismo e suas características numa coorte de doentes com CADASIL

António Martins de Campos, Helena Felgueiras, Pedro Carneiro
 Serviço de Neurologia, Centro Hospitalar Vila Nova de Gaia/ Espinho
 antonio.mmcm.campos@gmail.com

Introdução: CADASIL é uma angiopatia cerebral hereditária causada por mutações no gene NOTCH3. As manifestações clínicas incluem enxaqueca, enfartes cerebrais recorrentes, sintomas psiquiátricos e demência. Há autores que incluem o parkinsonismo como sintoma que surge numa fase avançada da doença, sugerindo que esta característica possa não ser rara.

Objetivos: Identificar a prevalência de parkinsonismo e descrever as suas características numa população de doentes com CADASIL.

Metodologia: Revisão retrospectiva dos processos clínicos de doentes com CADASIL observados em consulta de Neurologia entre 2010 e 2016.

Resultados: Identificaram-se 17 indivíduos com diagnósti-

co de CADASIL, 5 deles homens (29,4%). São provenientes de 7 famílias e todos têm a mutação R558C no exão 11. Dez doentes (58,8%) têm história de cefaleias, 6 (35,3%) tiveram AVC, 11 (64,7%) apresentam sintomas psiquiátricos e 6 (35,3%) têm diagnóstico de demência. Dois doentes (11,8%) de famílias distintas apresentam parkinsonismo. O parkinsonismo é de predomínio acinético-rígido, surgiu aos 70 e 59 anos e tem 2 e 9 anos de evolução, respetivamente. Num dos doentes foi a manifestação inicial da CADASIL. Encontram-se respetivamente no estadio 2 e 3 de Hoehn e Yahr e pontuam na parte III da escala Unified Parkinson's Disease Rating Scale 10 e 37. A RM cerebral revela lesões isquémicas com localização periventricular, cápsula interna e externa e gânglios da base. Um dos doentes faz terapêutica dopaminérgica obtendo boa resposta.

Conclusões: Apresentamos uma série de doentes com CADASIL com características clínicas idênticas ao encontrado na literatura. Na nossa série, tal como sugerido por outros autores, o parkinsonismo não é uma característica rara. No entanto, contrariamente ao descrito, surgiu numa fase inicial e houve boa resposta à levodopa. O diagnóstico de CADASIL deve ser considerado em doentes com parkinsonismo e história familiar da doença.

C023. Paraparésia espástica familiar 10 - variabilidade fenotípica na mesma família

Ana Sardoeira¹, Isabel Alonso³, Márcio Cardoso², Raquel Samões¹, Jorge Sequeiros³, Teresa Coelho², Joana Damásio¹
 1-Serviço de Neurologia, 2-Serviço de Neurofisiologia, Centro Hospitalar do Porto; 3-UnIGENE, Instituto de Biologia Molecular e Celular; Instituto de Investigação e Inovação em Saúde (i3S), Universidade do Porto
 ana.sardoeira@gmail.com

Introdução: As paraparésias espásticas familiares (*HSP*) são genética e clinicamente heterogéneas. A *HSP10*, autossómica dominante por mutações no gene *KIF51A*, foi recentemente descrita em famílias portuguesas e será provavelmente mais prevalente do que até agora considerado.

Objetivo: Descrição do fenótipo de uma família com *HSP10*.

Metodologia: Análise dos dados clínicos, imagiológicos, neurofisiológicos, genéticos.

Resultados: Apresentamos sete doentes de uma família com dois ramos (A/B), em que existem mais nove elementos descritos como doentes em quatro gerações. O caso índice, A1, desde criança tinha dedos em martelo e postura anómala dos pés. Com 30 anos iniciou dificuldades na marcha em planos inclinados. O exame neurológico (idade:50) revelou pé cavo, dedos em martelo, atrofia e paraparésia de predomínio distal, hiperreflexia osteotendinosa, sinal de Babinski e disestesias distais. Marcha com padrão misto tesoura/*steppage*. Três irmãos têm a mesma sintomatologia e padrão de evolução. Mãe e avó também seriam doentes. A filha e neta têm pé cavo, dedos em martelo e síndrome piramidal MI.

B1 (primeiro em 2º grau), tem alterações da marcha desde criança, com agravamento aos 20 anos. Ao exame neurológico (idade:38) apresentava paraparésia espástica, hiperreflexia osteotendinosa, sinal de Babinski, marcha em tesoura. Avó, mãe, tios, primos, quatro irmãos têm alteração da marcha semelhante. Um irmão (B2) tem paraparésia de predomínio distal, hiperreflexia osteotendinosa, sinal de Babinski, hipostesia distal.

Electromiografia (ramo A e B2) revelou neuropatia axonal sensitivo-motora. RMN encefálica foi normal. Teste genético (seis) revelou mutação em heterozigotia no *KIF51A* [c.610C>T (p.Arg204Trp)].

Conclusões: Com este trabalho procuramos contribuir para a caracterização clínica da *HSP10*. No ramo A predomina o atingimento do nervo periférico, provavelmente desde idade precoce, enquanto no ramo B é o envolvimento piramidal o dominante. Tal como noutras doenças genéticas, esta variabi-

lidade reforça o papel de outros factores influenciadores do fenótipo. Colocamos à consideração a inclusão do KIF51A no estudo de neuropatias hereditárias.

CO24. Novel ocular motor findings in two siblings with Ataxia with Oculomotor Apraxia type 4.

Joana Afonso Ribeiro¹, Miguel Tábuas-Pereira¹, Bruno Silva¹, José Eduardo Mateus², João Fonseca², Filipe Sobral¹, João Lemos¹, Cristina Januário¹

1-Serviço de Neurologia, 2-Serviço de Medicina Interna, Centro Hospitalar e Universitário de Coimbra, Coimbra, Portugal
joanaaribeiro87@gmail.com

Introduction: Mutations in polynucleotide kinase 3'-phosphatase (PNKP) gene have been recently described in Portuguese families as the cause of ataxia with oculomotor apraxia (AOA) type 4. We describe the clinical features in two affected siblings, detailing ocular motor analysis.

Clinical cases: Patient 1. A 49-year-old female was affected by progressive imbalance, generalized weakness, cognitive impairment, and obesity since 5 years-old. She became wheelchair bound at the age of 15 years-old and began non-invasive nocturnal ventilation in her forties. Neurological exam revealed marked bulbar weakness, flaccid tetraparesis (G2) and arreflexia, limb ataxia and cervical dystonia. Video-oculography showed marked ocular apraxia, periodic reverse ocular bobbing-like movements concurrent with blinking (exaggerated Bell phenomenon), gaze-evoked nystagmus (3-8°/s), 20-diopter exotropia, and hyperactive video-head impulse responses (1.5-1.7) of the horizontal and anterior semicircular canals.

Patient 2. A 45-year-old male presented a history similar to his sibling, having become wheelchair bound at the age of 18 years-old. His neurological exam demonstrated flaccid tetraparesis partially sparing hand function, dysarthria, generalized arreflexia, and osteoarticular deformities/dorsal scoliosis. Video-oculography showed increased saccade latency (~400ms), stable fixation, gaze-evoked (8°/s) and rebound nystagmus, low gain pursuit (0.6) and upward saccades (0.6, 0.7, respectively), extremely slow downward saccades (~10°/s), and sub-normal head impulse responses (0.7).

Both siblings were born from a non-consanguineous couple. Their investigation further revealed serum hypoalbuminaemia and axonal sensory-motor neuropathy. They tested negative for FXN gene, and were both homozygous for PNKP gene mutation (c.1221_1223del - p.Thr408del), which was firstly described in a portuguese cohort.

Conclusion: We show novel ocular motor findings in AOA4, including the presence of hyperactive vestibular responses and periodic reverse ocular bobbing-like movements, highlighting the heterogeneous ocular phenotype present in this disease, apart from classic ocular apraxia.

CO25. Estudo retrospectivo dos doentes com encefalite autoimune num centro terciário, entre Janeiro de 2014 e Agosto de 2017

Bruno Silva, Ana Brás, Helena Gens, José Barbosa
Serviço de Neurologia do Centro Hospitalar e Universitário de Coimbra
br.s.dasilva@gmail.com; acatbras4@hotmail.com; lenagens@gmail.com; vieirabarbosa@huc.min-saude.pt

Introdução: As encefalites autoimunes constituem uma doença inflamatória com um diagnóstico diferencial complexo. Apesar das causas mais frequentemente reconhecidas serem infecciosas, nos últimos anos tem sido identificado um

número cada vez maior de casos de etiologia autoimune. Descobertos inicialmente os anticorpos para proteínas nucleares e citoplasmáticas, recentemente têm sido identificados vários anticorpos para proteínas de superfície celular e sinápticas.

Objetivos: Caracterização de uma população de doentes com encefalite autoimune.

Metodologia: Estudo retrospectivo, pela identificação e posterior revisão dos processos clínicos, dos doentes com diagnóstico de encefalite autoimune definitivo ou provável, num centro terciário, entre Janeiro de 2014 e Agosto de 2017.

Resultados: Foram selecionados 20 doentes, 65% do sexo masculino com idade média de 55 anos (DP: 15,6). Em 6 dos doentes identificou-se um auto-anticorpo para antígenos neuronais extracelulares, enquanto nos restantes 14, o estudo foi negativo. Os dois grupos não diferiram relativamente à idade ou sexo (respectivamente $p=0,086$ e $p=0,357$). O estudo do LCR, normal em 35% dos casos, mais frequentemente apresentou alterações com média de proteínas de 49 mg/dl (19-125mg/dl) e 6,9 leucócitos/mm³ (1-20 leucócitos/mm³), não se verificando diferenças entre os grupos (respectivamente $p=0,339$ e $p=0,876$). A RM c-e foi positiva em 27% dos doentes do grupo com auto-anticorpos negativos e em 83% dos doentes com auto-anticorpo positivo ($p=0,026$). Todos os doentes receberam tratamento com megadoses de metilprednisolona, enquanto 4 doentes do grupo com auto-anticorpos negativos e 5 do grupo com auto-anticorpo positivo, receberam tratamento com IgIV ($p=0,024$). O resultado foi a recuperação parcial ou integral em todos os doentes, verificando-se melhor outcome no grupo tratado apenas com corticoterapia ($p=0,043$).

Conclusões: Os resultados sugerem que os doentes com auto-anticorpo positivo apresentam uma história de doença mais severa, necessitando de imunoterapia mais intensa. Na investigação realizada a RM c-e é positiva mais frequentemente nestes doentes.

CO26. O envelhecimento é caracterizado por uma perda de equilíbrio entre os mecanismos centrais e periféricos do controlo cerebrovascular

Sofia Teixeira¹, João Madureira¹, Elsa Azevedo^{1,2,3}, Pedro Castro^{1,2,3}
1-Departamento de Neurociências Clínicas e Saúde Mental, Faculdade de Medicina, Universidade do Porto, Porto, Portugal;
2-Unidade de Investigação e Desenvolvimento Cardiovascular, Faculdade de Medicina, Universidade do Porto, Porto, Portugal;
3-Serviço de Neurologia, Centro Hospital São João, Porto, Portugal
sofiateixeira47@gmail.com; pedromacc@gmail.com

Introdução: O barorreflexo arterial (BR) e a autorregulação cerebral (ARC) são dois mecanismos regulatórios major que mantêm constante a perfusão cerebral. Pouco se sabe sobre a interação entre estes dois mecanismos, particularmente no que se refere aos efeitos do envelhecimento ou sexo, embora seja conhecido que a vasculatura humana sofre alterações estruturais com a idade e que é modulada por níveis hormonais.

Objetivo: Neste estudo, pretendeu-se estudar a relação entre a ARC dinâmica e a sensibilidade do BR (BRS), em indivíduos saudáveis, por sexo e em diferentes estratos de idade.

Metodologia: Foram recrutados 58 adultos saudáveis, com idades entre 20 e 80 anos. A pressão sanguínea arterial (método pletismográfico, Finometer®) e a velocidade de fluxo sanguíneo cerebral nas artérias cerebrais médias (Doppler transcraniano, DWL®) foram monitorizadas em supino. Determinámos a ARC por análise funcional de transferência e BRS nos domínios de tempo e frequência.

Resultados: Verificou-se uma relação inversa entre a eficácia do BRS e do ganho em baixa frequência da CA ($r=0,486$, $p<0,001$). No entanto, esta correlação sofre alterações com a idade: a BRS diminui significativamente com a idade ($\beta=$

– 0,159, $p < 0,001$), em oposição com a ARC ($p > 0,05$). Assim, a correlação entre BRS e ARC é preservada apenas no subgrupo mais jovem ($\beta = 0,030$, $p < 0,001$). As diferenças entre sexos não foram estatisticamente significativas.

Conclusões: Os nossos dados sugerem que em indivíduos saudáveis o fornecimento sanguíneo cerebral é regulado por um fino equilíbrio entre BR e ARC. No entanto, esta interação vai diminuindo com a idade, à medida que a eficácia do BR diminui significativamente. Uma ARC preservada pode ser particularmente relevante para o controlo cerebrovascular dos indivíduos mais velhos.

CO27. Estudo prospectivo da síndrome de Guillain-Barré: prognóstico a longo prazo

Célia Machado¹, José Araújo¹, Ivone Soares², João Cerqueira^{1,3}, Esmeralda Lourenço¹, Ricardo Maré¹, João Pinho¹
 1-Serviço de Neurologia, 2-Serviço de Medicina Física e Reabilitação, Hospital de Braga, Braga; 3-Escola de Medicina, Universidade do Minho, Braga
 ccarinamachado@gmail.com

Introdução: A Síndrome de Guillain-Barré (SGB) é uma polineuropatia imunomediada caracterizada por início agudo e curso progressivo, e geralmente associa-se a um bom prognóstico. A evidência recente de que doentes com SGB continuam a ter uma redução significativa da qualidade de vida após os primeiros meses mostra a importância da determinação de factores de prognóstico a longo prazo.

Objectivo: Determinação do prognóstico aos 12 meses dos doentes com SGB.

Metodologia: Estudo observacional, prospectivo, dos doentes com SGB admitidos no Hospital de Braga entre 2013-2016. Registo e análise de variáveis epidemiológicas, clínicas, laboratoriais e neurofisiológicas. Seguimento seriado aos 3, 6 e 12 meses após diagnóstico, com aplicação das escalas Medical Research Council Sum Score (MRC-SS), Guillain-Barré Syndrome Disability Score (GBS-DS), escala de qualidade de vida (EQ-5D) e escala visual analógica do estado de saúde (VAS).

Resultados: Incluíram-se 34 doentes, idade mediana 54,5 anos (intervalo interquartil [IIQ]=45,5-65), 64,7% do sexo masculino, tempo mediano até recorrência à urgência 5 dias (IIQ=3-8). No estudo neurofisiológico foi encontrado padrão desmielinizante primário em 62,5%. No pico de disfunção (mediana 13 dias): MRC-SS mediano 45,5 (IIQ=27,5-52), GBS-DS mediano 4 (IIQ=3-5), necessidade de ventilação e cuidados intensivos em 9 doentes (26,5%). Três doentes faleceram na fase aguda (8,8%). A evolução das escalas de avaliação funcional mostram uma melhoria mais significativa nos primeiros 3 meses. Aos 12 meses: 58,8% estão assintomáticos ou têm alterações minor mas capazes de correr (GBS-DS=0-1); 25,8% têm MRC-SS <60; 64,5% relatam pelo menos alguma queixa na EQ-5D; a VAS mediana é de 90% (IIQ=75-99). Os preditores independentes de prognóstico funcional aos 12 meses foram a idade e a pontuação GBS-DS no pico de disfunção.

Conclusões: Apesar da SGB ser reversível, este estudo confirma uma prevalência relevante de sinais e sintomas sequelares, que podem interferir de forma significativa com a qualidade de vida dos doentes.

CO28. Neuropatia periférica no contexto de vasculites sistémicas e outras doenças autoimunes: a importância da caracterização etiológica

Rita Rodrigues¹, Mariana Branco¹, Marta Lopes¹, Luís Fontão¹, Horácio Scigliano², Ricardo Taipa³, Manuel Melo Pires³, Catarina Santos¹
 1-Serviço de Neurologia, Centro Hospitalar Entre Douro e Vouga,

Santa Maria da Feira; 2-Laboratório de Anatomia Patológica UNILABS, Santa Maria da Feira; 3-Serviço de Neuropatologia, Centro Hospitalar do Porto, Porto
 arodrigues.rita@gmail.com

Introdução: A neuropatia periférica pode ocorrer como manifestação de vasculites e outras doenças autoimunes sistémicas, constituindo uma causa de importante morbidade. O tratamento e prognóstico dependem de uma correta caracterização etiológica. Apresentamos uma série de casos ilustrando a diversidade nas neuropatias de provável etiologia vasculítica.

Caso 1: Homem, 57 anos, avaliado por défice motor distal dos membros inferiores e hipoestesia cubital esquerda. Analiticamente: VS aumentada, proteinúria, ANA, ANCA anti-MPO, anti-SSA e anti-SSB positivos. EMG/VC: polineuropatia axonal sensitiva. A biópsia de pele estabeleceu o diagnóstico de vasculite leucocitoclástica no contexto de poliangeíte microscópica. Sob azatioprina.

Caso 2: Homem, 53 anos, avaliado por défice sensitivo-motor dos membros inferiores e hipoestesia mediana direita. Analiticamente: elevação das enzimas hepáticas e serologias positivas para HBV. EMG/VC: polineuropatia axonal sensitivo-motora assimétrica. A biópsia de nervo sugeriu possível etiologia vascular/vasculítica. Foi estabelecido o diagnóstico de poliarterite nodosa. Sob tenofovir.

Caso 3: Mulher, 54 anos, com antecedentes de vasculite de Churg-Strauss, avaliada por défice sensitivo-motor dos membros inferiores, disestesias e diminuição da motricidade fina da mão direita. Analiticamente: eosinofilia, IgE ligeiramente elevada e anti-MPO positivos. TC do tórax: pneumonia eosinofílica crónica. EMG/VC: polineuropatia axonal sensitivo-motora com desneruação ativa. A biópsia de nervo sugeriu possível processo vasculítico. Sob ciclofosfamida.

Caso 4: Mulher, 34 anos, avaliada por queixas sensitivas do nervo sural esquerdo e nervo mediano direito, associadas a artralgias. Analiticamente: níveis de complemento diminuídos. EMG/VC: compromisso axonal multifocal. A biópsia de nervo sugeriu possível processo vascular/vasculítico. Não foi possível identificar o tipo de vasculite até à data. Atualmente sem medicação.

Conclusões: A avaliação conjunta dos casos traduz a diversidade etiológica e fenotípica nas neuropatias periféricas no contexto de doenças autoimunes sistémicas. A abordagem terapêutica e o prognóstico foi diferente em cada um dos casos descritos, sublinhando a importância de alcançar um diagnóstico assim que o síndrome é reconhecido.

CO29. Expansão do espectro clínico-patológico das miopatias associadas ao gene MYH7

Miguel Pinto¹, Edoardo Malfatti², Norma Romero²
 1-Serviço de Neurologia, Hospital Egas Moniz, Centro Hospitalar de Lisboa Ocidental, Lisboa; 2-Unité de Morphologie Neuromusculaire, Institut de Myologie, Groupe Hospitalier Universitaire La Pitié-Salpêtrière, Paris, France
 migueljmp@gmail.com

Introdução: O gene MYH7 codifica a cadeia pesada da miosina β -cardíaca, sendo expressa no músculo esquelético e nos cardiomiócitos. As suas mutações foram tradicionalmente associadas à cardiomiopatia hipertrófica familiar, à miopatia distal de Laing e à miopatia com armazenamento de miosina (myosin storage myopathy). Recentemente, a descrição de fenótipos adicionais e a ausência de uniformidade dos achados das biópsias musculares tem contribuído para uma variabilidade clínica e patológica, dificultando o diagnóstico.

Objetivos: Caracterização clínica, patológica e genética de uma cohort de doentes com miopatias relacionadas com

o gene MYH7, identificação dos aspetos clínico-patológicos transversais e correlação genética.

Metodologia: Foram revistas 12 biópsias musculares referentes a 10 doentes de um centro de referência em doenças neuromusculares. As informações clínicas e genéticas foram recolhidas pelas consultas dos respetivos processos hospitalares.

Resultados: A idade de início da doença foi congénita (4), infantil (4) ou do adulto (2). As características clínicas mais consistentes foram o envolvimento bilateral do compartimento anterior da perna, relembrando um fenótipo do tipo Laing, e da cintura pélvica. O envolvimento seletivo dos extensores dos dedos das mãos, dos músculos axiais e a presença de contracturas foram também achados frequentes. Além das características miopáticas transversais, a revisão histopatológica mostrou em todos os doentes combinações de alterações da estrutura interna sob a forma de desorganização focal ou cores, predomínio e desproporção congénita do tipo de fibras, ou corpos nemalínicos. As mutações encontravam-se em heterozigotia em todos os doentes mas apenas 4 apresentavam história familiar compatível.

Conclusões: O fenótipo clínico associado às mutações do gene MYH7 pode ser extremamente variável mas este estudo ilustra a existência de aspetos clínicos comuns que podem facilitar o diagnóstico. Apesar de heterogéneas, as características histopatológicas verificadas sugerem consistentemente uma ligação deste gene ao espectro patológico das miopatias congénitas.

C030. Heterogenia clínica em doentes com mutações no gene SPG11

Inês Rosário Marques, Teresa Barata, Pedro Pereira
Serviço de Neurologia, Hospital Garcia de Orta
inesrosariomarques@gmail.com

Introdução: A mutação do gene SPG11 é uma causa comum de Paraparesia Espástica Familiar autossómica recessiva. Caracteriza-se por paraparesia espástica de início precoce, habitualmente associada a deterioração cognitiva e neuropatia periférica, apresentando um padrão imagiológico típico de corpo caloso fino. Têm sido reportados fenótipos variáveis associados a mutações SPG11, entre os quais outras doenças neurológicas tais como parkinsonismo ou distonia.

Caso Clínico: Apresentam-se quatro doentes de duas famílias (três irmãos e um caso esporádico). Tratam-se de três homens e uma mulher, com idades actuais entre 31 e 38 anos. Todos apresentaram atraso na aquisição da marcha e três necessitaram de apoio educativo especial em todo o percurso escolar. O doente com atingimento cognitivo mais tardio (primeiras queixas pelos 14 anos mas chegou a ingressar na faculdade) é actualmente o mais afectado não apresentando discurso compreensível. Os sintomas motores nos membros inferiores surgiram entre os oito e os 18 anos, com diferente progressão e gravidade, sendo que um dos doentes se encontra em cadeira-de-rodas desde os 15 anos e dois mantinham marcha com apoio aos 30 anos. Os dois doentes com fenótipo mais grave apresentam tetraparesia com envolvimento cervical, disfagia grave e, um deles, disfunção miccional. Os quatro apresentam amiotrofia das mãos e pés. Todos apresentam RM crânio-encefálica com corpo caloso fino e os testes genéticos confirmaram mutação no gene SPG11.

Conclusão: Os casos apresentados ilustram uma clara variabilidade na sintomatologia neurológica e, principalmente, na progressão e gravidade da doença, inclusivamente em irmãos com a mesma mutação. A compreensão dos mecanismos genéticos envolvidos em concomitância com estudos clínicos detalhados poderão contribuir para melhor definir a correlação genótipo-fenótipo desta entidade.

C031. Investigação diagnóstica e etiologia do AVC isquémico no adulto jovem: uma comparação retrospectiva entre dois centros

Bernardo Pimentel¹, José Ferro^{1,2}, Johann Willeit³, Thomas Töll³
1-Faculdade de Medicina da Universidade de Lisboa; 2-Serviço de Neurologia, Hospital de Santa Maria; 3-Departamento de Neurologia, Universidade de Medicina de Innsbruck
bcpimentel93@gmail.com

Introdução: O principal desafio do AVC isquémico dos adultos jovens é a identificação da sua etiologia. Neste grupo etário o AVC criptogénico é muito mais frequente do que em doentes mais velhos. As estratégias de investigação diagnóstica variam consideravelmente: uma abordagem extensiva implica uma avaliação completa do doente; uma abordagem por etapas baseia-se na prevalência local de causas potenciais e uma abordagem seletiva em suspeitas clínicas.

Objetivos: Pretendeu-se comparar a etiologia e investigação diagnóstica do AVC em adultos jovens admitidos às unidades de AVC de dois hospitais terciários na Europa com o objetivo principal de identificar a abordagem diagnóstica mais eficaz.

Metodologia: Foram incluídos doentes entre os 18 e os 55 anos admitidos às unidades de AVC do Hospital de Santa Maria, Lisboa, Portugal, e o Hospital Estatal de Innsbruck em Innsbruck na Áustria, desde Janeiro de 2014 a Maio de 2016. As variáveis foram comparadas entre os dois centros com testes paramétricos e não-paramétricos.

Resultados: Foi incluído um total de 156 doentes austríacos e 110 doentes portugueses. Não foram encontradas diferenças significativas na etiologia do AVC entre os dois centros.

Exames de imagem como TC, doppler transcraniano com e sem contraste e ecocardiografia transtorácica foram mais efetuados em Lisboa, enquanto que em Innsbruck a angio-TC, angio-RM e a ecocardiografia transeofágica foram mais comuns. A avaliação laboratorial de trombofilia e doenças autoimunes foi mais detalhada em Lisboa e a avaliação pela dermatologia e oftalmologia foi mais frequente em Innsbruck.

Discussão / Conclusões: As variações encontradas na investigação não influenciaram o diagnóstico etiológico do AVC e sugerem que o uso de angio-TC e angio-RM não terá sido vantajoso sobre outros testes mais baratos e uma análise laboratorial extensiva não influenciou o diagnóstico de AVCs de outra causa determinada. Estes resultados reforçam o papel importante de uma abordagem clínica e seletiva.

C032. Neurosonologia no serviço de urgência: preditores de achados patológicos

Joana Jesus-Ribeiro¹, Liliana Letra², João Sargento-Freitas^{1,3}, Filipe Sobral⁴, Ana Gouveia⁴, Luís Isidoro⁴, Ricardo Varela^{1,3}, José Coelho^{1,3}, Fernando Silva^{1,3}, Gustavo Cordeiro¹, Luís Cunha¹
1-Serviço de Neurologia, Centro Hospitalar e Universitário de Coimbra; 2-Serviço de Neurologia, Centro Hospitalar do Baixo Vouga; 3-Laboratório de Neurosonologia, Serviço de Neurologia, Centro Hospitalar e Universitário de Coimbra; 4-Serviço de Neurologia, Centro Hospitalar Tondela-Viseu
joanajribeiro@gmail.com

Introdução: O estudo neurosonológico (ENs) é um método não invasivo amplamente utilizado na abordagem ao doente com doença cerebrovascular. Contudo, a sua utilização no serviço de urgência (SU) encontra-se limitada pela disponibilidade de equipas com formação para o efeito. Assim, torna-se importante determinar preditores de achados patológicos do ENs em âmbito de urgência.

Objetivos: Análise dos factores de risco vascular e determinação dos preditores de ENs patológico na urgência.

Metodologia: Estudo de coorte histórico, incluindo doen-



tes consecutivos submetidos a ENs no SU durante um período de 5 anos. ENs patológico foi definido como: estenose extracraniana $\geq 50\%$ sintomática, qualquer estenose/oclusão intracraniana sintomática, disseção arterial, shunt cardíaco major e sinal do halo em artéria temporal superficial. Procedeu-se a uma análise univariada (teste χ^2 e t-student para variáveis nominais e contínuas, respetivamente) e multivariada com regressão logística binária.

Resultados: Num total de 514 doentes, 61,3% homens, com idade média de $65,2 \pm 15,3$ anos, 20,6% apresentaram achados patológicos no ENs. O pedido de ENs deveu-se a: AVC isquémico (27,4%) ou AIT (24,0%); síndrome vestibular agudo (21,5%); síndrome de Horner (5,1%), amaurose fugax (4,1%), amnésia global transitória (3,9%), suspeita de arterite células gigantes (2,8%), entre outros. Doentes com ENs patológico apresentaram percentagens mais elevadas de: HTA (72,6% vs. 59,6%, $p=0,013$), dislipidemia (45,3% vs. 31,9%, $p=0,010$), Diabetes Mellitus (26,4% vs. 16,9%, $p=0,026$), antecedentes de AVC/AIT (22,6% vs. 12,3%, $p=0,007$) e obesidade (21,7% vs. 11,3%, $p=0,005$). Na análise multivariada, ajustada para idade e factores de risco vascular (FRV), apenas os diagnósticos prévios de AVC e AIT foram preditores independentes de ENs alterado (OR:3,02; IC95%1,53-5,978, $p=0,001$; OR:4,11; IC95%2,13-7,92, $p<0,001$ respectivamente).

Conclusões: O ENs é uma ferramenta útil em contexto de urgência, sendo que a presença de FRV e a suspeita de eventos cerebrovasculares agudos associa-se a ENs patológico.

C033. Disseção das Artérias Cervicais: Estudo Retrospectivo de uma série do Centro Hospitalar do Porto

Catarina Pinto¹, Cristina Ramos¹, Gabriela Lopes², João Xavier¹
1-Serviço de Neuroradiologia, 2-Serviço de Neurologia, Centro Hospitalar do Porto - Hospital Santo António, Porto, Portugal; cat.mendes.pinto@gmail.com

Introdução: A disseção espontânea das artérias cervicais (artérias carótidas e vertebrais) resulta da laceração da parede vascular com consequente formação de hematoma mural. Apesar de rara, nos doentes com idade inferior a 50 anos, a sua prevalência entre os AVC pode chegar aos 25%. O estudo imagiológico é essencial para o diagnóstico.

Objetivos: Avaliar a epidemiologia, factores de risco, comorbilidades, clínica de apresentação, modo de diagnóstico, terapêutica e prognóstico dos casos de disseção das artérias cervicais no Centro Hospitalar do Porto (CHP).

Métodos: Foram analisados retrospectivamente todos os doentes com diagnóstico de disseção das artérias cervicais que deram entrada no CHP entre 2008 e 2013 com base nas codificações dos Grupos de Diagnósticos Homogéneos (GDH) ($n=43$). A amostra foi caracterizada demograficamente e foram descritas as frequências respeitantes à apresentação clínica, exames complementares de diagnóstico, abordagem terapêutica e follow-up.

Resultados: As disseções cervicais foram mais comuns nas artérias carótidas (81,4%) do que nas vertebrais (18,6%). A manifestação clínica principal foi o enfarte isquémico (81,4%), seguido por cefaleias (39,5%) e cervicálgia (23,3%). As disseções estiveram associadas a trauma em 20,9% dos casos e o factor de risco mais importante foi a hipertensão arterial (30,2%). O diagnóstico foi dado mais frequentemente pela Angio-TC e Angio-RM, e os achados foram: oclusão em 65,1%, estenose em 34,5%, hematoma mural em 46,5% e dilatação aneurismática em 16,3%. A abordagem terapêutica preferida foi a anticoagulação (72,1%). O outcome à alta foi bom (mRankin <2) em mais de metade dos doentes (53,5%).

Conclusões: As disseções cervicais apresentam variabilidade clínica e por isso os meios complementares de diagnóstico são necessários à sua confirmação. A melhor abordagem terapêutica ainda está por esclarecer. Apesar de serem uma importante causa de AVC Isquémico nos pacientes mais jovens, as disseções apresentam bom prognóstico.

C034. Apresentação e prognóstico da hemorragia subaracnoideia não aneurismática

Fábio Carneiro¹, Carla Sousa², Joana Monteiro², Cláudia Guarda¹, Manuel Cunha e Sá²

1-Serviço de Neurologia, 2-Serviço de Neurocirurgia, Hospital Garcia de Orta
fabiojcarneiro@gmail.com

Introdução: As hemorragias subaracnoideias (HSA) não aneurismáticas representam até 20% das HSA não traumáticas, dividindo-se em perimesencefálicas (HSA-PM) e não perimesencefálicas (HSA-NPM). As HSA-PM apresentam um curso clínico benigno, havendo grande variabilidade nas HSA-NPM.

Objetivos: Pretende-se caracterizar a apresentação clínica e prognóstico dos doentes internados com HSA não aneurismática no Serviço de Neurocirurgia do Hospital Garcia de Orta entre 2008-2016.

Metodologia: Avaliação retrospectiva dos processos clínicos de doentes com HSA com angiografia negativa e análise descritiva e estatística da amostra.

Resultados: De um total de 283 HSA, 46 não tinham etiologia identificada (16,2%) e incluiu-se 23 doentes, com idade média de 57 anos, dos quais 13 (56,5%) apresentavam HSA-PM e 10 (43,5%) HSA-NPM. À admissão, todos os doentes com HSA-PM pontuavam < 3 na escala *World Federation of Neurosurgical Societies* (WFNS) e um doente tinha défice neurológico focal. No grupo de HSA-NPM, sete doentes tinham WFNS < 3 , identificando-se três doentes com hidrocefalia e um com crises epilépticas. Durante o internamento, dois doentes com HSA-PM tiveram complicações (vasoespasmos, crises epilépticas), enquanto que estas ocorreram em cinco doentes com HSA-NPM (três vasoespasmos, um evento isquémico, uma re-hemorragia complicada de hidrocefalia). À data de alta, todos os doentes com HSA-PM apresentaram mRankin < 3 , identificando-se cinco doentes com mRankin ≥ 3 no grupo de HSA-NPM. Determinou-se ainda que 52,2% tinha HTA (38,5% HSA-PM, 70% HSA-NPM) e 30,4% dos doentes faziam terapêutica antitrombótica prévia (13% HSA-PM, 17,4% HSA-NPM).

Conclusões: Os dados obtidos demonstram a importância das HSA não aneurismáticas (12,7% na nossa amostra), salientando-se a maior gravidade de apresentação e prognóstico das HSA-NPM, congruente com observações prévias. Evidenciou-se também um uso superior de anti-trombóticos comparativamente ao descrito na literatura.

C035. POST-NOAC: crescimento ultra-precoce da hemorragia intracraniana em doentes sob NOAC e antagonistas da vitamina K

Joana Afonso Ribeiro¹, Cláudia Marques-Matos^{2,7}, José Nuno Alves³, João Pedro Marto⁴, Ana Monteiro², José Araújo³, Gustavo Santo¹, Fátima Grenho⁵, Miguel Viana-Baptista^{4,6}, João Pinho³, Elsa Azevedo^{2,7}, João Sargento-Freitas^{1,8}

1-Serviço de Neurologia, Centro Hospitalar e Universitário de Coimbra, Coimbra, Portugal; 2-Serviço de Neurologia, Centro Hospitalar de São João, Porto, Portugal; 3-Serviço de Neurologia, Hospital de Braga, Braga, Portugal; 4-Serviço de Neurologia, Hospital Egas Moniz, Centro Hospitalar de Lisboa Ocidental, Lisboa, Portugal; 5-Serviço de Medicina Interna, Hospital São Francisco Xavier, Centro Hospitalar Lisboa Ocidental, Lisboa, Portugal; 6-CEDOC, Nova Medical School, Universidade Nova de Lisboa, Lisboa, Portugal; 7-Departamento de Neurociências Clínicas e Saúde Mental, Faculdade de Medicina da Universidade do Porto, Porto, Portugal; 8-Faculdade de Medicina, Universidade de Coimbra, Coimbra, Portugal
joanaaribeiro87@gmail.com

Introdução: O crescimento ultra-precoce da hemorragia intracraniana parenquimatosa não-traumática (UHG) per-

mite avaliar a velocidade do crescimento do hematoma pelo tempo instalação clínica-avaliação imagiológica, sendo principalmente determinado pelo estado hemostático do doente. Estas características tornam o UHG num bom candidato para avaliar o impacto diferencial de estratégias anticoagulantes distintas, como os antagonistas da vitamina-K (AVK) e não-antagonistas da vitamina-K (NOAC).

Objetivo: Comparar a velocidade do UHG em doentes sob anticoagulação oral com AVK e NOAC num subgrupo de doentes do estudo POST-NOAC.

Metodologia: Estudo retrospectivo observacional de doentes com hemorragia intracraniana (HIC) parenquimatosa aguda não-traumática, admitidos consecutivamente entre janeiro de 2013 e junho de 2015 em quatro hospitais universitários. O volume da HIC na primeira TC CE foi avaliado por volumetria, e a velocidade do UHG definida como volume-hematoma (ml)/tempo instalação clínica-avaliação imagiológica. A análise estatística incluiu correspondência NOAC:AVK através de Propensity Score Matching (PSM).

Resultados: Foram incluídos 131 doentes – 86,3% (n=113) sob anticoagulação com AVK e 13,7% (n=18) sob anticoagulação com NOAC (dabigatrano n=11, rivaroxabano n=7). Os doentes sob NOAC apresentaram uma média de idades superior (82,5 vs 75,0, p=0,003) e uma pontuação CHA2DS2-VASc mais elevada (4,53 vs 3,7, p=0,033). Nos doentes sob anticoagulação com AVK, o INR encontrava-se supratrapêutico em 45 (39,8%) e infratrapêutico em 18 (15,9%), sendo o INR mediano 2,8 (IQR 2,15-3,74). Nos doentes sob dabigatrano, 6 apresentavam tempo de tromboplastina parcial ativado > 35 segundos, e, entre aqueles sob rivaroxabano, todos apresentavam tempo de protrombina > 14 segundos. A análise com PSM permitiu correspondência em 36 doentes (18NOAC:18AVK). Nestes doentes não se verificaram diferenças estatisticamente significativas no UHG entre os dois grupos (AVK: 9,95 ml/h vs NOAC: 9,10 ml/h, p=0,987).

Conclusão: Nesta amostra não se detetaram diferenças significativas na velocidade do UHG nas diferentes estratégias de anticoagulação.

C036. Pesquisa de Foramen Ovale Patente por Doppler Transcraniano codificado a cor e por ecocardiograma - um estudo comparativo

Ana Luísa Rocha^{1,3}, Rosa Santos², Carmen Ferreira², Gilberto Pereira², Pedro Abreu^{1,2,3}, Elsa Azevedo^{1,2,3}

1-Serviço de Neurologia, 2-Laboratório de Neurosonologia, Serviço de Neurologia, Centro Hospitalar de São João, Porto; 3-Departamento de Neurociências e Saúde Mental, Faculdade de Medicina da Universidade do Porto
ana_rocha99@hotmail.com

Introdução: O Foramen Ovale Patente (FOP) é um defeito do septo interauricular presente em cerca de 25% dos adultos, sendo considerado uma possível causa de AVC criptogénico. O benefício do seu encerramento em AVC embólicos de origem indeterminada não está provado; contudo, a sua pesquisa é feita frequentemente, sobretudo no AVC do adulto jovem, quer por ecocardiograma, quer por Doppler transcraniano (DTC) com contraste gasoso e.v. para deteção de shunt direito-esquerdo. O seu resultado é interpretado de acordo com o número de sinais microembólicos (SME) detetados, com ou sem manobra de Valsalva (MV): 0 – negativo; 1-10; >10 sem cortina; cortina (SME não individualizados).

Objetivos: Comparar os resultados do DTC e ecocardiograma na deteção de FOP.

Metodologia: Análise das pesquisas de FOP por DTC a doentes do nosso centro nos últimos 2 anos, e comparação com resultado do ecocardiograma.

Resultados: Realizaram-se 57 pesquisas de FOP, 34 positivas (excluídos shunts aparentemente extracardíacos). Um dos doentes com pesquisa negativa por DTC teve ETE positivo. Dos doentes com pesquisa positiva, 9 foram confirmadas por ecocardiograma transtorácica (ETT) e 16 por ecocardiograma transesofágico (ETE). Destes, sem MV, 8% tinham 0 SME, 44% entre 1-10 SME, 44% >10 SME e 4% cortina; após MV (feita em 21 doentes, dada positividade clara sem MV nos restantes), 90% apresentavam >10 SME e os restantes 10% cortina. Três dos DTC positivos não se confirmaram por ecocardiograma; destes, um era positivo apenas com MV (7 SME), outro apresentava 3 SME sem MV e >10 com MV, e outro apresentava >10 SME sem MV. Seis doentes com DTC positivo tinham ETT negativo, e aguardam ETE. Relativamente ao ecocardiograma, o DTC apresentou uma sensibilidade de 96% e uma especificidade de 87%, VPP de 89% e VPN de 95%.

Conclusões: Na nossa série, o DTC mostrou maior acuidade diagnóstica no diagnóstico de FOP em relação ao ecocardiograma, atualmente o gold standard para este diagnóstico.

C037. Terapêutica endovascular do AVC isquémico: análise do prognóstico de doentes admitidos inicialmente num centro de trombectomia ou após transferência

Denis F. Gabriel¹, Ângelo Carneiro², Gonçalo Videira¹, Ricardo Soares dos Reis³, Hugo Mota Dória², Ricardo Almendra⁴, Luís Albuquerque², Rui Felgueiras¹, Carlos Correia¹, João Xavier², Manuel Correia¹

1-Serviço de Neurologia, 2-Serviço de Neurorradiologia, Centro Hospitalar do Porto, Porto; 3-Serviço de Neurologia, Centro Hospitalar de São João; 4-Serviço de Neurologia, Centro Hospitalar de Trás-os-Montes de Alto Douro, Vila Real
denisdegabriel@gmail.com

Introdução: A maioria dos doentes tratados com trombectomia são transferidos de outro hospital. O atraso motivado pela transferência pode influenciar o prognóstico.

Objetivos: Comparar o prognóstico funcional dos doentes tratados com terapêutica endovascular admitidos, inicialmente, num centro de trombectomia ou após transferência de outro hospital.

Metodologia: Analisamos os doentes tratados no Centro Hospitalar do Porto (CHP), entre janeiro 2015 e dezembro 2016. O “outcome” foi avaliado pela escala de Rankin modificada aos 3 meses. Consideraram-se os doentes independentes (mRankin ≤2) e sem perda de função (diferença nula na escala de mRankin aos 3 meses e prévia ao AVC) como de “bom prognóstico”. Os grupos foram analisados recorrendo a modelos logísticos (Stata 14.0).

Resultados: 121 doentes foram admitidos após transferência e 53 inicialmente no CHP. Os grupos diferiram na idade (71 vs 76 anos, p=0,02) e no conhecimento do tempo de instalação (12% vs 25%, p=0,03). Não se registaram diferenças no género, valor de mRankin prévio, índice de Charlson, NIHSS, território ocluído, ASPECTS, colateralização pial (TC) e trombólise. A proporção de doentes com prognóstico favorável não foi significativamente diferente (42% vs 38%), após ajustamento para idade e conhecimento do tempo de instalação (p=0,23). O resultado não se alterou após subanálise dos doentes transferidos de hospitais situados a mais de 50 km (41.5% vs 43.5%, p=0,87). Nos doentes transferidos, o tempo sintoma-agulha não foi significativamente diferente (135 vs 120 minutos, p=0,47), ao contrário do tempo sintoma-catéter (250 vs 166 minutos, p<0,001) e do tempo sintoma-recanalização (TICI 2b/3) (392 vs 306 minutos, p=0,0006).

Conclusão: Nesta coorte não encontramos diferenças no prognóstico aos 3 meses entre os doentes admitidos, inicialmente, num centro de trombectomia e transferidos de outros



hospitais. Contudo, não analisamos os doentes não revascularizados por ausência de penumbra, o que não permite concluir sobre a influência da transferência destes no seu prognóstico.

C038. Influência do tempo até reperfusão no prognóstico funcional de doentes com AVC isquémico tratados com terapêutica endovascular

Denis F. Gabriel¹, Ângelo Carneiro², Gonçalo Videira¹, Ricardo Soares dos Reis³, Hugo Mota Dória², Ricardo Almendra⁴, Luís Albuquerque², Rui Felgueiras¹, Carlos Correia¹, João Xavier², Manuel Correia¹

1-Serviço de Neurologia, 2-Serviço de Neurorradiologia, Centro Hospitalar do Porto, Porto; 3-Serviço de Neurologia, Centro Hospitalar de São João; 4-Serviço de Neurologia, Centro Hospitalar de Trás-os-Montes de Alto Douro, Vila Real
denisdegabriel@gmail.com

Introdução: Atrasos no fluxo de abordagem ao doente desde os primeiros sintomas até ao tratamento endovascular podem ter influência no prognóstico funcional.

Objetivos: Avaliar o impacto de atrasos na abordagem do doente desde os primeiros sintomas até à reperfusão no resultado funcional aos 3 meses.

Metodologia: Analisamos os doentes tratados no Centro Hospitalar do Porto (CHP) entre janeiro 2015 e dezembro 2016. O "outcome" foi avaliado usando a escala de Rankin modificada aos 3 meses, definindo-se como bom resultado funcional independência (mRankin ≤ 2) ou ausência de perda de função (diferença nula na escala de mRankin aos 3 meses e prévia ao AVC). Para a análise recorreu-se a modelos logísticos (Stata 14.0).

Resultados: 174 doentes tratados com trombectomia foram analisados, dos quais 39% tiveram bom resultado funcional. Idade mais jovem [70 (57-75) vs 76 (64-82) anos, $p=0,0018$] e uma maior taxa de reperfusão (TICI2b/3) (87% vs 67%, $p=0,003$) associaram-se significativamente a bom resultado funcional. Após ajuste para as variáveis idade, conhecimento do tempo de instalação, NIHSS, território ocluído, estenose proximal superior a 50%, trombólise, anestesia geral e recanalização, verificou-se que um menor tempo sintoma-agulha (120 vs 187 minutos, $p=0,08$) e um menor tempo sintoma-recanalização tenderam a associar-se a bom resultado funcional (326 vs 409 min, $p=0,06$). Após analisar cada uma das etapas, verificou-se que um menor tempo entre o angio-TC/estudo de perfusão e a recanalização (129 vs 177 minutos, $p=0,04$) e um menor tempo catéter-recanalização foram preditores de bom resultado funcional (41 vs 62, $p=0,01$). O procedimento sob anestesia geral não foi preditor prognóstico (93 vs 112, $p=0,15$).

Conclusão: A monitorização dos tempos de processamento é importante para o desenvolvimento de estratégias para otimizar os resultados clínicos. Após seleção dos doentes candidatos a trombectomia, os resultados foram influenciados negativamente por atrasos até à reperfusão.

C039. Encerramento do apêndice auricular versus NOACs como estratégia profilática em doentes com contra-indicação ou falência da anticoagulação oral

Daniela Vieira¹, Luís Paiva², José Beato Coelho¹, João Gomes³, João Sargento Freitas¹, Fernando Silva¹, Gustavo Cordeiro¹, Marco Costa², Luís Cunha¹, Lino Gonçalves²

1-Serviço de Neurologia, 2-Serviço de Cardiologia, Hospital Geral, Centro Hospitalar e Universitário de Coimbra, 3-Serviço de Medicina, Centro Hospitalar e Universitário de Coimbra
danielacgvieira@gmail.com

Introdução: A fibrilhação auricular (FA) é o principal fator de risco para acidente vascular isquémico (AVC) cardioembólico,

estimando-se que cerca de 90% dos trombos intracardíacos tenha origem no apêndice auricular esquerdo (AAE). Em doentes com contra-indicação para anticoagulação ou em que a mesma tenha falhado o encerramento do AAE torna-se uma estratégia possível para a prevenção de eventos cerebrovasculares.

Objetivos: Avaliar a taxa de recorrência de AVC isquémico ou hemorrágico em doentes com FA sob prevenção secundária com anticoagulantes orais não antagonistas da vitamina K (NOAC) vs. encerramento do AAE.

Metodologia: Estudo observacional de coorte retrospectivo entre Junho/2015 e Dezembro/2016 sobre uma base prospectiva de doentes com FA não valvular e AVC isquémico ou hemorrágico ocorrido sob terapêutica anticoagulante oral. Compararam-se os resultados clínicos (recorrência de AVC isquémico, hemorrágico e morte) dos doentes medicados com NOAC após o evento com os que encerraram o AAE por regressão de Cox ajustada para possíveis confundidores.

Resultados: Estudaram-se 178 doentes, dos quais 90 (50.6%) do sexo masculino, com idade média de 77.0 (DP: 7.94) anos. Destes, 155 (87.1%) doentes tiveram AVC isquémico como evento inicial e 23 (12.9%) AVC hemorrágico. 148 (83.1%) doentes iniciaram NOAC e 30 (16.9%) encerraram o AAE, tendo-se registado um seguimento médio de 13 (DP: 7.16) meses. Não se verificaram diferenças estatisticamente significativas entre a taxa de recorrência anual de AVC isquémico (1.86 vs. 0%/ano; $p=0.990$, AVC hemorrágico (0 vs. 0%/ano; $p=0.999$) ou morte (21.34 vs. 1.80%/ano; $p=0.462$).

Conclusões: Neste estudo não se verificaram diferenças estatisticamente significativas entre NOACs e encerramento do AAE após falência isquémica ou hemorrágica da terapêutica anticoagulante em doentes com FA.

C040. Multiple Sclerosis and cancer - a controverse relationship

Ana Inês Martins, Inês Correia, Joana Jesus-Ribeiro, João Sargento-Freitas, Sónia Batista, Carla Cecília Nunes, Carmo Macário, Lúcia Sousa, Luís Cunha

Neurology Department, Coimbra University and Hospital Center, Coimbra, Portugal
ana.inesm@hotmail.com

Introduction: Previous studies regarding the relationship between Multiple Sclerosis (MS) and cancer have shown inconsistent findings. Our aim is to characterize a population of patients diagnosed with MS and cancer, in order to further clarify its complex association.

Methods: Retrospective analysis of clinical files of all patients attending a tertiary Multiple Sclerosis centre with the diagnosis of Multiple Sclerosis and cancer, with more than one-year follow-up. Our results were compared with National Cancer Registry.

Results: Of the 1061 eligible patients, 723 (68.10%) were female and 338 (31.90%) were male, with a recorded follow-up of 8.89 (SD=5.92) years. The median age of onset of MS was 28.46 (SD=8.74) years. Of the 1061 patients, there were 36 neoplasms identified. From those, 6 occurred prior to MS diagnosis, and 30 after MS onset. Patients diagnosed with a neoplastic event had a higher EDSS ranking (mean 4.19 (SD=2.25)) versus mean 3.07 (SD1.95), $p=0.001$) and were older (53.83 (SD=10.93)) years versus 45.65 (SD=12.40) years) at the end of the study period. Age at MS onset tended to be higher in cancer patients, although this trend was not statistically significant. Six cases of haematological malignancies (16.22%) and thirty solid organ neoplasms were observed (83.78%), with no organ or system-specific tendency.

In multivariate analysis, therapeutic strategies with immunosuppressants seemed to enhance malignancy risk (OR: 4.88, CI95%: 2.27 – 10.48, $p<0.001$). Analysis of disease modifying

treatment did not reveal any statistical association.

Comparing with data from National Cancer Registry, cancer incidence appears to be lower in MS patients, although without statistical significance.

Conclusion: This work adds further evidence on the reported lower frequency of malignancies among MS patients. Cancerogenesis promotion by immunosuppression was not unexpected and should always be taken into consideration when delineating a therapeutic plan.

C041. Efficacy of Cladribine Tablets 3.5 mg/kg in High Disease Activity (HDA) Patient Subgroups with Relapsing Multiple Sclerosis (RMS): CLARITY Study

Gavin Giovannoni¹, Kottil Rammohan², Stuart Cook³, Giancarlo Comi⁴, Peter Rieckmann⁵, Per Soelberg-Sorensen⁶, Patrick Vermersch⁷, Fernando Dangond⁸, Christine Hicking⁹

1-Queen Mary University of London, Blizard Institute, Barts and The London School of Medicine and Dentistry, London, UK; 2-University of Miami School of Medicine, Department of Neurology, MS Research Center, Miami, USA; 3-Rutgers, The State University of New Jersey, New Jersey Medical School, Newark, NJ, USA; 4-Department of Neurology and Institute of Experimental Neurology, Università Vita-Salute San Raffaele, Ospedale San Raffaele, Milan, Italy; 5-Neurologische Klinik, Akademisches Krankenhaus Sozialstiftung Bamberg, Germany; 6-Danish MS Center, Department of Neurology, Copenhagen University Hospital, Copenhagen, Denmark; 7-Université de Lille, CHU Lille, LIRIC-INSERM U995, FHU Imminent, Lille, France; 8-EMD Serono, Inc., Billerica, MA, USA; 9-Merck KGaA, Darmstadt, Germany Naomi.killen@springer.com

Introduction: In CLARITY, treatment with cladribine tablets (CT) vs placebo showed strong efficacy in a large cohort of patients with RMS over 2 years. Patients with HDA are at higher risk of relapses and disability progression; post hoc analysis of CLARITY may provide insights into the efficacy of CT in those patients.

Objective: To compare the effects of CT 3.5 mg/kg (CT3.5) vs placebo in subgroups of CLARITY patients selected using two HDA definitions.

Methodology: CLARITY patients randomised to CT3.5 (N=433) or placebo (N=437) were retrospectively analysed using two different HDA definitions based on relapse history, prior treatment, and MRI characteristics. Patients were categorised according to whether they had experienced a high relapse activity ([HRA] ≥2 relapses in the previous year) regardless of prior treatment, or a HRA plus treatment nonresponse ([HRA+TNR] ≥2 relapses in the previous year, or ≥1 relapse in previous year while on DMD therapy and ≥1 T1 Gd+ or ≥9 T2 lesions).

Results: In the overall CLARITY population, CT3.5 reduced the risk of 6-month confirmed EDSS progression by 47% (HR=0.53,95%CI:0.36;0.79) vs placebo. A larger risk reduction for CT3.5 vs placebo of 82% was seen (HR=0.18 each,95%CI:0.08;0.44 and 0.07;0.43) in the HRA subgroup (p=0.0036 nominal significance vs non-HRA) and the HRA+TNR subgroup (p=0.0037 nominal significance vs non-HRA+TNR), indicating greater responsiveness to CT3.5 in patients identified by these criteria. Similar patterns were observed for time to 3-month EDSS progression. ARR was lower with CT3.5 than placebo in the overall population (RR=0.42,95%CI:0.33;0.52), and even lower with HRA (RR=0.32,95%CI:0.22;0.47) and HRA+TNR (RR=0.33;95%CI:0.23;0.48), each p<0.0001 vs placebo). Strong treatment effects on radiological markers were observed in each HDA subgroup.

Conclusion: Patients identified by HDA criteria in the CLARITY study showed clinical and MRI responses to CT3.5 that were generally better than, or at least comparable with, the outcomes seen in the overall CLARITY population.

Acknowledgements: This study was funded by Merck KGaA, Darmstadt, Germany. Medical writing assistance was provided by inScience Communications, Springer Healthcare, Chester, UK, and was funded by Merck KGaA, Darmstadt, Germany.

Disclosures: GG has received speaker honoraria and consulting fees from Abbvie, Atara Bio, Almirall, Bayer Schering Pharma, Biogen Idec FivePrime, GlaxoSmithKline, GW Pharma, Merck Pfizer Inc, Protein Discovery Laboratories, Teva Pharmaceutical Industries Ltd, Sanofi-Genzyme, UCB, Vertex Pharmaceuticals, Ironwood, and Novartis; and has received research support unrelated to this study from Biogen Idec, Merck, Novartis, and Ironwood.

KR has received honoraria for lectures and steering committee meetings from EMD Serono, Biogen Idec, Sanofi-Aventis, Genzyme, Novartis, Teva Neurosciences, Acorda and Roche/Genentech.

SC has received honoraria for lectures/consultations from Merck, Bayer HealthCare, Sanofi-Aventis, Neurology Reviews, Biogen Idec, Teva Pharmaceuticals, and Actinobac Biomed Inc.; has served on advisory boards for Bayer HealthCare, Merck, Actinobac Biomed, Teva Pharmaceuticals, and Biogen Idec; and received grant support from Bayer HealthCare.

GC has received consulting fees from Novartis, Teva Pharmaceutical Industries Ltd., Sanofi-Aventis, Merck, Receptos, Biogen Idec, Genentech-Roche, and Bayer Schering; lecture fees from Novartis, Teva Pharmaceutical Ind. Ltd., Sanofi-Aventis, Merck, Biogen Dompè, Bayer Schering, and Serono Symposia International Foundation; and trial grant support from Novartis, Teva Pharmaceutical Ind. Ltd., Sanofi-Aventis, Receptos, Biogen Idec, Genentech-Roche, Merck, Biogen Dompè, and Bayer Schering.

PR has received honoraria for lectures/steering committee meetings from Merck, Biogen Idec, Bayer Schering Pharma, Boehringer-Ingelheim, Sanofi-Aventis, Genzyme, Novartis, Teva Pharmaceutical Industries, and Serono Symposia International Foundation.

PS-S has served on advisory boards for Biogen, Merck, Novartis, Teva, MedDay Pharmaceuticals, and GSK; on steering committees or independent data monitoring boards in trials sponsored by Merck, Teva, GSK, and Novartis; has received speaker honoraria from Biogen Idec, Merck, Teva, Sanofi-Aventis, Genzyme, and Novartis. His department has received research support from Biogen, Merck, Teva, Novartis, Roche, and Genzyme.

PV has received honoraria or consulting fees from Biogen, Sanofi-Genzyme, Bayer, Novartis, Merck, GSK, Roche and Almirall; and research support from Biogen, Sanofi-Genzyme, Bayer, and Merck.

FD is an employee of EMD Serono, Inc., a business of Merck KGaA, Darmstadt, Germany

CH is an employee of Merck KGaA, Darmstadt, Germany.

C042. Durable efficacy of cladribine tablets in patients with multiple sclerosis: relapse rates and relapse-free patients in the CLARITY/CLARITY Extension studies

Gavin Giovannoni¹, Giancarlo Comi², Stuart Cook³, Kottil Rammohan⁴, Peter Rieckmann⁵, Per Soelberg-Sorensen⁶, Patrick Vermersch⁷, Christine Hicking⁸, Abidemi Adeniji⁹, Fernando Dangond⁹

1-Queen Mary University of London, Blizard Institute, Barts and The London School of Medicine and Dentistry, London, UK; 2-Department of Neurology and Institute of Experimental Neurology, Università Vita-Salute San Raffaele, Ospedale San Raffaele, Milan, Italy; 3-Rutgers, The State University of New Jersey, New Jersey Medical School, Newark, USA; 4-University of Miami School of Medicine, Department of Neurology, MS Research Center, Miami, USA; 5-Neurologische Klinik, Akademisches Krankenhaus Sozialstiftung Bamberg, Bamberg, Germany; 6-Danish MS Center, Department of Neurology, Copenhagen University Hospital, Copenhagen, Denmark; 7-Univ. Lille, CHU de Lille, LIRIC - INSERM U995, Lille, France; 8-Merck KGaA, Darmstadt, Germany; 9-EMD Serono, Inc., Billerica, MA, USA Naomi.killen@springer.com

Introduction: In CLARITY, giving cladribine tablets (CT)

annually for 2 years, significantly reduced relapse rates and slowed disability progression vs. placebo (PBO).

Objective: To assess the efficacy of 2-year's additional treatment with cladribine tablets (CT) or placebo (PBO) in patients with relapsing multiple sclerosis (RMS) in an extension (EXT) to the CLARITY study.

Methodology: In CLARITY EXT, patients who had received PBO in CLARITY were assigned to CT 3.5mg/kg body weight; those who received CT (3.5 or 5.25mg/kg) in CLARITY were re-randomised (2:1) to CT 3.5mg/kg or PBO. Annualised relapse rates (ARR) and proportions of patients qualifying relapse free were compared at different times (i.e. CLARITY vs CLARITY EXT) within the same treatment groups: patients treated with CT 3.5mg/kg in CLARITY and PBO in CLARITY EXT (n=98); CT 3.5mg/kg in CLARITY and CT 3.5mg/kg in CLARITY EXT (n=186); CT 5.25mg/kg in CLARITY and CT 3.5mg/kg in CLARITY EXT (n=186); PBO in CLARITY and CT 3.5mg/kg in CLARITY EXT (n=244).

Results: No significant differences in ARR were seen for CLARITY vs CLARITY EXT except in patients who received PBO in CLARITY and CT 3.5mg/kg in CLARITY EXT (0.26 vs 0.10, $p < 0.0001$). During CLARITY EXT, >70% of patients in each group qualified relapse free; the only significant difference between CLARITY and CLARITY EXT was seen in patients treated with PBO in CLARITY and CT 3.5mg/kg in CLARITY EXT (58.0% vs 79.6%, $p < 0.0001$).

Conclusion: Comparing CLARITY with CLARITY EXT demonstrates that CT produced durable clinical benefits: patients who received CT in CLARITY and PBO in CLARITY EXT maintained low relapse rates throughout. Patients who received CT in CLARITY and CT in CLARITY EXT showed no additional benefit vs CT treatment in CLARITY only. For patients who received PBO in CLARITY, switching to CT in CLARITY EXT significantly reduced ARR and increased the proportion of relapse-free patients.

Acknowledgements: This study was funded by Merck KGaA, Darmstadt, Germany. Medical writing assistance was provided by inScience Communications, Springer Healthcare, Chester, UK, and was funded by Merck KGaA, Darmstadt, Germany.

Disclosures: GG has received speaker honoraria and consulting fees from Abbvie, Atara Bio, Ammirall, Bayer Schering Pharma, Biogen Idec FivePrime, GlaxoSmithKline, GW Pharma, Merck Pfizer Inc, Protein Discovery Laboratories, Teva Pharmaceutical Industries Ltd, Sanofi-Genzyme, UCB, Vertex Pharmaceuticals, Ironwood, and Novartis; and has received research support unrelated to this study from Biogen Idec, Merck, Novartis, and Ironwood.

GC has received consulting fees from Novartis, Teva Pharmaceutical Industries Ltd., Sanofi-Aventis, Merck, Receptos, Biogen Idec, Genentech-Roche, and Bayer Schering; lecture fees from Novartis, Teva Pharmaceutical Ind. Ltd., Sanofi-Aventis, Merck, Biogen Dompè, Bayer Schering, and Serono Symposia International Foundation; and trial grant support from Novartis, Teva Pharmaceutical Ind. Ltd., Sanofi-Aventis, Receptos, Biogen Idec, Genentech-Roche, Merck, Biogen Dompè, and Bayer Schering.

SC has received honoraria for lectures/consultations from Merck, Bayer HealthCare, Sanofi-Aventis, Neurology Reviews, Biogen Idec, Teva Pharmaceuticals, and Actinobac Biomed Inc.; has served on advisory boards for Bayer HealthCare, Merck, Actinobac Biomed, Teva Pharmaceuticals, and Biogen Idec; and received grant support from Bayer HealthCare.

KR has received honoraria for lectures and steering committee meetings from EMD Serono, Biogen Idec, Sanofi-Aventis, Genzyme, Novartis, Teva Neurosciences, Acorda and Roche/Genentech.

PR has received honoraria for lectures/steering committee meetings from Merck, Biogen Idec, Bayer Schering Pharma, Boehringer-Ingelheim, Sanofi-Aventis, Genzyme, Novartis, Teva Pharmaceutical Industries, and Serono Symposia International Foundation.

PS-S has served on advisory boards for Biogen, Merck, Novartis, Teva, MedDay Pharmaceuticals, and GSK; on steering committees or independent data monitoring boards in trials sponsored by Merck,

Teva, GSK, and Novartis; has received speaker honoraria from Biogen Idec, Merck, Teva, Sanofi-Aventis, Genzyme, and Novartis. His department has received research support from Biogen, Merck, Teva, Novartis, Roche, and Genzyme.

PV has received honoraria or consulting fees from Biogen, Sanofi-Genzyme, Bayer, Novartis, Merck, GSK, Roche and Ammirall; and research support from Biogen, Sanofi-Genzyme, Bayer, and Merck.

CH is an employee of Merck KGaA, Darmstadt, Germany.

AA is an employee of EMD Serono, Inc., a business of Merck KGaA, Darmstadt, Germany.

FD is an employee of EMD Serono, Inc., a business of Merck KGaA, Darmstadt, Germany.

CO43. The neural basis of fatigue in Multiple Sclerosis: a multimodal MRI approach

Ana Margarida Novo¹, Sónia Batista^{1,2}, Carolina Alves^{3,4,5}, Otilia C. d'Almeida^{3,4,5}, Inês Brás Marques⁶, Carmo Macário¹, Lúvia Sousa^{1,2}, Miguel Castelo-Branco^{3,4,5}, Isabel Santana^{1,2,4}, Luís Cunha^{1,2}

1-Department of Neurology, Centro Hospitalar e Universitário de Coimbra, Coimbra, Portugal; 2-Faculty of Medicine, University of Coimbra, Coimbra, Portugal; 3-Visual Neuroscience Laboratory, Institute for Biomedical Imaging and Life Sciences (IBILI), Faculty of Medicine, University of Coimbra, Coimbra, Portugal; 4-Centre for Neuroscience and Cell Biology (CNC).IBILI, University of Coimbra, Coimbra, Portugal; 5-Institute for Nuclear Sciences Applied to Health (ICNAS), University of Coimbra, Coimbra, Portugal; 6-Department of Neurology, Hospital da Luz, Lisbon, Portugal
amfloresnovo@gmail.com

Introduction: Fatigue affects between 50% and 80% of patients with multiple sclerosis (MS). Despite its clinical significance, the pathophysiology of fatigue is still not completely understood.

Objectives: To explore the underlying neural basis of fatigue in MS patients.

Methods: We enrolled 60 consecutive MS patients and 60 healthy controls (HC) matched on age, gender, and education. Fatigue was assessed using the Portuguese version of Modified Fatigue Impact Scale (MFIS). All participants underwent 3Tesla brain MRI including conventional and diffusion tensor imaging (DTI) sequences. White matter (WM) focal lesions were identified and T1/T2 lesion volumes were computed. Tract-based spatial statistics (TBSS) were applied for voxel-wise analysis of DTI metrics fractional anisotropy (FA) and mean diffusivity (MD) on normal-appearing WM (NAWM). Using Freesurfer software, total and regional volumes of cortical and subcortical gray matter (GM) were calculated.

Results: Compared to HC, MS patients scored significantly higher on MFIS (33.8±19.7 vs. 16.5±15.1, $p < 0.001$). MS patients presented a multifocal pattern of GM atrophy and an extensive NAWM damage. The total T1 and T2 lesion volumes were 12.9±5.3ml and 16.8±15.8ml, respectively. MFIS scores were not significantly correlated with T1/T2 lesion volumes, total GM volume, or with any regional volume of cortical and subcortical GM. Regarding TBSS analysis, significant correlations ($p < 0.05$ corrected for multiple testing by family-wise error rates) were found between global scores of MFIS and DTI-derived measures (FA decrease and/or MD increase) of the NAWM skeleton, including: corona radiata, internal capsule, external capsule, corticospinal tract, cingulum, corpus callosum, fornix, superior longitudinal fasciculus, superior fronto-occipital fasciculus, sagittal stratum, posterior thalamic radiation, cerebral peduncle, uncinate fasciculus.

Conclusions: Fatigue was associated with a widespread NAWM damage but not with lesion load or GM atrophy. This finding supports the theory that functional disconnection, caused by diffuse microstructural WM damage, might be the main neural basis of fatigue in MS.

C044. Fatores de risco ambientais modificáveis na Esclerose Múltipla: níveis séricos de 25-hidroxivitamina D e tabagismo em doentes Portugueses

Andreia Bettencourt^{1,2}, Raquel Samões³, Inês Moreira⁴, Dina Lopes^{2,3}, Daniela Boleixa², Ana Paula Sousa³, Ernestina Santos^{1,3}, José Carlos Oliveira^{1,4}, Berta Silva^{1,2}, Paulo P Costa^{1,5}, Ana Martins Silva^{1,3}

1-Unidade Multidisciplinar de Investigação Biomédica (UMIB), 2-Laboratório de Imunogenética, Instituto Ciências Biomédicas Abel Salazar-Universidade do Porto (ICBAS-UP), Porto; 3-Departamento de Neurologia, 4-Serviço de Química Clínica, Centro Hospitalar do Porto - Hospital Santo António (CHP-HSA), Porto; 5-Departamento de Genética Humana, Instituto Nacional de Saúde Dr. Ricardo Jorge, Porto
ambettencourt@icbas.up.pt

Introdução: A Esclerose Múltipla (EM) é uma doença em que assumem papel relevante fatores genéticos e ambientais. Existem cada vez mais estudos que evidenciam o papel protetor da Vitamina D no desenvolvimento e progressão da doença. O tabaco também tem sido apontado como um importante fator ambiental de suscetibilidade.

Objectivos: Avaliar os níveis de 25-hidroxivitamina D [25(OH)D] e os hábitos tabágicos como fatores de risco e prognóstico na EM.

Metodologia: Os níveis 25(OH)D e os hábitos tabágicos de 182 doentes com EM (112 mulheres, 151 com surto-remissão e 31 com EM progressiva) seguidos na Consulta de Neuroimunologia do CHP-HSA e de 198 indivíduos saudáveis, da mesma região geográfica, foram investigados. Os dados clínicos foram recolhidos dos processos retrospectivamente.

Resultados: OS doentes com EM apresentavam níveis de 25(OH)D significativamente mais baixos que a população controlo (40,6 nmol/L vs. 55,4 nmol/L, $p < 0,001$). Os níveis de 25(OH)D estavam inversamente correlacionados com o EDSS ($r = -0,301$, $p < 0,001$) e eram significativamente ($p < 0,001$) mais baixos em doentes com forma progressiva (26,9 nmol/L) comparativamente a doentes com forma surto-remissão (43,4 nmol/L).

No início da doença, a frequência de indivíduos fumadores era maior no grupo de doentes do que no grupo de controlos (44,9% vs. 18,3%, $p < 0,001$). Não foram observadas associações com o EDSS e com o curso da doença.

O desenvolvimento de EM é mais provável em indivíduos do sexo feminino (OR=2,296), em indivíduos com baixos níveis de 25(OH)D (OR=0,974) e em indivíduos fumadores (OR=4,131).

Conclusões: O sexo feminino, baixos níveis de 25(OH)D e tabagismo contribuem para o desenvolvimento de EM nesta população, como já foi descrito por outros grupos. A correção da deficiência de vitamina D e a cessação tabágica poderão reduzir a incidência de EM no futuro, particularmente em indivíduos com história familiar de EM, assim como melhorar o prognóstico da doença.

C045. Impacto do hábito tabágico em doentes com esclerose múltipla tratados com fármacos modificadores da doença

João Sequeira¹, Jordi Río², Susana Otero-Romero^{2,3}, Mar Tintoré², Jaume Sastre-Garriga², Ingrid Galán², Manuel Comabella², Carlos Nos², Joaquín Castilló², Angela Vidal-Jordana², Georgina Arrambide², Patricia Mulero², Luciana Midaglia², Breogán Rodríguez², Xavier Montalban²

1-Serviço de Neurologia, Centro Hospitalar de Lisboa Central, Lisboa; 2-Centre d'Esclerose Múltipla de Catalunya (Cemcat), Servei de Neurologia-Neuroimmunologia, Hospital Universitari Vall d'Hebron, Barcelona; 3-Servei de Medicina Preventiva i Epidemiologia, Hospital Universitari Vall d'Hebron, Barcelona
joaopsequeira@gmail.com

Introdução: O tabagismo é um factor de risco ambiental estabelecido no desenvolvimento da esclerose múltipla (EM) e encontra-se associado a formas mais agressivas de doença. Contudo, o seu impacto na resposta terapêutica aos fármacos modificadores da doença (FMD) actualmente utilizados permanece indefinido.

Objectivos: Investigar o efeito do tabagismo na resposta terapêutica a FMD numa coorte de doentes com EM.

Metodologia: Doentes consecutivos observados entre Abril e Maio de 2017 foram estratificados segundo a sua história (fumadores/ex-fumadores, não fumadores) e carga tabágica (0, 1-10, 11-20, >20) no momento do início do seu primeiro FMD. Os dados clínicos e radiológicos foram obtidos através de um registo longitudinal de doentes que iniciam FMD no Centro de EM da Catalunha. A resposta terapêutica foi verificada um ano após o início do tratamento utilizando o Rio score (RS) e "No Evidence of Disease Activity" (NEDA). Uma resposta terapêutica inferior foi considerada se RS 2-3 ou na ausência de NEDA.

Resultados: Incluídos 145 doentes, 102 (70.3%) do sexo feminino, com idade média de 36.0 anos e mediana de EDSS de 1,5 à data do início do tratamento. Verificou-se uma associação entre doentes fumadores/ex-fumadores e valores RS 2-3 (χ^2 4.1, $p=0.042$), mas não para ausência de NEDA (χ^2 0.1, $p=0.736$). O tabagismo foi considerado um factor preditivo de resposta terapêutica inferior (OR 2.8, 95% CI 1.0-8.1, $p=0.049$). O risco de resposta inferior aumentou com o aumento da carga tabágica, definida em unidades maço/ano (UMA), sendo OR 2.8 (95% CI 0.9-8.6) para 1-10 UMA; OR 3.0 (95% CI 0.7-12.7) para 11-20 UMA e OR 3.5 (95% CI 0.7-17.4) para >20 UMA; comparativamente a não fumadores.

Conclusões: Os nossos resultados sugerem que o tabagismo se associa a uma resposta terapêutica inferior e suportam o desenvolvimento e implementação de estratégias de cessação tabágica em doentes com EM tratados com FMD.

C046. O papel do cerebelo no défice cognitivo em doentes com esclerose múltipla

Ana Brás¹, Sónia Batista^{1,2}, Otília C. d'Almeida^{3,4,5}, Carmo Macário¹, Lívia Sousa^{1,2}, Miguel Castelo-Branco^{3,4,5}, Isabel Santana^{1,2,4}, Luís Cunha^{1,2}

1-Departamento de Neurologia, Centro Hospitalar e Universitário de Coimbra, Coimbra, Portugal; 2-Faculdade de Medicina, 3-Laboratório de Neurociências Visuais, Instituto Biomédico de Investigação da Luz e da Imagem (IBILI), Faculdade de Medicina, 4-Centro de Neurociências e Biologia Molecular (CNC).IBILI, 5-Instituto de Ciências Nucleares Aplicadas à Saúde (ICNAS), Universidade de Coimbra, Coimbra, Portugal
acatbras4@hotmail.com

Introdução: O défice cognitivo ocorre em 65% dos doentes com esclerose múltipla (EM). O cerebelo é uma estrutura com potencial interesse de investigação no desempenho cognitivo dadas as suas múltiplas conexões anatómicas com regiões cerebrais corticais/subcorticais.

Objetivo: Investigar a contribuição do cerebelo para o défice cognitivo nos doentes com EM.

Metodologia: Incluídos 60 doentes com EM e 60 controlos saudáveis (CS) de forma consecutiva. Foram recolhidos dados clínico-demográficos e efectuada avaliação cognitiva usando a bateria neuropsicológica MACFIMS. Todos os participantes efetuaram RMN-CE 3T, e os dados de volumetria de substância branca (SB) e córtex (CX) do cerebelo foram obtidos através do software FreeSurfer.

Resultados: Comparativamente ao grupo CS, os doentes apresentaram resultados inferiores em todos os domínios cognitivos e volumes inferiores de SB e de CX cerebeloso ($p < 0.05$). Os doentes com défice cognitivo apresentaram volumes inferiores de SB e CX cerebeloso comparativamente aos doentes

com desempenho cognitivo normal ($p < 0.05$).

No grupo EM, o volume de SB e CX cerebeloso correlacionou-se positivamente com o desempenho nos testes de aprendizagem episódica verbal, visuo-espacial e velocidade de processamento visual. O volume de SB cerebelosa correlacionou-se ainda com velocidade de processamento auditiva. Na análise por regressão linear, o domínio cognitivo que se associou ao volume da SB cerebelosa foi a velocidade de processamento visual ($r^2 = 0.271, p < 0.001$) enquanto que ao CX cerebeloso foi a aprendizagem visuo-espacial ($r^2 = 0.272, p = 0.031$). Na análise por mediação, a diferença volumétrica destas estruturas, tendo como co-variável a idade, contribuiu significativamente para a diferença no desempenho cognitivo observada entre o grupo de EM e CS.

Conclusões: A atrofia cortical cerebelosa em doentes com EM parece condicionar a aprendizagem visuo-espacial enquanto que a diminuição do volume de SB cerebelosa se associa a uma diminuição da velocidade de processamento visual. O estudo demonstra o impacto da atrofia cerebelosa no desempenho cognitivo em doentes com EM traduzindo indiretamente uma provável disrupção funcional das vias cortico-cerebelosas.

C047. Seleção do tratamento modificador de doença em doentes com diagnóstico de novo de Esclerose múltipla: prática e preferências

Margarida Calejo¹, Juliana Castelo², Raquel Samões¹, Ana Paula Sousa¹, Sónia Figueiroa³, Ernestina Santos^{1,4}, Ana Martins Silva^{1,4}

1-Serviço de Neurologia, Hospital de Santo António, Centro Hospitalar do Porto; 2-Serviço de Neurologia, Centro Hospitalar de Entre Douro e Vouga; 3-Serviço de Neuropediatria, Centro Materno-Infantil do Norte; 4-Unidade Multidisciplinar de Investigação Biomédica (UMIB), Instituto Ciências Biomédicas Abel Salazar-Universidade do Porto (ICBAS-UP) mgcalejo@gmail.com

Introdução: Os fármacos orais (FO) de primeira linha (1L) para a esclerose múltipla surto-remissão (EMRR), os conceitos de NEDA e time is brain têm modificado práticas de prescrição de fármacos modificadores da doença (FMD). Estudos mostram que clínicos e doentes valorizam diferentes características nos fármacos.

Objetivos: Descrever as opções terapêuticas em doentes diagnosticados de novo com EMRR, após introdução dos FO de 1L na prática clínica e motivos de escolha para cada fármaco.

Metodologia: Dos 573 doentes seguidos na consulta de Neuroimunologia do Centro Hospitalar do Porto, foram selecionados doentes diagnosticados de novo com EM entre Agosto/2015 (introdução FO de 1L)-Julho/2017. Identificaram-se 61 doentes. Foram revistos dados clínico-demográficos. Os motivos da escolha de terapêutica foram confirmados pelos neurologistas assistentes. Os doentes diagnosticados de novo entre 2013-2015 foram usados para comparação ($n = 53$).

Resultados: A idade média dos doentes foi 34,7 anos (DP:10,4) e 35 (59%) eram mulheres. 51 (83,6%) apresentaram forma surto-remissão, 4 síndrome clínico isolado (CIS), 2 forma secundariamente progressiva e 4 primariamente progressivas. Iniciaram terapêutica de 1L 46 doentes: 29(63,0%) injetáveis (14-interferão,15-acetato de glatirâmero) e 17 (37%) FO (10-dimetilfumarato,7-teriflunomida). Os doentes selecionados para orais eram tendencialmente mais velhos (38,6 vs 33,1anos, $p = 0,088$) e com mais surtos prévios (1,77 vs 1,28, $p = 0,071$), embora sem significância estatística. Nas 1Ls, os principais motivos para escolha de injetáveis foram segurança (18) e menor número de tomas (9). Quanto aos orais, fobia a injetáveis (13) foi o motivo mais frequente. Oito doentes (14,8%) iniciaram terapêutica de segunda linha (2L; 5-fingolimod, 3-natalizumab) comparando com 3 (7,7%) dos doentes novos entre 2013-2015. Estes últimos apresentavam

maior EDSS inicial (4,17 vs 2,13; $p = 0,085$). Um doente iniciou rituximab (off-label). Entre 2015-2017, apenas 2 doentes com EMRR não iniciaram FMD, comparando com 7 doentes (4-EMRR; 3-CIS) entre 2013-2015.

Discussão: Apesar da disponibilidade de FO, a maior parte dos doentes continuou a escolher injetáveis, traduzindo o favorecimento do perfil de segurança dos fármacos. Verificou-se aumento da introdução de fármacos de 2L, comparativamente aos anos anteriores.

C048. Rituximab na Esclerose Múltipla: a importância do regime terapêutico

João Durães¹, Miguel Tábuas-Pereira¹, Ana Margarida Novo¹, Inês Correia¹, Isabel Campelo², Isabel Silva³, Sandra Silva³, Artur Paiva³, Sónia Batista¹, Carla Nunes¹, Lúvia Sousa¹, Maria Carmo Macário¹

1-Serviço de Neurologia, 2-Serviço de Farmácia Hospitalar, 3-UGOC, Serviço de Patologia Clínica, Centro Hospitalar e Universitário de Coimbra duraes.jlo@gmail.com

Introdução: O Rituximab (anticorpo monoclonal anti-CD20) possui evidência de eficácia na Esclerose Múltipla (EM), sendo usado como terapêutica off-label. O regime terapêutico recomendado e o papel do estudo de populações linfocitárias na sua monitorização ainda não são consensuais.

Objetivos: Avaliar a efetividade e segurança do Rituximab numa população com EM e a sua relação com o regime terapêutico utilizado e o estudo da população de linfócitos B.

Métodos: Estudo retrospectivo incluindo doentes com EM tratados com Rituximab durante ≥ 6 meses. Analisaram-se características demográficas, dose/frequência de administração, efeitos adversos e estudo da população de linfócitos B em sangue periférico 6 e 12 meses após início da terapêutica. Considerou-se resposta a ausência de atividade inflamatória (clínica e imagiológica) e de progressão da doença (avaliada pela Expanded Disability Score Scale).

Resultados: Foram incluídos 64 doentes com forma surto-remissão (42,2%), secundária progressiva com (25%) e sem (15,6%) atividade, e primária progressiva com (6,3%) e sem (10,9%) atividade. O Rituximab foi utilizado principalmente por falência das terapêuticas modificadoras de doença, nomeadamente Natalizumab/Fingolimod (70,3%). A duração média de tratamento foi 20.16 ± 7.60 meses. A dose anual média foi 1305.47 ± 447.67 mg (variação 400-3000mg) com intervalos de administração variando de 2-2 a 6-6 meses. Consideraram-se respondedores 65,4%, sem diferenças entre formas de doença. Este grupo apresentou menor dose anual média (1219.05mg vs. 1470.45mg, $p = 0.032$), sem nenhuma associação significativa com os parâmetros de estudo dos linfócitos B. Ocorreram efeitos adversos ligeiros/moderados em 17 e infecciosos graves em 3 doentes. A terapêutica foi suspensa por efeitos adversos em 5 e ausência de resposta em 7 doentes.

Conclusões: Nesta população, o Rituximab demonstrou eficácia na estabilização da doença. A menor dose anual média nos respondedores parece apoiar a necessidade do ajuste terapêutico personalizado. O estudo de linfócitos B poderá ter maior importância na relação com a atividade inflamatória.

C049. Utilização de tratamento de indução com natalizumab em EMSR - a experiência do CHUC

Joana Afonso Ribeiro, Inês Correia, Ricardo Varela, Sónia Batista, Carla Nunes, Maria Carmo Macário, Lúvia Sousa
Serviço de Neurologia, Centro Hospitalar e Universitário de Coimbra joanaaribeiro87@gmail.com

Introdução: A terapêutica de indução na Esclerose Múltipla Forma Surto Remissão (EMSR), incluindo o natalizumab, tem sido

proposta em doentes com formas muito agressivas de doença, de modo a debelar de forma mais eficaz o insulto inflamatório inicial.

Objectivos: Analisar a eficácia do natalizumab como terapêutica de indução.

Metodologia: Estudo retrospectivo de doentes com EMRS da Consulta de Doenças Desmielinizantes do CHUC, cujo primeiro tratamento foi natalizumab, e com follow-up mínimo de 24 meses. Foram recolhidos dados demográficos e clínicos para caracterização da amostra.

Resultados: Foram incluídos 13 doentes, 76,9% (n=10) do sexo feminino, com média de idade ao diagnóstico de 35,5 anos e tempo médio até ao tratamento de 1,54 meses. Antes do tratamento, a taxa anualizada de surtos (TAS) média era de 1,69 (SD 0,75) e o EDSS médio de 3,29 (SD 1,45). Imagiologicamente, todos os doentes apresentavam elevada carga lesional, dos quais dois apresentavam formas tumefactivas, e sete doentes com lesões ativas. Após o início do natalizumab, a TAS diminuiu para 0,56 (SD 1,33) no primeiro ano e 0,11 (SD 0,22) no segundo. Na avaliação EDSS verificou-se redução no primeiro ano (média 2,45, SD 1,50), mantida ao segundo ano (média 2,5, SD 1,54). Verificou-se diminuição da carga lesional em 23,1% (n=3) e estabilização em 61,5% (n=8). Por questões de segurança, 4 doentes alteraram terapêutica (3 para fingolimod, 1 para rituximab), com tempo médio de washout de 2,75 meses e sem rebound de atividade de doença.

Conclusão: Na nossa população o natalizumab foi escolhido como primeiro tratamento em formas muito ativas e incapacitantes de doença, tendo-se verificado franca diminuição da TAS, melhoria e/ou estabilização do EDSS e da carga lesional na RMce, pelo que foi um primeiro tratamento eficaz. Relacionamos a ausência de rebound da actividade da doença ao reduzido período de washout.

C050. Descriptive analysis of a population with chronic migraine in a tertiary Headache Center

Joana Ramos Lopes, Ana Inês Martins, Sónia Batista, Isabel Luzeiro, Lúvia Sousa, Luís Cunha

Serviço de Neurologia, Centro Hospitalar e Universitário de Coimbra joanaflopes6@gmail.com

Introduction: Chronic migraine (CM) is defined as more than 15 headache days per month over a 3-month period, at least 8 of which are migraine, associated with more severe symptoms than episodic migraine. Although there are several international studies about this topic, in a Portuguese population that analysis is scarce. We aim to describe a population of chronic migraine patients followed in a tertiary Headache Center.

Methods: Patients diagnosed with CM and followed in our tertiary hospital center were selected and posteriorly interviewed.

Results: A total of 102 patients were enrolled, mean age 44.98 (±13.20) years, 95 females (93.1%), mean BMI 24.79 (±3.43). Of those, 53.9% (N=55) lived in a rural area and 86 patients were professionally active. Additionally, 28.4% (N=29) had a Bachelor's degree. The mean age of symptoms onset was 22.94 (±10.85) years and the diagnosis of CM was made on average at 32.46 (±12.45) years, which was mainly established by a Neurologist (72.5%). Mean days of headache per month in the previous year was 9.35 (±5.37) and there were 25 patients (25.5%) reporting headache on 15 or more days per month. Phonophobia was the most common symptom accompanying migraine (93.1%). Totally, 30 patients (45.1%) of migraine sufferers experienced at least one episode of aura. Moreover, in our sample there was a loss of 16 days from paid work in the preceding 3 months, a mean of 0.36 per person. Regarding prophylactic therapeutic strategies, the majority of patients are under two or more different pharmacological classes (66.6%), with anti-epileptics being the class more used (52.9%).

Conclusion: Our work adds further evidence of epidemiological and clinical data about CM in Portugal. Prevention of migraine chronification is essential and requires adequate treatment of individual migraine attacks, early initiation of preventive medication and avoiding analgesic overuse.

C051. Cefaleias em idade pré-escolar num centro de referência de Neuropediatria

Marta Lopes¹, Raquel Alves², Inês Carrilho³

1-Serviço de Neurologia, Centro Hospitalar de Entre o Douro e Vouga, S.M.Feira; 2-Serviço de Pediatria, Unidade Local de Saúde de Matosinhos, Matosinhos; 3-Serviço de Neurologia Pediátrica, Centro Materno-Infantil do Norte, Centro Hospitalar do Porto, Porto marta.fmup@gmail.com

Introdução: As cefaleias são uma queixa comum na idade pediátrica. A sua prevalência aumenta com a idade e as suas características frequentemente mudam ao longo da vida. Na idade pré-escolar representam um desafio particular, pelas dificuldades de expressão das crianças e desconhecimento dos pais e profissionais de saúde.

Metodologia: Pesquisamos, retrospectivamente, primeiras consultas realizadas numa consulta de cefaleias num centro de neuropediatria, de Janeiro/2012 a Dezembro/2015, e seleccionamos os doentes cuja cefaleia teve início na idade pré-escolar (2-5 anos). As cefaleias foram classificadas pela ICHD-3 beta e tendo em conta as notas/comentários sobre enxaqueca na idade pediátrica. Quando as cefaleias não cumpriram critérios para serem classificadas, foram denominadas de "inespecíficas". Analisamos e comparamos os grupos de cefaleia inespecífica e enxaqueca.

Resultados: No período estudado realizaram-se 409 consultas, das quais 99 com início da cefaleia na idade pré-escolar. A maior parte dos doentes apresentaram cefaleias inespecíficas (44,4%), seguindo-se enxaquecas (37,4%). Quatro doentes apresentaram cefaleias secundárias. A idade média de início foi quatro anos e o ratio feminino:masculino 1,4:1. As patologias associadas mais frequentes foram alterações do aparelho respiratório superior (18,2%). Cinco doentes apresentaram alterações no exame neurológico. Exames complementares foram realizados em 58 doentes, 20 dos quais com alterações. Tratamento agudo foi realizado em 58,1% e profilático em 37,6% dos doentes. O grupo da cefaleia inespecífica diferiu do da enxaqueca nos antecedentes familiares de cefaleias, carácter, sintomas acompanhantes, fatores de alívio e tratamentos. O tempo médio de seguimento na consulta foi de nove meses e 78,1% dos doentes apresentaram melhoria das queixas.

Conclusões: Quase metade dos doentes apresentaram cefaleia inespecífica. Os grupos de cefaleia inespecífica e enxaqueca diferiram em algumas características. Na nossa série, e de acordo com a literatura, as cefaleias nesta faixa etária apresentaram bom prognóstico, com melhoria espontânea ou associada a fármacos na grande maioria dos doentes.

C052. Caracterização de uma população com enxaqueca retiniana - um diagnóstico desafiante

José Beato-Coelho, Luciano Almendra, João Lemos, Lúvia Sousa, Isabel Luzeiro

Serviço de Neurologia, Centro Hospitalar e Universitário de Coimbra jmcoelho87@gmail.com

Introdução: A enxaqueca retiniana constitui uma patologia extremamente rara. O seu diagnóstico é estabelecido em doentes com alterações visuais monoculares transitórias (escotomas, cintilâncias, amaurose) onde se excluíram outras causas mais frequentes. O seu tratamento não está bem definido, sendo a te-

rapêutica mais aceita a utilização de bloqueadores dos canais de cálcio. A sua benignidade tem sido posta em causa com descrição de casos com perdas permanentes de visão.

Objectivos: Caracterizar uma população com enxaqueca retiniana destacando a apresentação clínica e sobreposição de outras cefaleias. Comparação com os dados presentes na literatura.

Métodos: Estudo retrospectivo de doentes com enxaqueca retiniana, de Janeiro 2007 a Junho 2017. Caracterização demográfica, clínica e avaliação da resposta a terapêutica instituída.

Resultados: Foram identificados 5 doentes que cumpriam os critérios da ICHD 3 Beta para enxaqueca retiniana. A mediana de idade foi de 57 anos, sendo todos do género feminino. Em 4 doentes os sintomas monoculares consistiram em amaurose transitória com uma média de duração de 20 minutos. Numa das doentes os sintomas eram cintilâncias. Num dos casos reportados a perda de visão não era seguida de cefaleia. Todos os doentes apresentavam concomitantemente outra cefaleia para além da enxaqueca retiniana, o que dificultou o diagnóstico. Foram usados os preventivos que se aplicam na enxaqueca clássica, com respostas favoráveis. Nenhum dos doentes apresentou ao longo do tempo de seguimento alterações permanentes da visão. Os dados identificados estão de acordo com os descritos na literatura, com exceção da idade que na nossa população é mais elevada do que a descrita.

Conclusões: A enxaqueca retiniana é uma patologia muito rara, tornando-se um diagnóstico de exclusão e muitas vezes desafiante pela sobreposição de outras cefaleias. Devem ser excluídas outras causas de alterações monoculares da visão. Após o diagnóstico o uso de preventivo é fundamental para prevenir perdas definitivas de visão.

C053. Utilização de fármacos profiláticos em doentes com cefaleias primárias referenciados a uma primeira consulta de Neurologia - Cefaleias

André Caetano¹, Filipa Ladeira¹, Marcelo Mendonça^{1,2}, Raquel Barbosa¹, Miguel Pinto¹, Maria Rita Peleção¹, Miguel Viana-Baptista^{1,2}

1-Serviço de Neurologia, Hospital de Egas Moniz, Centro Hospitalar de Lisboa Ocidental, Lisboa, Portugal; 2-CEDOC - Chronic Diseases Research Center, Nova Medical School/ Faculdade de Ciências Médicas, Universidade Nova de Lisboa, Lisboa, Portugal
andre.p.caetano@gmail.com

Introdução: As cefaleias são a doença neurológica mais comum, com elevado impacto na qualidade de vida e custos directos e indirectos importantes. Procurámos estudar os factores associados à introdução de profilaxia e o resultado da intervenção em doentes com enxaqueca e cefaleia de tensão avaliados numa consulta de cefaleias.

Métodos: Analisámos os processos clínicos de doentes consecutivos, referenciados a consulta de Neurologia-Cefaleias, com os diagnósticos cefaleia de tensão e enxaqueca (com/sem aura ou crónica) entre janeiro de 2013 e junho de 2016. Foram recolhidos dados clínicos e demográficos. A utilização de profilaxia foi avaliada de acordo com as recomendações publicadas.

Resultados: Do total de 551 doentes, 409 cumpriam critérios de inclusão (13,2% sexo masculino, idade média 41,4 anos). Na primeira avaliação, 268 (65,6%) doentes tinham indicação para medicação profilática, 23 dos quais já tinham iniciado. Uma regressão logística multivariada ajustada para diagnóstico e proveniência mostrou que mulheres (OR=2,09; IC95%: 1,10-3,97) e doentes com cefaleia por uso excessivo de analgésicos (OR=6,97; IC95%: 1,60-30,39) não só tinham maior probabilidade de necessitar de alteração terapêutica mas também de iniciar profilaxia (OR=2,26; IC95%: 1,14-4,50 e OR=4,66; IC95%: 1,03-21,07 respectivamente). Os doentes

provenientes do serviço de urgência (SU) tinham menor probabilidade (OR=0,44; IC95%: 0,22-0,89) de necessitar de alteração terapêutica. Quanto ao seguimento, 16 (3,9%) tiveram alta na primeira consulta, 92 (22,7%) faltaram à reavaliação, 185 (45%) melhoraram qualitativamente, 48 (11,7%) permaneceram iguais, e 32 (7,8%) pioraram ou não toleraram a medicação. Estarem medicados com profilático na segunda avaliação na consulta de cefaleias associou-se a melhoria clínica (OR=2,29; IC95%: 1,19-4,43).

Conclusão: A utilização de profilaxia parece associar-se a melhoria qualitativa. Não obstante, apenas uma minoria de doentes com indicação inicia terapêutica antes da consulta de cefaleias, pelo que devem ser consideradas estratégias de intervenção tanto nos cuidados de saúde primários como junto dos médicos do SU.

C054. Dor facial idiopática persistente e síndrome do ardor bucal: caracterização clínica de uma cohort de doentes da consulta de Neurologia-Dor

Ana Luísa Rocha^{1,4}, Andreia Costa^{1,2,4}, Armanda Gomes^{3,2}, Pedro Abreu^{1,2,4}

1-Serviço de Neurologia, 2-Unidade da Dor, 3-Serviço de Anestesiologia, Centro Hospitalar de São João; 4-Departamento de Neurociências e Saúde Mental da Faculdade de Medicina da Universidade do Porto
ana_rocha99@hotmail.com

Introdução: A dor facial persistente idiopática (DFPI) e a síndrome do ardor bucal (SAB) são entidades cuja fisiopatologia ainda é pouco compreendida, e que colocam desafios particulares no seu diagnóstico e tratamento.

Objectivos: Caracterização clínica dos doentes com DFPI e SAB, seguidos numa consulta de Neurologia-Dor, nos últimos 4 anos.

Metodologia: Revisão dos processos clínicos dos doentes, colheita e análise descritiva dos dados.

Resultados: Foram incluídos 28 doentes, 82% do sexo feminino, mediana de idades 60 anos (26-87 anos). Cerca de metade (54%) dos doentes foram diagnosticados com SAB e os restantes com DFPI. Nos doentes com SAB, a dor era na maioria dos casos descrita como em queimor, bilateral e localizada na língua ou gengiva; nos doentes com DFPI, a dor era mais frequentemente em fisgada, unilateral, numa região localizada da cara. A intensidade máxima da dor era em média 8 na escala numérica da dor em ambas as patologias. Um quinto dos doentes apresentava área gatilho, 10% tinha hábitos para-funcionais (2 bruxismo e 1 parassónia), e a maioria dos doentes não apresentava outros sintomas acompanhantes, exceto 3 doentes com xerostomia subjetiva, 2 com disgeusia e 1 com sialorreia, não havendo nenhum doente com perturbações locais que justificassem a dor. A maioria (96%) dos doentes efetuou estudo de imagem (68% ressonância magnética) e 7% apresentou alterações. 60% dos doentes sofriam de patologia psiquiátrica concomitante (36% foram observados em psicologia-dor, 11% em consulta de psiquiatria). Os fármacos mais usados no tratamento foram: antidepressivos tricíclicos, antiépiléticos e analgésicos orais; 12 doentes necessitaram de mais de 2 fármacos para controlo da dor.

Conclusões: A DFPI e a SAB apresentam características clínicas, prognóstico e tratamento díspares de outros tipos de dor orofacial. Enfatizamos a elevada co-morbilidade com patologia psiquiátrica e psicossocial exigindo abordagens adicionais a este nível.

C055. Glioblastoma epitelióide. Uma nova variante de glioblastoma.

Elisabete Rodrigues^{1,2}, Carla Guerreiro^{2,3}, Lúcia Roque⁴, Rafael Roque², José Pimentel^{2,5}

1-Serviço de Neurologia do Centro Hospitalar do Fuchal, Madeira; 2-Laboratório de Neuropatologia, Departamento de Neurociências e Saúde Mental, 3-Serviço de Imagiologia Neurológica, Departamento de Meios Complementares Diagnóstico e Terapêutica, Hospital de Santa Maria (CHLN), Lisboa; 4-Unidade de Investigação em Patobiologia Molecular - IPOde Lisboa Francisco Gentil; 5-Faculdade de Medicina da Universidade de Lisboa
lilia902000@yahoo.es

Introdução: O glioblastoma epitelióide (GB-Ep) é uma nova variante de GB adicionada à revisão da OMS dos tumores cerebrais de 2016, rara, mais comum nas idades jovens. Histologicamente, apresenta células de morfologia epitelióide, o que coloca dificuldades na sua distinção com metástases. Caracteristicamente, o GB-Ep é imunorreactivo para GFAP (extensão variável), vimentina e S100, e apresenta mutação V600E do gene BRAF em cerca de metade dos casos. O prognóstico é muito reservado dentro dos GB. Apresentamos 2 casos clínicos com morfologia e imunohistoquímica típicas, e características genéticas distintas.

Casos Clínicos: 1-Mulher, 67 anos. Cefaleias e hemiparésia esquerda. RM-CE com tumor temporal direito, heterogéneo, hipointenso em T1 e hiperintenso em T2/FLAIR, realce pós-gadolinio e área central necrótico-quística. Diagnóstico histológico: glioma de grau máximo de malignidade, constituído por células epitelióides, cujo perfil imunocitoquímico favoreceu o diagnóstico de GB-Ep em detrimento da hipótese de metástase. O estudo citogenético não mostrou amplificação do gene EGFR ou deleção do gene PTEN; revelou MGMT, H3F3A e IDH1 não mutados; gene hTERT(C228T) e gene BRAF(p.V600E) mutados.

2-Homem, 59 anos. Crises convulsivas versivas para a direita e hemiparésia direita. RM-CE com tumor frontal esquerdo, hemorrágico, hipointenso em T2 e com realce homogéneo pós-gadolinio. Diagnóstico histológico: glioma de grau máximo de malignidade, de morfologia epitelióide. Estudo imunohistoquímico de acordo com o diagnóstico morfológico, não sugerindo metástase. Estudo citogenético: MGMT, H3F3A e IDH1 não mutados; negatividade para a deleção do gene PTEN e positividade para a amplificação do gene EGFR. Genes hTERT e BRAF não mutados.

Conclusão: O diagnóstico de GB-Ep baseou-se na morfologia epitelióide, imunohistoquímica não sugestiva de metástase e, no primeiro caso, no estudo genético. Atualmente não existe uma terapêutica pós-cirúrgica específica para GB-Ep. Contudo, o facto de cerca de metade dos casos apresentarem uma “assinatura molecular”, antevê esta possibilidade, reforçando a necessidade de um diagnóstico preciso.

C056. Ependimomas. Valor do cálculo do índice proliferativo na sua diferenciação.

Joana Serafim¹, Carla Firmo², Pedro Pereira², Rafael Roque², José Pimentel^{1,2}

1-Faculdade de Medicina da Universidade de Lisboa, Portugal; 2-Laboratório de Neuropatologia, Departamento de Neurociências, Hospital de Santa Maria (Centro Hospitalar de Lisboa Norte), Lisboa, Portugal.
serafim.joana@campus.ul.pt

Introdução: Os ependimomas são originários das células ependimárias e, de entre os seus subtipos, destacam-se os clássicos (grau II OMS) e os anaplásicos (grau III OMS). Os critérios de diagnóstico histológico da OMS são, em grande medida, subjectivos, sendo, por conseguinte, necessários cri-

térios objectivos que garantam tal distinção.

Objectivos: 1) Fixar um valor de corte entre ependimomas clássicos e anaplásicos, baseado no cálculo do índice proliferativo (IP); 2) Analisar as possíveis associações entre o IP e as variáveis “diagnóstico histológico”, “idade”, “sexo” e “localização tumoral”.

Material e Metodologia: Estudo retrospectivo com uma amostra de 74 doentes diagnosticados com ependimoma – 48 ependimomas clássicos e 26 anaplásicos. Todos os casos foram revistos por um dos autores. As amostras teciduais foram alvo de marcação imunohistoquímica com o anticorpo Ki-67 (MIB-1) e, posteriormente, analisadas para obtenção do IP através do programa “ImageJ - Image Processing and Analysis in Java” (versão 1.48). Para a fixação do valor de corte e análise da possível relação entre o IP e as restantes variáveis, utilizou-se o programa IBM® SPSS® Statistics (versão 21).

Resultados: Obteve-se o valor de corte de 1,45% (sensibilidade de 100% e especificidade de 95,8%) entre os IP dos dois tipos de ependimomas. Houve ainda diferenças estatisticamente significativas entre os IP no que respeita ao diagnóstico histológico, idade (quando dividida nas faixas pediátrica e adulta) e localizações infra-tentorial e espinhal ($p < 0,05$); verificou-se o oposto relativamente ao sexo e à localização supra-tentorial ($p > 0,05$).

Conclusões: O valor de corte obtido revelou sensibilidade e especificidade elevadas. Verificou-se uma relação entre IP mais elevados e maior grau de anaplasia, menor idade e localização infra-tentorial, e entre IP mais reduzidos e localização espinhal. Serão necessários estudos adicionais para validação destes resultados e sua expansão em novas direcções diagnósticas, como seja a biologia molecular.

C057. Caracterização clínica e prognóstica de uma série de casos de Astrocitoma Pilomixóide

Catarina Falcão de Campos¹, João Sequeira⁴, Cláudia Faria³, Rafael Roque^{1,2}, José Pimentel^{1,2}

1-Departamento de Neurociências, Serviço de Neurologia, 2-Laboratório de Neuropatologia, Departamento de Neurociências, Serviço de Neurologia, 3-Serviço de Neurocirurgia, Hospital de Santa Maria, Centro Hospitalar Lisboa Norte; 4-Serviço de Neurologia, Centro Hospitalar Lisboa Central
caterinahfcampos@gmail.com

Introdução: O Astrocitoma Pilomixóide (APM) é uma variante do Astrocitoma Pilocítico (AP), de descrição recente na região opto-quiásmática. Tem sido reportado como tumor mais agressivo que o AP com recorrência e disseminação meníngea frequentes. Contudo, mantém-se incerta a sua classificação como tumor de grau II, não sendo esta recomendada actualmente pela OMS.

Casos Clínicos: Reportamos 4 doentes com APM, sem diferenças quanto ao género, 3 na idade pediátrica, com uma média de idade de 3 anos, e um na idade adulta, com 38 anos. A localização dos tumores pediátricos foi a região opto-quiásmática, e a do adulto intra-medular, na região do cone. Nos casos pediátricos, pela localização do tumor, foi realizada apenas biópsia diagnóstica. Em dois destes foi colocado sistema de derivação ventrículo-peritoneal por hidrocefalia secundária activa. O caso do adulto teve uma ressecção cirúrgica parcial. Todos os casos mostraram as características histológicas típicas de astrócitos de morfologia pilóide com tendência para disposição peri-vascular, num estroma mixóide rico em mucopolissacáridos, sem sinais de anaplasia. Apenas os tumores das crianças foram submetidos a quimioterapia adjuvante. Após 1 ano de seguimento, duas das crianças mostraram e estabilidade lesional e numa houve progressão tumoral com disseminação medular. O doente adulto faleceu 55 dias após cirurgia por motivo não relacionado com a mesma.

Conclusão: Na nossa série, o APM foi mais frequente em crianças jovens e com localização opto-quiasmática, tal como descrito na literatura. O diagnóstico de APM na idade adulta e com localização intra-medular é raro.

A localização opto-quiasmática impediu a remoção cirúrgica do tumor, o que pode contribuir para um pior prognóstico. Contudo, verificou-se progressão do tumor em apenas um caso. Apesar da sua proximidade histológica e genética com o AP, a sua evolução tendencialmente mais agressiva, exige uma monitorização pós-operatória mais apertada.

C058. Proptose unilateral: a importância de estudar lesões ocupantes de espaço

Rita Raimundo, Michel Mendes, Vera Espírito Santo, Ricardo Almendra, Ana Graça Velon

Serviço de Neurologia, Centro Hospitalar Trás-os-Montes e Alto Douro, Vila Real
 ritaraimundo15@gmail.com

Introdução: A presença de proptose ocular associa-se frequentemente a orbitopatias relacionadas com a glândula tiroide, nomeadamente Doença de Graves. Contudo, quando estamos perante uma apresentação unilateral, é exigido um diagnóstico diferencial mais extenso, incluindo tumores com envolvimento orbitário.

Casos Clínicos: Senhora de 65 anos, sem antecedentes de relevo, com proptose direita com cerca de 15 anos de evolução, apresentou progressão nos últimos 3 anos com sensação de pulsatilidade do globo ocular direito, sem alterações visuais associadas ou outras alterações ao exame neurológico. A RMN CE mostrou lesão ocupante de espaço na grande asa do esfenoide com extensão à fossa média e órbita direita, correspondendo a provavelmente a meningioma intraósseo. Decidido por vigilância anual.

Senhor de 48 anos, sem antecedentes de relevo, observado por cefaleia fronto-temporal direita de características tensionais com cerca de 6 meses de evolução. Ao exame neurológico não se verificavam alterações, com exceção de discreta proptose direita. A RMN CE revelou lesão expansiva intra-orbitária com aderência à lâmina papirácea do etmoide, correspondendo provavelmente a hemangioma intra-orbitário, sem envolvimento de outras estruturas. Decidido por vigilância anual.

Senhora de 56 anos, sem antecedentes de relevo, iniciou diminuição da acuidade visual à direita, evoluindo em cerca de 15 dias com proptose direita exuberante, com perda ponderal associada. Evidência de massa intra-orbitária com diagnóstico histológico de linfoma de células NK/T do tipo nasal. Progrediu com extensão ao SNC, clinicamente traduzida por envolvimento dos nervos cranianos à direita e síndrome piramidal esquerdo e com envolvimento meníngeo predominantemente à direita documentado em RMN CE. Iniciou CHOP e tratamento intra-tecal com metotrexato (MTX) e dexametasona, com resposta favorável.

Conclusão: As neoplasias orbitárias são raras e com prognóstico muito variável. Este trabalho mostra a necessidade de não esquecer esta entidade na presença de exoftalmia unilateral.

C059. Utilidade diagnóstica da biópsia muscular nas miopatias inflamatórias.

Elisabete Rodrigues^{1,2}, Catarina Campos^{2,3}, Rafael Roque², José Pimentel^{2,4}

1-Serviço de Neurologia do Centro Hospitalar do Funchal, Madeira; 2-Laboratório de Neuropatologia, Departamento de Neurociências e Saúde Mental, 3-Serviço de Neurologia, Departamento de Neurociências e Saúde Mental, Hospital de Santa Maria (CHLN), Lisboa; 4-Faculdade de Medicina da Universidade de Lisboa
 lilia902000@yahoo.es

Introdução: A biópsia muscular (BM) constitui um procedimento diagnóstico invasivo frequentemente solicitado para avaliar suspeitas de miopatia, correspondendo a miopatia inflamatória (MI) a um subgrupo comum.

Objetivos: Esclarecer a utilidade diagnóstica da BM numa série de casos com suspeita clínica ou diagnóstico histológico de MI durante o ano de 2016.

Metodologia: Pesquisa na base de dados do Laboratório de Neuropatologia do CHLN do ano 2016 dos casos de BM com as palavras-chave “miosite”, “inflamatória” e “necrotizante” e “estatina” nos campos “suspeita clínica”, “diagnóstico histológico”.

Foram estudados aspetos sociodemográficos, os diagnósticos pré-biópsia (suspeita clínica) e histológicos. A BM foi considerada útil se permitiu um diagnóstico concordante com a suspeita clínica, ou se orientou para outro diagnóstico distinto da suspeita clínica inicial.

Resultados: Foram incluídos 45 casos com idade média de 59 anos ($\pm 17,725$) e 51% do sexo feminino. Destes, 40 tinham suspeita clínica de MI e 5 diagnóstico histológico de MI, apesar de não corresponder à suspeita clínica inicial.

Nos doentes com suspeita clínica de MI, a BM foi útil em 50% (n=20): - em 32,5% (n=13) a histologia foi concordante com a suspeita clínica e; - em 17,5% (n=7) a histologia diferiu da suspeita clínica, permitindo no entanto o diagnóstico ou de outro subtipo de MI ou de outro tipo de miopatia não inflamatória.

Assim, no total de casos (n=45), a BM mostrou-se útil em 55,6%. Nos restantes casos (44,4%) a BM foi normal ou inespecífica.

Conclusão: Na presente avaliação a BM foi útil no diagnóstico diferencial de MI. Sendo um exame invasivo, e de modo a ser útil à marcha diagnóstica de uma MI, deve ser realizada em doentes criteriosamente seleccionados.

C060. Serum lipid alterations in GBA-associated Parkinson's disease.

Gabriel Miltenberger-Miltenyi¹, Leonor Correia Guedes^{1,2}, Robin Barry Chan³, Marcos António Gomes¹, Vasco A. Conceição¹, Raquel Bouça Machado¹, Tiago Soares¹, Yimeng Xu³, Paulo Gaspar⁴, Joao André Carriço^{1,5}, Roy N. Alcalay⁶, Joaquim J. Ferreira^{1,7}, Tiago Fleming Outeiro⁸

1-Instituto de Medicina Molecular, Faculdade de Medicina, Universidade de Lisboa, Lisbon, Portugal; 2-Department of Neurosciences and Mental Health, Neurology, Hospital de Santa Maria - CHLN, Lisbon, Portugal; 3-Columbia University Medical Center, Department of Pathology and Cell Biology, Taub Institute for Research on Alzheimer's Disease and the Aging Brain, New York, NY, USA; 4-Lysosome and Peroxisome Biology Unit (UnLiPe), Institute of Molecular and Cell Biology (IBMC), University of Oporto, Oporto, Portugal; 5-Instituto de Microbiologia, Faculty of Medicine, University of Lisbon, Portugal; 6-Columbia University Medical Center, Department of Neurology, New York, NY, USA; 7-Laboratory of Clinical Pharmacology and Therapeutics, Faculty of Medicine, University of Lisbon, Portugal; 8-Department of Experimental Neurodegeneration, Center for Nanoscale Microscopy and Molecular Physiology of the Brain, Center for Biostructural Imaging of Neurodegeneration, University Medical Center Göttingen, Göttingen, Germany
 gmiltenyi@medicina.ulisboa.pt

Introduction: Mutations in the GBA gene, encoding for the lysosomal enzyme glucocerebrosidase, are associated with Gaucher disease. Alterations in plasma sphingolipids have been reported in Gaucher, and similarly in brain extracts in Lewy body disease. As GBA mutations are prevalent risk factors for Parkinson's disease and overlap of molecular pathways are presumable, here we assessed the lipid profiles in Parkinson's patients with and without GBA mutations.

Methods: We sequenced all GBA exons in 415 Parkinson's patients, previously genotyped for LRRK2. 64 patients (29 GBA positive vs. 35 non-GBA-carriers including 18 LRRK2 positive and 17 non-mutated) were analyzed for chitotriosidase activity

and for the concentration of 40 lipid classes using HPLC-MS.

Results: 29/415 patients (6.9%) carried 8 different GBA mutations associated with Gaucher or Parkinson's, including one novel mutation. Chitotriosidase activity was similar across the genetic groups, while the levels of key lipids were altered in GBA mutation carriers: Monohexosylceramide, Ceramide and Sphingomyelin were elevated; while Phosphatidic acid (PA), Phosphatidylethanolamine (PE), Plasmalogen phosphatidylethanolamine (PEp) and Acyl Phosphatidylglycerol (AcylPG) were decreased.

Conclusion: The results suggest an important role for these lipids in GBA mediated Parkinson's disease and assist in the identification of common pathways between Gaucher and Parkinson's. Ultimately, our findings may lead to the identification of novel biomarkers for individuals at increased risk of developing Parkinson's disease.

C061. Prevalência de Distúrbio do Sono REM na Atrofia de Múltiplos Sistemas

Inês Correia, Patrícia Marques, Mário Sousa, Fradique Moreira, João Lemos, Ana Morgadinho, Alcinda David, Cristina Januário
Serviço de Neurologia, Centro Hospitalar e Universitário de Coimbra
mcorreia.ines@gmail.com

Introdução: O Distúrbio do Sono REM (REM Sleep Disorder - RSD) tem sido associado a sinucleinopatias, tais como a Atrofia de Múltiplos Sistemas (Multiple System Atrophy - MSA). Na MSA, a frequência exata de RSD tem sido estudada, estimando-se uma prevalência de 88%, precedendo em cerca de metade dos casos os sintomas motores. Por esse facto, questiona-se a sua incorporação nos critérios de diagnóstico de MSA.

Objetivos: Avaliar a prevalência de RSD numa população de doentes com MSA.

Metodologia: Estudo transversal, tendo sido selecionados os doentes observados em Consulta de Doenças do Movimento de um Hospital Central entre 2015 e 2017, com o diagnóstico de MSA. Após consentimento informado, foram aplicados 2 questionários validados em cohorts internacionais para pesquisa de RSD: REM Sleep Behavior Disorder Single-Question Screen (RBD1Q), positivo se resposta afirmativa; REM sleep behavior disorder screening questionnaire (RBDSQ), positivo se pontuação superior a 4. Foram obtidos dados demográficos e clínicos através de consulta do Processo Hospitalar.

Resultados: Foram incluídos 24 doentes, 54.2% do sexo masculino, com idade média de 71.9 anos (+-8.2), duração média de doença de 5.3 anos (+- 3.2), seguindo a seguinte distribuição: 75% MSA-P (n=18), 25% MSA-C (n=6). Clinicamente, o H&Y médio foi de 3.5 (+- 1.2), com 50% dos doentes apresentando 4-5 pontos. Apenas 33.3% dos doentes (27.8% do grupo MSA-P, 50% do grupo MSA-C) apresentavam queixas compatíveis com RSD quando interrogados em consulta, aumentando para 45.8% se aplicados questionários dirigidos (38.9% do grupo MSA-P, 66.7% do grupo MSA-C). Em 12.5% (n=3) dos casos o resultado foi discordante entre questionários, sendo positivo apenas no RBDSQ.

Conclusões: No nosso trabalho verificou-se uma elevada prevalência de RSD em doentes com MSA, sobretudo em formas MSA-C, o que pode apoiar a sua investigação para suporte ao diagnóstico de MSA.

C062. Apomorphine Role in Advanced Parkinson's Disease - Coimbra's Experience

Diogo Reis Carneiro¹, Mário Sousa¹, Fradique Moreira¹, Cristina Januário^{1,2}

1-Serviço de Neurologia, Centro Hospitalar e Universitário de Coimbra; 2-Faculdade de Medicina, Universidade de Coimbra.
diogoreis Carneiro@gmail.com

Introduction: Apomorphine is a dopamine agonist used in the treatment of advanced stage of Parkinson's Disease (PD). Its administration as a continuous subcutaneous infusion (AI) is adequate for patients with motor fluctuations difficult to control with oral medication, to reduce daily OFF time and sometimes could have a positive impact on dyskinesias. It can also be performed as a bridge to Deep Brain Stimulation. Since the interest in this option recently re-emerged, there are few studies evaluating these patients outcome in terms of motor function and quality of life.

Objectives: To assess the motor and quality of life outcome related to AI in a cohort of patients with PD who were refractory to standard medical therapy.

Methods: Six patients with advanced PD (average duration of 16,5 years) who started AI were characterized and prospectively evaluated in terms of motor function (using the Movement Disorders Society - Unified Parkinson's Disease Rating Scale (MDS-UPDRS) - part III), quality of life (using the 39-item Parkinson's Disease Questionnaire-PDQ39), reduction in Levodopa equivalent daily dosage and OFF time period. Videotapes were recorded.

Results: Average motor response to Apomorphine test was 60,8 % with a mean maximum of Apomorphine dose of 3,4mg. No patient discontinued the therapy and the average duration of AI is now 17.7 months. After 6 months of therapy, mean motor response in part III of UPDRS was 18,2% with a mean levodopa-equivalent dose reduction of 13,1%. Patients consider to have a global better quality of life since they are on AI, comparing different aspects of PDQ-39, as well as a reduction in daily OFF time period. No major adverse effects occurred.

Conclusion: Apomorphine is a valid and versatile option in advanced Parkinson's Disease with motor complications. This is an initial study and we pretend to include a bigger cohort with a longer follow-up to reinforce these results.

C063. Arquitectura do sono e doença de Parkinson - revisão de série de doentes

Inês Laranjinha¹, Margarida Calejo¹, Luísa Sousa¹, João Lopes², João Ramalheira², António Martins da Silva², António Bastos Lima¹, Marina Magalhães¹

1-Serviço de Neurologia, 2-Serviço de Neurofisiologia - Centro Hospitalar do Porto - Hospital de Santo António (CHP-HSA).
m.i.laranjinha@gmail.com

Introdução: Os distúrbios do sono são manifestações conhecidas da doença de Parkinson, frequentemente presentes numa fase pré-motora. Contudo, a arquitectura do sono nestes doentes e a sua relação com o desenvolvimento de demência ainda está pouco esclarecida.

Objetivos: Comparar a arquitectura inicial do sono e existência de clínica de "REM sleep behaviour disorder" (RBD) em doentes com doença de Parkinson sem (DP) e com demência associada (DPD).

Metodologia: De uma coorte de 65 doentes com parkinsonismo, participantes de um estudo longitudinal do sono, seleccionámos os 53 doentes que mantinham o diagnóstico de doença de Parkinson à data da última observação clínica. Estes doentes eram "drug naïve" e tinham realizado extensa avaliação clínica (UPDRS, Hoehn and Yahr, Northwestern University Disability Scale, Hamilton e MMSE), uma entrevista sobre a qualidade e características do sono e um registo polissonográfico do sono (PSG) na altura da primeira observação. Identificámos RBD pela presença de parassónias na entrevista sobre o sono ou hipertonia em REM na PSG. Comparámos os dados clínicos, do inquérito e da PSG entre DP e DPD, utilizando o teste de Mann-Whitney ou de Chi-quadrado.

Resultados: A média de idade e de duração da doença à data da PSG dos 53 doentes (28 homens e 25 mulheres) foi, respectivamente, 64.55±8.31 e 3.44±5.45 anos. O diagnóstico final foi DP

em 36 doentes e DPD em 17, após um seguimento de 10.62±6.50 anos. Não foram encontradas diferenças significativas, entre os dois grupos de doentes, nos diferentes parâmetros avaliados.

Conclusões: As alterações do sono, nomeadamente o RBD, têm vindo a ser consideradas como potencial preditor do desenvolvimento de défices cognitivos na doença de Parkinson. Contudo, a nossa coorte não identificou diferenças significativas, clínicas e/ou polissonográficas, entre doentes com ou sem demência.

C064. Ataxia de Beauce em Portugal - as primeiras famílias

Margarida Calejo¹, Isabel Alonso³, Luís Albuquerque², João Cerqueira⁴, Ernestina Santos¹, Jorge Sequeiros³, José Barros¹, Joana Damásio¹

1-Serviço de Neurologia, 2-Serviço de Neurorradiologia, Hospital de Santo António, Centro Hospitalar do Porto; 3-UniGENE, Instituto de Biologia Molecular e Celular; Instituto de Investigação e Inovação em Saúde (i3S), Universidade do Porto; 4-Serviço de Neurologia, Hospital de Braga mgcalejo@gmail.com

Introdução: A ataxia espinocerebelosa autossómica recessiva tipo 8 (SCAR8), causada por variantes no gene SYNE1, foi descrita como uma ataxia cerebelosa pura, com idade de início tardia, em famílias da província canadiana do Quebec (Nouvelle-Beauce, Bas-Saint-Laurent), adquirindo o epónimo de ataxia de Beauce. As descrições de SCAR8 têm aumentado em número e diversidade geográfica, sendo a prevalência provavelmente mais elevada do que inicialmente admitido. Surgiram descrições de doentes europeus, com semiologia da via motora primária (1º ou 2º neurónio), perturbações cognitivas ou escoliose.

Objetivo: Descrição do fenótipo de quatro doentes com SCAR8.

Metodologia: Análise dos dados clínicos, imagiológicos, neurofisiológicos e genéticos.

Resultados: Descrevemos duas irmãs (A1/A2) de uma família sem consanguinidade e duas irmãs (B1/B2) de uma família com consanguinidade. A idade média de início da doença foi 21,5 anos (min: 15, máx: 30). Os sintomas inaugurais foram ataxia da marcha (em 3) e diplopia (em 1). O envolvimento dos membros superiores surgiu 5,5 anos depois, a disartria 10,5 anos e a disfagia (em 3) 11,2 anos. Exame neurológico (média 24,5 anos de progressão): alterações da oculomotricidade com sacadas hiperométricas, disartria escândida, síndrome cerebelosa axial e apendicular (em 4); hiporreflexia osteotendinosa dos membros inferiores (3). A ressonância magnética mostrou marcada atrofia pancerebelosa e hipersinal dos núcleos dentados (em 4); atrofia protuberancial (em 1). As eletromiografias de A1/A2 foram normais. O estudo genético revelou, em ambas as famílias, variantes patogénicas não descritas, em homozigotia, no gene SYNE1 que resultam em proteínas truncadas [c.4534C>T; p.(Gln1512*) e c.4044_4047del; p.(Asn1348Lysfs*4)]. Três doentes mantêm marcha autónoma após 20 anos de doença; uma necessita de apoio unilateral aos 38 anos.

Discussão: A descrição destas doentes constitui provavelmente a primeira apresentação pública de SCAR8 em famílias portuguesas. O fenótipo é idêntico ao encontrado nas descrições originais. O gene SYNE1 deverá ser lembrado no estudo genético de ataxias recessivas de início tardio.

C065. Mortalidade na Doença de Parkinson: impacto de fatores demográficos e clínicos numa coorte portuguesa

Margarida Calejo¹, Joana Martins¹, Joana Damásio¹, Sara Cavaco^{1,2}, Armando Teixeira-Pinto³, Alexandre Mendes¹, Nuno Vila-Chã¹
1-Serviço de Neurologia, 2-Unidade de Neuropsicologia, Centro Hospitalar do Porto; 3-University of Sydney mgcalejo@gmail.com

Introdução: A mortalidade na doença de Parkinson (DP) é um tema ainda pouco explorado na literatura.

Objetivo: Analisar as circunstâncias e causas de morte e explorar as características clínico-demográficas associadas a maior mortalidade na DP.

Metodologia: Foram recolhidos prospetivamente dados clínico-demográficos de 300 doentes consecutivos com diagnóstico de DP (51% homens, idade média=69±11 anos, duração média de doença=8,8±6,2 anos) e foram aplicadas as escalas Unified Parkinson Disease Rating Scale (UPDRS) e Hoehn e Yahr (H&Y). Foram registados os óbitos até 5 anos após a avaliação, através da pesquisa do Processo Clínico Eletrónico e Plataforma de Dados da Saúde. Para análise estatística utilizou-se os testes: Kaplan-Meier, Mann-Whitney e Qui-quadrado.

Resultados: A mediana do tempo de seguimento foi 3 anos (interquartil: 2-4), registaram-se 48 (16%) óbitos. As causas de morte foram pneumonia (n=18), doença cardíaca (n=4), outras infeções (n=3), outras (n=7) e desconhecido (n=16). A taxa de mortalidade em doentes DP estandardizada para a população portuguesa foi de 2,83 (IC95%:2,10-3,71). Quanto às características demográficas, verificou-se que residência em meio rural condiciona maior mortalidade nos doentes DP (mortalidade aos 10 anos de 5% vs 12%, p=0,05). Outras variáveis relacionadas com a mortalidade no tempo de seguimento pós-avaliação eram: idade superior (p<0,001), UPDRS-III>30 em ON ou OFF (p<0,001), estadio H&Y≥2,5 em ON ou OFF (p<0,001) e incapacidade de descrever a medicação (p<0,001). A mortalidade associou-se a maior bradicinésia e rigidez (p<0,001), mas não a maior tremor (p=0,091). Não foram encontradas associações (p>0,05) com: género, fatores de risco vascular, doença osteoarticular, consumo de álcool ou tabaco.

Conclusão: A taxa de mortalidade na DP é superior à da população geral, sendo a principal causa de morte as infeções respiratórias. A maior mortalidade em meio rural poderá ser reflexo de menor acesso a cuidados de saúde. Maior gravidade de doença e deterioração cognitiva estão associados a maior mortalidade.

C066. Análise prospectiva do benefício do tratamento com toxina botulínica no tremor cefálico

Leonor Rebordão, Mariana Santos, Carlos Figueiredo, Cristina Costa, Patrícia Pita Lobo

Serviço de Neurologia, Hospital Prof. Doutor Fernando Fonseca, Amadora/Sintra
leonor.rebordao@hff.min-saude.pt

Introdução: O tremor cefálico (TC) pode ocorrer isoladamente, associado a distonia cervical ou, raramente, a patologia cerebelosa. A toxina botulínica (TB) é recomendada e eficaz no tratamento da distonia cervical, contudo, é escassa a evidência da sua eficácia no tratamento do TC.

Objetivos: Avaliar o benefício do tratamento com TB no TC.

Metodologia: Foram selecionados da base de dados dos doentes tratados com TB no Serviço de Neurologia do Hospital Fernando Fonseca aqueles referenciados para tratamento do TC. Os tremores foram classificados pela sua fenomenologia e etiologia. Os doentes foram avaliados prospetivamente em T0-dia do tratamento e T1-6 semanas após-tratamento. Foram aplicadas as escalas Tremor Research Group Essential Tremor Rating Assessment Scale (TETRAS), Tsui e Toronto Western Spasmodic Torticollis Rating Scale, os questionários de qualidade de vida SF-36 e EQ5D3L, e o Inventário de Depressão de Beck. O benefício do tratamento avaliou-se pela escala GAS (Goal Attainment Scaling).

Resultados: Foram incluídos 9 doentes, 8 do sexo feminino, idade média de 72,7 anos (58 a 81 anos). Todos os doentes tinham sido previamente tratados com TB tipoA (Botox ou Dysport), com média de 4 tratamentos (2 a 10). O benefício foi avaliado subjeti-

vamente e em consulta de reavaliação. Uma doente com tremor associado a patologia cerebelosa suspendeu o tratamento por fraqueza cervical. Dos 8 doentes tratados 3 apresentavam tremor distónico “sim-sim” e 5 “não-não”. Os músculos selecionados e respetivas doses dependeram da fenomenologia e gravidade do tremor (dose média 355U Dysport, 135U Botox). Após tratamento verificou-se melhoria nas escalas de Tsui, TETRAS e GAS em todos os casos. As escalas BECK, SF-36, EQ5D3L mantiveram-se semelhantes, constatando-se maior incidência de depressão e menor qualidade de vida nos doentes mais idosos.

Conclusões: O TC pode causar impacto social e ocupacional. O benefício do tratamento com TB foi evidente na nossa série de doentes.

C067. Estudo retrospectivo de uma série de doentes com diagnóstico clínico de Paralisia Supranuclear Progressiva aplicando os novos critérios.

José Manuel Araújo, José Nuno Alves, Ana Filipa Santos, João Pinho, Álvaro Machado, Gisela Carneiro, Margarida Rodrigues
Serviço de Neurologia do Hospital de Braga
josedearaujo88@gmail.com

Introdução: Os critérios clínicos diagnósticos de Paralisia Supranuclear Progressiva (PSP), usados desde há anos, baseiam-se na demonstração de paralisia supranuclear do olhar vertical, instabilidade postural e quedas com início precoce, manifestações denominadas de síndrome de Richardson. Recentemente foram propostos novos critérios, que aos achados anteriores acrescentam alterações no domínio motor e cognitivo.

Objectivos: caracterização clínica de doentes com PSP aplicando os novos critérios, e confrontação com os anteriores critérios diagnósticos.

Metodologia: Análise retrospectiva e caracterização de um grupo de doentes com diagnóstico de PSP, seguidos na consulta de Neurologia desde 2010. Aplicação dos novos critérios de diagnóstico.

Resultados: Identificados 24 doentes, 13 mulheres, idade média de início dos sintomas aos 70 anos. Os primeiros sintomas antecederam, em média, 2,1 anos a primeira consulta. O tempo médio de evolução da doença desde o primeiro sintoma foi de 4,8 anos. Faleceram 7 doentes, com sobrevida média de 6,7 anos. Em 18 doentes foi colocada suspeita diagnóstica de PSP na primeira consulta. Aplicando os critérios mais recentes, o diagnóstico foi considerado provável em 22 doentes (PSP - Síndrome de Richardson), possível em 1 (PSP com freezing progressivo da marcha) e sugestivo em 1 (PSP com instabilidade postural predominante). Utilizando os antigos critérios ficariam excluídos os 2 doentes que não apresentavam o fenótipo clássico, cumprindo os restantes critérios de provável PSP. A nível terapêutico, 15 doentes não tiveram resposta à levodopa. Como manifestações associadas, ao longo da doença, sinais bulbares ocorreram em 16 doentes, sinais de libertação frontal em 14, sinais piramidais e distonia em 9 igualmente, apraxia da abertura ocular em 3.

Conclusão: Considerando os novos critérios diagnósticos de PSP, são encontrados fenótipos não contemplados pelos antigos critérios, o que permite aumentar o número de doentes diagnosticados com esta patologia.

C068. Fadiga e Distúrbios do Sono na Doença de Parkinson

Diogo Fitas^{1,2}, Juliana Castelo^{2,4}, Maria José Rosas^{2,3}
1-Unidade de Neurologia, Unidade Local de Saúde do Alto Minho; 2-Serviço de Neurologia, 3-Unidade de Doenças do Movimento e Neurocirurgia Funcional, Centro Hospital de São João; 4-Serviço de Neurologia, Centro Hospital Entre Douro e Vouga
cd_fit@hot.com

Introdução: A fadiga e distúrbios do sono são dos sintomas não-motores com maior impacto na Doença de Parkinson (DP), sendo consideradas causas importantes de morbilidade e diminuição da qualidade de vida.

Objetivos: avaliar a prevalência de fadiga e distúrbios do sono num grupo de doente com DP.

Metodologia: Análises de 45 doentes com DP diagnosticados segundo critérios de UKPDSBB. A qualidade de sono foi avaliada através da Parkinson's Disease Sleep Scale-2 (PDSS-2). A fadiga foi avaliada através da Fatigue Severity Scale (FSS) e da Parkinson's Disease Fatigue Scale (PDFS).

Resultados: Identificamos dezanove mulheres e 26 homens, idade média de 61 anos, escala Hoehn&Yahr (H&Y) média de 1.9 e 12 doentes (26,7%) submetidos a cirurgia DBS. Todos estavam medicados com pelo menos uma classe de fármacos antiparkinsonianos. A pontuação média da FSS foi de 34.9, com 42% (n=19) cumprindo critérios de fadiga significativa (FSS >39). A pontuação média da PDFS foi de 43.8. O grupo submetido a DBS obteve uma pontuação média inferior na FSS (média 31.6) e na PDFS (média 41.9), comparativamente ao grupo sem tratamento cirúrgico. Quanto maior a escala H&Y mais elevada a pontuação média nas FSS e PDFS. A percepção geral do grupo em relação à qualidade do sono foi em média 2.8 pontos (escala ordinal de 0-4) e a escala PDSS-2 teve uma pontuação média de 17.5, 37% (n=17) cumprindo critérios para perturbação do sono (PDSS>18). O grupo DBS obteve uma pontuação média inferior na PDSS-2 (média 16.6), não havendo diferença na percepção geral do sono.

Conclusão: A fadiga e os distúrbios do sono são queixas comuns na DP e acarretam um impacto significativo na qualidade de vida dos doentes. É importante uma maior sensibilização para a caracterização desta fenomenologia na DP, com vista a um reconhecimento precoce e abordagem terapêutica adequada.

C069. Apraxia na Doença de Parkinson: correlativos motores e cognitivos

Pedro Correia, Miguel Tábuas-Pereira, Mário Sousa, Ana Morgadinho, Cristina Januário
Serviço de Neurologia - Centro Hospitalar e Universitário de Coimbra
pedro.correia.med@gmail.com

Introdução: A apraxia é um distúrbio motor de alta ordem, resultando de disfunção cerebral que interfere com a realização de movimentos complexos aprendidos, não existindo défices elementares motores ou sensitivos. Na doença de Parkinson (DP), a prevalência de sintomas apráxicos está mal definida, variando entre 17-64% dos casos, e traduzindo-se essencialmente em erros espaciais e dificuldade na mimetização gestual.

Metodologia: Foram incluídos doentes consecutivos, dextros, com diagnóstico clínico de DP, seguidos na consulta de Doenças do Movimento do CHUC, entre Janeiro e Dezembro de 2016. Todos foram submetidos a avaliação com as seguintes escalas: Hoehn-Yahr (HY), Unified Parkinson's Disease Rating Scale (UPDRS), Montreal Cognitive Assessment (MoCA) e Apraxia Screen of TULIA (AST).

Resultados: Avaliados 64 doentes. Metade de cada género, idade média de 70 anos, idade média de início de sintomas de 62 anos. UPDRS motor médio em 'on' de 27, HY médio de 2.0. Metade dos doentes apresentavam DP de predomínio tremórico. Em análise multivariada a apraxia foi associada independentemente com score da UPDRS 3.3 e (rigidez MI esquerdo), 3.4b (finger tapping mão esquerda), 3.11 (freezing da marcha), score motor total, score total MoCA e subtipo de DP.

Discussão: A apraxia revelou uma forte correlação com deterioração cognitiva, em particular com funções executivas e visuo-espaciais, o que apoia a hipótese de dependência parcial de capacidades visuo-espaciais para a programação motora. A relação encontrada entre apraxia e sinais motores esquerdos também é consonante com o papel do hemisfério



não dominante em tarefas de orientação e atenção espacial. A relação independente encontrada com freezing da marcha pode sugerir uma disfunção de circuitos semelhantes ou vizinhos. De referir a uniformidade da presença de apraxia independentemente da severidade da incapacidade motora.

C070. Evolução atípica no espectro de Epilepsias Infantis com Pontas Centro-temporais

Inês Rosário Marques¹, Daniel Carvalho², Adília Seabra², Ana Beato², Ana Isabel Dias^{2,3}

1-Serviço de Neurologia, Hospital Garcia de Orta; 2-Laboratório de Electroencefalograma, 3-Serviço de Neurologia Pediátrica, Hospital D. Estefânia, CHLC
inesrosariomarques@gmail.com

Introdução: A Epilepsia Infantil com Pontas Centro-temporais (CECTS) é a epilepsia focal mais comum na infância. A sua evolução atípica pode resultar em diferentes síndromes, com características electroencefalográficas em comum: CECTS Atípica (aCECTS), Encefalopatia Epiléptica com Ponta-Onda Contínua no Sono (EECSWS) e Síndrome de Landau-Kleffner (LKS). Actualmente, estas entidades são cada vez mais abordadas como um espectro de epilepsias focais com gravidade e envolvimento neurocognitivo variável.

Objectivo: Caracterização clínica e electroencefalográfica da evolução atípica da CECTS.

Metodologia: Estudo observacional e retrospectivo de todas as crianças que realizaram electroencefalograma (EEG) entre Janeiro de 2015 e Agosto de 2017 num hospital pediátrico central, seleccionando-se aquelas que apresentavam um padrão electroencefalográfico de estado de mal no sono, ou cuja hipótese diagnóstica era de aCECTS, EECSWS ou SLK. Foram revistos os processos clínicos e analisadas variáveis demográficas e clínicas.

Resultados: Obteve-se um total de dezoito doentes, dos quais treze do sexo masculino, sendo a idade mediana de início da Epilepsia aos quatro anos, com uma média de doze meses até à evolução atípica. Sete crianças tiveram o diagnóstico de aCECTS, dez de EECSWS e uma de LKS. A focalidade do EEG foi centro-temporal bilateral em quatro casos, unilateral nos restantes. Quinze crianças mostraram dificuldades cognitivas/académicas (predominantemente na área da linguagem), seis apresentaram uma Perturbação de Hiperactividade e Défice de Atenção e seis tiveram alterações comportamentais. Três desenvolveram hemiparésia. A maioria dos doentes fez politerapia anti-epiléptica (em média com quatro fármacos), sete necessitaram de corticoterapia. Até ao momento, assistiu-se à normalização do EEG em cinco doentes (idade mediana: doze anos).

Conclusões: É indispensável um acompanhamento clínico e electroencefalográfico frequente, idealmente com testes neuropsicológicos formais desde o início da CECTS, que permitam detectar e actuar precocemente perante uma evolução atípica da doença, uma vez que esta pode implicar limitações neurocognitivas a longo-prazo.

C071. Estado de Mal convulsivo e Estado de mal não convulsivo: Análise retrospectiva, descritiva e comparativa de uma série hospitalar

Leonor Rebordão, Rita Martins, João Peres, Raquel Tojal, António Martins

Serviço de Neurologia, Hospital Prof. Doutor Fernando Fonseca, Amadora/Sintra
leonor.rebordao@hff.min-saude.pt

Introdução: O Estado de Mal (EM) é uma emergência neurológica frequente e severa. Diagnosticar e tratar precocemen-

te é fulcral para prevenir lesão cerebral.

Objetivos: Descrição da população e comparação entre o Estado de Mal Convulsivo (EMC) e Estado de Mal Não Convulsivo (EMNC) relativamente ao sexo, idade, clínica, etiologia, duração do EM, duração do internamento, tratamento e mortalidade.

Métodos: Análise retrospectiva dos doentes admitidos no Hospital Fernando Fonseca, entre Janeiro 2016 e Maio de 2017, com diagnóstico primário ou secundário de EM no sistema de codificação ICD-10 ou no electroencefalograma (EEG). Semiologicamente classificou-se em convulsivo (EMC) e não convulsivo (EMNC), e, etiologicamente, em sintomático agudo, sintomático remoto e criptogénico. Assumiu-se o término aquando da cessação clínica de atividade convulsiva ou de atividade epiléptica no EEG. Estabeleceu-se as benzodiazepinas como primeira linha terapêutica, seguido de antiepiléticos e anestésicos. Considerou-se a mortalidade intra-hospitalar.

Resultados: Foram incluídos 61 doentes, 41 do sexo masculino e 20 do sexo feminino, com idades compreendidas entre 22 e 95 anos, média de 64,5 anos. Destes, 35 apresentaram EMNC e 26 EMC. Etiologicamente, 28 tinham causa sintomática aguda, 24 sintomática remota, 9 criptogénicos, e 12 mais do que uma causa. Comparando EMC e EMNC, ambos foram predominantes no sexo feminino. A média de idades foi, respetivamente, de 54,5 e 72 anos. Clinicamente, 72% da totalidade doentes apresentou-se com alteração do estado de consciência. A etiologia sintomática remota foi preponderante nos dois tipos. O EM durou entre 1 e 24h na maioria dos doentes. A duração do internamento foi superior no EMNC. O EMC exigiu na maioria dos doentes tratamento de terceira linha. A mortalidade foi superior no EMNC (37% vs 30,7%).


Conclusões: A mortalidade do EM revelou-se muito elevada, particularmente no EMNC, pelo que sensibilizar os profissionais de saúde torna-se prioritário para a redução da morbilidade, mortalidade e custos associados.

C072. Low serum levels of miR-22 inversely correlates with hippocampal P2X7 receptor and IL-1 β overexpression in Mesial Temporal Lobe Epilepsy patients

Bárbara Leal^{1,2}, Cláudia Carvalho^{1,2}, João Chaves³, Andreia Bettencourt^{1,2}, Daniela Boleixa¹, Rui Rangel⁴, Agostinho Santos⁵, Joel Freitas³, João Lopes⁶, João Ramalheira⁶, Berta Martins da Silva^{1,2}, Paulo P Costa^{1,2,7}, Paulo Correia-de-Sá⁸, António Martins da Silva^{2,6}

1-Laboratório de Imunogenética, Instituto de Ciências Biomédicas Abel Salazar (ICBAS) – Universidade do Porto; 2-Unidade Multidisciplinar de Investigação Biomédica, Instituto de Ciências Biomédicas Abel Salazar, Universidade do Porto - UMIB/ICBAS/UP; 3-Serviço de Neurologia, Centro Hospitalar do Porto – Hospital de Santo António (CHP-HSA); 4-Serviço de Neurocirurgia, CHP-HSA; 5-Serviço de Patologia Forense, Instituto Nacional de Medicina Legal e Ciências Forenses – Delegação do Norte (INMLCF-DN); 6-Unidade de Neurofisiologia CHP-HSA; 7-Instituto Nacional de Saúde Dr. Ricardo Jorge – INSA; 8-Laboratório de Farmacologia e Neurobiologia – Center for Drug Discovery and Innovative Medicines (MedInUP), Instituto de Ciências Biomédicas Abel Salazar [ICBAS], Universidade do Porto
bagueirreal@gmail.com

Background: MiR-22 is a microRNA known for its neuroprotective role. This effect may be achieved through the regulation of the ATP-gated ionotropic P2X7 receptor (P2X7R). Clinical and experimental studies have demonstrated the overexpression of these proteins following epileptic seizures. Nevertheless, the role of miR-22 in Mesial Temporal Lobe Epilepsy (MTLE) development is still unclear. Taking into consideration that microRNAs are very stable in biological fluids, we hypothesized that miR-22 levels in the serum of MTLE patients would reflect its amount in the epileptic brain and, hence, could serve as an indicator of the pro-epileptic activ-



ity of P2X7R and inflammatory cytokines. Methods: Serum miR-22 levels and brain P2X7R and IL-1 β mRNA were quantified by Real Time PCR. MTLE-HS patients were compared to healthy individuals. Results: Serum levels of miR-22 were decreased ($p=0.029$) in MTLE-HS patients ($n=40$) compared to control individuals ($n=48$); this difference was more evident in patients refractory to medication ($p=0.015$). P2X7R expression was higher in hippocampus and anterior temporal lobe ($p=0.012$) of MTLE-HS patients ($n=23$) than in cadaveric controls ($n=10$). IL-1 β , was also overexpressed in the brain of MTLE-HS patients ($p=0.0002$) than in controls.

Conclusion: To the best of our knowledge this is the first study designed to quantify miR-22 expression in the serum of MTLE-HS patients. Association between lower levels of miR-22 and propagation of epileptic seizures has been recently demonstrated. Our results show that downmodulation of serum miR-22 is associated with overexpression of P2X7R and IL-1 β in brain tissue of MTLE-HS patients. The putative implication of miR-22 de-repression of P2X7R in epileptogenesis and seizure propagation, linked to exacerbation of inflammatory responses and excitatory over inhibitory neurotransmission suggests that the miR-22/P2X7R/IL-1 β axis may be a novel target for therapeutic intervention in drug-resistant MTLE-HS.

Supported by a BICE Tecnifar Grant.

C073. Utilização da lacosamida endovenosa no estado de mal epilético refratário e super-refratário - experiência clínica num hospital terciário

Soraia Vaz, Pedro Brás, Ary de Sousa, Manuel Manita
Serviço de Neurologia, Centro Hospitalar de Lisboa Central
soraia.teixeira2@gmail.com

Introdução: O estado de mal epilético (EME) é uma emergência neurológica com morbilidade e mortalidade significativas. A lacosamida não faz parte da curta lista de anti-epiléticos (AE) aprovados no seu tratamento. Contudo, a sua utilização crescente aponta para a sua segurança e eficácia no controlo desta entidade.

Objetivos: avaliar o impacto da lacosamida no controlo do EME.

Metodologia: estudo retrospectivo que incluiu doentes que receberam lacosamida endovenosa para controlo de qualquer tipo de EME no Centro Hospitalar de Lisboa Central, entre Setembro de 2015 e Agosto de 2017. Colheram-se dados demográficos, dados relativos à atividade epilética, outros AE utilizados e duração do EME até introdução da lacosamida. A lacosamida foi considerada eficaz quando foi o último fármaco introduzido até à cessação do EME. Foi considerada uma resposta parcial à lacosamida às 24h e às 48h quando houve redução significativa da atividade epilética clínica e/ou electroencefalográfica.

Resultados: foram incluídos 10 doentes com idade média de $57,2 \pm 16,5$ anos, sendo 8 mulheres, e a maioria com EME convulsivo (80%) e focal (70%). À data da introdução da lacosamida, o tempo médio de duração do EME foi de $12 \pm 8,8$ dias e o número médio de AE foi 5,5. A lacosamida foi eficaz na cessação do EME em 3 doentes, nos quais foi o último fármaco introduzido. Verificou-se resposta parcial em 4 e ausência de resposta em 3. O tempo médio de resolução do EME após introdução de lacosamida variou entre 0-54 dias (média: 11,1).

Conclusão: Obtivemos uma taxa de eficácia inferior à reportada por outros autores, o que pode ser atribuído em parte à utilização tardia na sucessão de AE e na duração do EME. Ainda assim, na maioria dos doentes houve resposta completa ou parcial, pelo que consideramos que a lacosamida deve ser considerada precocemente no tratamento do EME.

C074. Proposal of an electrooculogram montage to distinguish different eye movements in electroencephalography studies

Cristina Rosado Coelho¹, Guadalupe Fernandez-Baca Vaca^{1,2}, Hans Lüders^{1,2}

1-Epilepsy Center, University Hospitals, Cleveland Medical Center, Cleveland, Ohio, USA; 2-Case Western Reserve University, School of Medicine, Cleveland, Ohio, USA
cristinamrosado@gmail.com

Introduction: Classically, eye movements have been analyzed in the electroencephalography (EEG) frontal leads. However, it is often difficult to distinguish them during video monitoring, when video is available. In addition, frequently, during eye movements, we strive to discern the correspondent EEG changes from epileptiform activity.

Aim: We propose an electrooculogram (EOG) montage that helps to differentiate between various types of eye movements. Additionally, we propose that this EOG montage is helpful to discriminate eye movements from epileptiform activity on EEG.

Methods: We analyzed different types of eye movements in 6 patients admitted in the Epilepsy Monitoring Unit at University Hospitals, Cleveland Medical Center, USA. These patients were randomly chosen between February and July 2017, one per month. Six extra electrodes were placed peri-orbitally and the corresponding signal change was recorded simultaneously with the EEG. In addition, we analyzed 3 different seizures with the same montage.

Results: During eye movements, different deflections in the EOG montage were seen. The observed deflections allow to differentiate between (i) blinks, (ii) looking to the left, (iii) to the right, (iv) look up, and (v) look down. The potentials seen have opposing phases when eye movements occur. By contrast, during epileptiform activity the potentials are in phase. We also show 3 seizures as examples.

Conclusions: The proposed EOG montage allows distinguishing different eye movements. These could be useful to differentiate them from epileptiform activity and understand what type of seizure is observed, which in turn could help localize or lateralize the epileptogenic zone.

C075. Câibras noturnas - Evidência clínica e polissonográfica de associação frequente a outras patologias de sono

Cláudia Marques-Matos^{1,3}, Carla Bentes^{2,4}, Ana Rita Peralta^{2,4}

1-Serviço de Neurologia do Centro Hospitalar de São João; 2-Laboratório EEG/Sono, Serviço de Neurologia do Centro Hospitalar Lisboa Norte; 3-Departamento de Neurociências Clínicas e Saúde Mental da Faculdade de Medicina da Universidade do Porto, Porto; 4-Faculdade de Medicina da Universidade de Lisboa
marques.matos.claudia@gmail.com

Introdução: Estima-se que 33-50% dos adultos mais velhos sofra de câibras noturnas dos membros (CNM). Estudos recentes indicam que estes doentes têm mais frequentemente sono não reparador e outras queixas de sono, sugerindo uma associação ainda não confirmada com outras patologias de sono. O objetivo deste trabalho foi avaliar os diagnósticos clínicos e polissonográficos e a resposta ao tratamento das patologias de sono em doentes com CNM

Metodologia: Estudo observacional retrospectivo de doentes com CNM de uma consulta de sono de um centro terciário, a partir de registos clínicos e polissonográficos. A resposta à terapêutica foi comparada entre doentes observantes e não

observantes ao tratamento da patologia de sono co-mórbida.

Resultados: De uma base de 847 doentes, foram encontrados 19 doentes com CNM (10 homens, mediana 71 anos (IQR 65-78)). Nenhum foi referenciado à consulta por CNM. Todos os doentes apresentavam pelo menos um outro diagnóstico: 84,2% síndrome de apneia do sono (SAOS) (ligeira 26,3%; moderada 15,8%; grave 57,9%); 47,4% síndrome de pernas inquietas (SPI) com ou sem movimentos periódicos do sono (MPS); 21,2% MPS isolados. 89,5 % dos doentes apresentavam outras co-morbilidades ou iatrogenia que predisponha ao aparecimento de câmbias.

A observância do tratamento para a perturbação do sono associou-se significativamente com a melhoria das CNM, sem necessidade de introdução de terapêutica específica (90% vs. 0% dos doentes observantes melhoraram, $p=0,001$). No subgrupo de doentes com MPS, esta relação foi ainda mais marcada (100% vs. 0%, $p=0,002$).

Conclusão: A associação entre SAOS/MPS e CNM pode ser ocasional, porque são patologias comuns. No entanto, a melhoria clínica documentada sugere uma relação causal, provavelmente mais comum em doentes com outros factores de risco para câmbias. Consciencializar os profissionais de saúde para a necessidade de tratamento de outras patologias de sono concomitantes pode contribuir para diminuir o impacto das CNM.

C076. Verão vs inverno. influência da temperatura e da poluição atmosféricas no sono e nos distúrbios respiratórios do sono

Cláudia Pereira, Richard Staats, Susana Moreira, Dina Escalera, João Valença, Paula Pinto, Cristina Bárbara

Laboratório do Sono, Serviço de Pneumologia - Hospital de Santa Maria, Centro Hospitalar Lisboa Norte, Lisboa - Portugal
claudia.pereira31@gmail.com

Introdução: São várias as doenças que apresentam um comportamento sazonal. No entanto, existe pouca evidência científica quanto ao impacto da sazonalidade no sono na Apneia Obstrutiva do Sono (AOS).

Objectivos: Comparar o sono e os distúrbios respiratórios durante o sono entre um grupo de indivíduos com AOS e um grupo de indivíduos saudáveis no Verão e no Inverno.

Metodologia: Foi analisada uma amostra de 30 indivíduos com suspeita de AOS. Os indivíduos, com idade entre os 30 e os 60 anos, todos do sexo masculino, foram divididos em 2 grupos: grupo AOS ($n=15$) com índice de apneia/hipopneia (IAH) $\geq 15/H$ e $< 30/H$ e grupo sem AOS ($n=15$) constituído por indivíduos com IAH < 5 , e submetidos a 2 polissonografias completas (uma realizada no Inverno e outra no Verão) com controlo de temperatura ambiente e níveis de poluentes atmosféricos.

Resultados: No grupo sem AOS verificou-se, com a passagem do Inverno para o Verão, uma diminuição significativa na percentagem do sono N3; no grupo com AOS verificou-se um aumento da latência de sono N1 e da percentagem de sono N1, assim como uma diminuição da percentagem de sono N3, do Inverno para o Verão. Relativamente aos distúrbios respiratórios do sono, apenas no grupo com AOS se verificou um agravamento significativo do IAH, do índice de distúrbios respiratórios (IDR), do índice de dessaturação de oxigénio (ODI) e do tempo com saturação inferior a 90% (T90), com a passagem do Inverno para o Verão.

Conclusões: verificou-se que as diferenças sazonais da temperatura e da poluição atmosférica influenciam o sono e os distúrbios respiratórios do sono.

C077. Perturbação de Comportamento do Sono REM no diagnóstico das doenças neurodegenerativas: Análise retrospectiva de polissonografias do Hospital Egas Moniz 2012-2017

Manuel Salavisa¹, João Pedro Marto¹, Luisa Alves^{1,2}, Paulo Bugalho^{1,2}

1-Serviço de Neurologia, Hospital Egas Moniz, Centro Hospitalar Lisboa Ocidental; 2-CEDOC, Nova Medical School, Universidade Nova de Lisboa

mteixeira1@campus.ul.pt; joao.pedro.seabra.marto@gmail.com

Introdução: A perturbação de comportamento do sono REM (PCSR) é prevalente nas fases precoces das alfa-sinucleinopatias e foi incluída como critério diagnóstico principal para Demência de Corpos de Lewy (DCL). A avaliação por vídeo-polissonografia (PSG) pode portanto ser relevante no diagnóstico diferencial das doenças neurodegenerativas.

Objectivos: Descrever o impacto da objectivação da PCSR em PSG no diagnóstico e abordagem terapêutica dos síndromes neurodegenerativos.

Metodologia: Análise retrospectiva dos registos clínicos e polissonográficos de todos os doentes submetidos a polissonografia no Serviço de Neurologia do Hospital Egas Moniz entre Julho de 2012 e Março de 2017. Seleccionámos os casos de doenças neurodegenerativas sem diagnóstico clínico definido e registámos se o resultado da PSG foi útil 1) para definir o diagnóstico (nos casos de DCL); 2) como pista diagnóstica em casos que se confirmaram como alfa-sinucleinopatia (Atrofia de Sistemas Múltiplos e Doença de Parkinson); 3) na decisão terapêutica.

Resultados: Foram realizadas PSGs a 325 doentes. Destas, 61 (18,8 %) foram solicitadas para estudo de doenças neurodegenerativas sem diagnóstico clínico definitivo: 37 (60,6%) casos de demência, 19 (31,3%) de parkinsonismo, 5 (8,1%) de ataxia. A detecção de PCSR permitiu obter critérios definitivos para DCL em 13 doentes (72,2%), modificando a terapêutica em 61,5% destes. Outros 5 doentes viriam a reunir critérios para DCL, após um tempo médio de 20,4 meses. Dos 7 doentes em que este diagnóstico seria eventualmente possível sem PSG, o tempo médio para diagnóstico sem e com PSG seria 24,7 e 14,3 meses, respectivamente. No estudo dos síndromes parkinsonicos/atáxicos, a PSG serviu como pista diagnóstica em 14 doentes (60,9%), mudando a terapêutica em 35,7% dos casos.

Conclusões: A detecção de PCSR por PSG constitui um auxiliar diagnóstico importante nas alfa-sinucleinopatias, com impacto na abordagem terapêutica. O tempo médio de diagnóstico na DCL pode ser reduzido com recurso à PSG.

C078. Impacto do uso do CPAP na melhoria da insónia em homens e mulheres com SAOS

Isabel Loução de Amorim, Ana Rita Peralta, Carla Bentes

Departamento de Neurociências, Serviço de Neurologia, Laboratório de EEG/ Sono, Hospital de Santa Maria, Centro Hospitalar Lisboa Norte
isabelmlamorim@gmail.com

Introdução: A Síndrome da Apneia Obstrutiva do Sono (SAOS) e a insónia são patologias muito prevalentes, e que podem ocorrer em simultâneo. Esta associação é mais frequente nas mulheres. Alguns estudos sugerem que o tratamento da SAOS pode melhorar a insónia mas avaliam predominantemente SAOS grave, insónias primárias isoladamente e não avaliam a diferença entre sexos.

Objetivo: Avaliar a evolução dos sintomas de insónia com o uso de CPAP, em homens e mulheres com SAOS com diferen-

tes graus de gravidade.

Métodos: Estudo retrospectivo, incluindo todos os pacientes com SAOS e insónia da base de dados da consulta de perturbações de sono do Serviço de Neurologia do HSM-CHLN. Foram excluídos doentes sem seguimento clínico. SAOS e perturbação de insónia crónica (PIC) foram diagnosticadas de acordo a ICSD-3. A SAOS foi considerada ligeira/moderada se RDI entre 5-30 e grave se RDI \geq 30. A melhoria da PIC após CPAP foi avaliada de acordo com a impressão clínica, na observação realizada entre 6-12 meses após o início do tratamento. A diferença de resposta entre sexos foi avaliada através do Fischer exact test, $p<0,05$.

Resultados: De 827 pacientes, foram avaliados 95 pacientes com SAOS e insónia (53,7% mulheres). Destes, 61,1% reportavam melhoria da PIC com CPAP. As mulheres apresentaram mais SAOS ligeira a moderada (82,4% vs 54,5%) e uma melhor resposta ao CPAP (70,6% vs 50,0%, $p<0,05$). No grupo de SAOS grave, a PIC melhorava mais frequentemente nas mulheres (88,9% vs 35,0%, $p<0,05$).

Conclusão: Este estudo reforça que o tratamento da SAOS, mesmo ligeira a moderada, melhora a PIC. Esta resposta é mais frequente nas mulheres e dependente da gravidade da SAOS nos homens. Estes achados têm importantes implicações na prática clínica em Portugal, uma vez que podem contribuir para evitar ou reduzir a prescrição excessiva de terapêutica hipnótica e sedativa.

C079. Microdespertares na síndrome de apneia obstrutiva do sono (SAOS) - sintomas semelhantes na ausência de dessaturação de oxigénio?

Sara Parreira¹, Dulce Neutel^{2,3}, Carla Bentes^{2,4}, Ana Rita Peralta^{2,4}

1-Serviço de Neurologia, 2-Laboratório de EEG/Sono, Serviço de Neurologia, Hospital de Santa Maria - Centro Hospitalar Lisboa Norte, Lisboa; 3-Serviço de Neurologia, Hospital Espírito Santo, Évora; 4-Faculdade de Medicina, Universidade de Lisboa, Lisboa sara.b.parreira@gmail.com

Introdução: O baixo limiar para o despertar é um dos mecanismos responsáveis pela SAOS. Num subgrupo destes doentes, os eventos respiratórios obstrutivos associam-se apenas a microdespertares sem dessaturação associada. Não existem estudos que avaliem diferenças na apresentação clínica destes diferentes fenótipos de SAOS.

Metodologia: Das PSGs realizadas entre 2014 e 2017 foram selecionados os doentes referenciados por suspeita de SAOS com RDI \geq 10 com fenótipo não dessaturante (ND) – índice de dessaturação de oxigénio (ODI) <5 – que foram aleatoriamente emparelhados (idade, sexo, gravidade SAOS) com doentes dessaturantes (D) – ODI \geq 5. Os dados clínicos foram obtidos através de questionários de autopreenchimento. Foram avaliadas diferenças entre os dois grupos pelos testes de Mann Whitney e Fischer exact test.

Resultados: De 345 doentes com RDI \geq 10 foram selecionados 32 ND e 31 D. A idade média foi de 49,7 anos com 51% de mulheres. O RDI foi de 17,5 \pm 5,3 (ND) e 15,6 \pm 3,9 (D). O IMC foi superior no grupo D (25,7 vs. 29,6; $p=0,002$). A presença de sonolência diurna excessiva (53% e 62%) e fadiga (72% e 76%) foi semelhante nos dois grupos assim como a proporção de outros sintomas relacionados com o sono (insónia, sintomas respiratórios, alterações de comportamento e movimento durante o sono). Verificou-se ainda uma elevada frequência de acidentes relacionados com sonolência (9% vs. 14%, $p=0,70$) nos dois grupos. Mais doentes ND classificavam os seus sintomas como frequentes ou contínuos (43% vs. 13%; $p=0,01$).

Discussão: O fenótipo ND é pouco frequente. A apresentação clínica não permite a sua distinção do fenótipo mais clás-

sico de SAOS, exceto pelo menor IMC. No grupo ND parece haver maior gravidade de sintomas em termos de duração. Estes dados reforçam a importância dos microdespertares na fisiopatologia da SAOS e enfatizam a necessidade de realização de PSG completas em doentes com queixas de sono significativas.

Posters

P01. Idiopathic ocular neuromyotonia as a potential mimicker of ocular myasthenia

Ana Inês Martins, Ana Brás, Anabela Matos, João Lemos
 Neurology Department, Coimbra University and Hospital Centre,
 Coimbra, Portugal
 ana.inesm@hotmail.com

Introduction: Ocular Neuromyotonia (ONM) is a rare paroxysmal disorder characterized by intermittent episodes of diplopia due to paroxysmal discharge of the ocular motor nerves, resulting in inappropriate contraction of the extra-ocular muscles.

Fourth nerve (4N) involvement is demonstrated in about 10% of the cases and is usually idiopathic, although nerve compression must be ruled out. The pathomechanism leading to ONM includes ephaptic transmission, partial demyelination and/or axonal hyperexcitability. We report two patients with idiopathic 4N-OMN in whom the possibility of ocular myasthenia was initially putted forwarded.

Case1: A previously healthy 53-year-old female presented with a 4 month-history of numerous daily episodes of vertical binocular diplopia (>100/day). Her exam showed intermittent left eye hypotropia (depression) (20-diopters) lasting 10-20s, which could also be precipitated by sustained voluntary downward-gaze. A small (2-diopters) asymptomatic left eye hypertropia (elevation) was observed during the inter-critical phase. Repetitive nerve stimulation and brain MRI were unrevealing while Hess Lancaster test mapped to a left-4N-palsy. She demonstrated complete and near-complete response to carbamazepine 200mg 2id and lacosamide 100mg id, respectively.

Case2: A 38-year-old male presented with a 3-month history of fluctuating, self-limited, oblique and torsional binocular diplopia (1-10/day, lasting ~60s). On exam, there was intermittent right eye hypotropia (6-diopters) and incyclotorsion, occurring either spontaneously or precipitated by blinking and sustained downward-gaze, with an otherwise normal exam. Repetitive nerve stimulation and brain MRI angiography were normal. There was a complete response after carbamazepine 200mg id.

Conclusion: ONM is possibly an overlooked cause of episodic fluctuating binocular diplopia, which may mimic an ocular myasthenia presentation. Sustained excentric gaze into the direction of the plane of action of the affected muscle can occasionally trigger these episodes, as seen in our cases. Its prompt clinical recognition can obviate the need for performing unnecessary diagnostic and/or therapeutic procedures and hasten effective treatment.

P02. Oftalmoplegia externa progressiva associada a uma variante no gene da paraplegina (SPG7)

Sara Duarte¹, Manuel Melo Pires², Ricardo Taipa², Isabel Alonso^{3,4}, Ernestina Santos¹
 1-Serviço de Neurologia, 2-Unidade de Neuropatologia, Hospital de Santo António – Centro Hospitalar do Porto; 3-UnIGENE e CGPP, Instituto de Biologia Molecular e Celular (IBMC) – Universidade do Porto; 4-Instituto de Investigação e Inovação em Saúde (i3S) – Universidade do Porto
 sararibeiro.neurologia@chporto.min-saude.pt

Introdução: A oftalmoplegia externa progressiva (OEP) é uma manifestação clássica das doenças mitocondriais, mas a sua base genética permanece desconhecida numa proporção substancial de doentes. Foram descritos alguns casos de OEP por mutação no gene da paraplegina (Pfeffer et al, Brain 2014).

Caso clínico: Mulher de 73 anos com antecedentes de colangite autoimune com síndrome sicca associada e fatores de risco vascular. Aos 69 anos surgiu ptose palpebral bilateral simétrica e aos 70 anos diplopia e fraqueza muscular proximal. O exame neurológico não apresentava outras alterações, nomeadamente ataxia ou sinais piramidais. Nos ascendentes não há história de doenças neurológicas. A doente tem três filhos: um deles, com 50 anos, tem alteração da marcha e quedas frequentes desde a infância (nunca observado por Neurologia).

A eletromiografia com estimulação nervosa repetitiva foi normal e não era sugestiva de miopatia. Os anticorpos anti-RACH e anti-MuSK foram negativos. Foi instituída terapêutica com piridostigmina e posteriormente com prednisolona sem melhoria. A biópsia do músculo deltoide mostrou características miopáticas associadas a alterações do tipo mitocondrial (fibras do tipo “ragged red” e COX negativas). Foi testado um painel de 22 genes responsáveis pela manutenção do genoma mitocondrial, tendo sido encontrada uma nova variante, em heterozigotia, no gene SPG7 [c.375A>C;p.(Glu125Asp)]. Esta variante localiza-se na penúltima base do exão 3 e análise bioinformática indica que poderá afetar o splicing.

Conclusões: Embora tenham sido descritos alguns casos de OEP por variantes no gene da paraplegina, a variante detetada nesta doente não foi ainda reportada na literatura. No entanto, foi já descrita em dois doentes com paraparesia espástica uma variante na base seguinte (c.376G>C) que se comprovou afetar o splicing deste exão. Num destes doentes esta variante foi detetada em heterozigotia composta com a variante c.1529C>T; p.(Ala510Val) e no segundo doente, tal como no caso que apresentamos, não foi detetada uma segunda variante potencialmente causal.

P03. Síndrome anticorpo anti-GQ1b: apresentação aguda de oftalmoparésia flutuante, ataxia da marcha e disautonomia sem arreflexia

Linda Azevedo Kauppila¹, Ana Catarina Franco¹, Diana Aguiar de Sousa^{1,2,3}, Filipa Falcão¹, Luísa Albuquerque^{1,2,3}
 1-Serviço de Neurologia, Departamento de Neurociências e Saúde Mental, Hospital Santa Maria, Centro Hospitalar Lisboa Norte, Lisboa; 2-Instituto de Medicina Molecular de Lisboa, Lisboa; 3-Faculdade de Medicina da Universidade de Lisboa, Lisboa
 lmkazevedo@gmail.com

Introdução: O síndrome de Miller-Fisher (MFS) é caracterizado pela tríade de início agudo de oftalmoplegia, ataxia e arreflexia, frequentemente com anticorpos anti-GQ1b positivos. Formas atípicas, mais raras, comumente associadas a anticorpos anti-GQ1b, incluem neuropatias cranianas isoladas e síndromes de sobreposição à síndrome de Guillain-Barré e à encefalite de Bickerstaff, requerendo um nível de suspeição mais elevado.

Reportamos um caso com um quadro agudo de oftalmoplegia flutuante, ataxia da marcha e disautonomia sem arreflexia.

Caso clínico: Homem, 55 anos: apresentação com um quadro de dois dias de evolução de dor ocular, hiperémia conjuntival, fotofobia, seguido de diplopia binocular, anorexia, náuseas e desequilíbrio da marcha. Ao exame neurológico: pupilas midriáticas, ausência de reflexos pupilares com dissociação luz-perto, hiperémia conjuntival e diplopia com oftalmoparésia. As características da oftalmoparésia flutuavam entre a oftalmoplegia internuclear bilateral - ‘wall-eyed bilateral internuclear ophthalmoplegia (WEBINO)’ - e oftalmoplegia total, associada a ptose palpebral. Apresentava disautonomia

significativa, com hipotensão ortostática, sudorese e náuseas em ortostatismo. Os reflexos osteotendinosos eram normais. A RM crânio-encefálica e os estudos neurofisiológicos foram normais. A análise do LCR demonstrou 0.8 células/mm³ e proteinorráquia de 49.4 mg/dL. Começou um ciclo de 5 dias de metilprednisolona EV, seguido de prednisolona oral, sem melhoria. Começou imunoglobulina EV ao 13º dia após o quadro sintomático ter iniciado. Aos 4 meses, a ataxia da marcha e a disautonomia tinham resolvido, mantendo apenas lentificação dos reflexos pupilares. O estudo de serologias infecciosas e auto-imunidade, anti-aquaporina 4 e o teste sérico de toxina botulínica foram negativos. O valor sérico de tiamina, normal. O título do anticorpo anti-GQ1b sérico foi positivo.

Conclusão: Não existe conhecimento prévio de uma descrição de MFS atípico com oftalmoparésia flutuante e disautonomia sem arreflexia. Requer um nível de suspeição clínica elevado, bem como a avaliação através dos anticorpos, sensíveis e específicos, anti-GQ1b.

P04. Manifestações clínicas e electrofisiológicas associadas a hipercaliémia secundária

Joana Jesus-Ribeiro, Inês Correia, Joana Ribeiro, Luciano Almendra, Luís Negrão, António Freire Gonçalves
Serviço de Neurologia, Centro Hospitalar e Universitário de Coimbra, Coimbra
joanajribeiro@gmail.com

Introdução: A hipercaliémia, adquirida ou hereditária, está classicamente associada a fraqueza de causa muscular. A fraqueza muscular associada a hipercaliémia por lesão nervosa periférica tem sido raramente descrita na literatura. Apresentamos o caso clínico de um doente com hipercaliémia secundária à administração crónica de espironolactona e que desenvolve, no período de três meses, fraqueza muscular nos membros inferiores com alterações do tipo desmielinizante no estudo de condução nervosa.

Caso Clínico: Homem de 73 anos, com antecedentes de insuficiência cardíaca, que iniciou terapêutica com espironolactona cerca de seis meses antes da observação. Três meses após o início do tratamento apresentou queixas de acrodisestesias e fraqueza muscular nos membros inferiores (MIs) e, mais tarde, envolvimento dos membros superiores. O exame neurológico revelou fraqueza muscular proximal e distal simétrica dos MIs G4-, arreflexia generalizada, hipoestesia em padrão meia e luva a todos os modos de sensibilidade. Não eram evidentes alterações dos pares cranianos, nem fasciculações ou atrofia muscular.

O estudo de condução nervosa motora e sensitiva revelou alterações compatíveis com polineuropatia desmielinizante sensitivo-motora. O estudo analítico apresentou hipercaliémia (7,5mmol/L), elevação da creatinina (2,07mg/dL) e da ureia (67,8mg/dL). A avaliação analítica retrospectiva evidenciou valores séricos de potássio no sentido ascendente, sinérgicos com as manifestações clínicas.

Após a correcção da hipercaliémia verificou-se uma reversão completa do quadro clínico e melhoria progressiva das alterações neurofisiológicas.

Conclusões: Este caso clínico salienta a necessidade de incluir a hipercaliémia crónica no diagnóstico diferencial das polineuropatias desmielinizantes adquiridas, e reforça a importância da pesquisa de alterações eletrolíticas como potenciais causas de fraqueza muscular.

P05. Mononeuropatia do nervo peroneal: caso clínico de etiologia compressiva por quisto gangliónico intraneural

Ana André, Ana Félix, Helena Machado, Miguel Milheiro, João Raposo, Motasem Shamasna
Serviço de Neurologia do Centro Hospitalar Universitário do Algarve
analuisandre89@gmail.com

Introdução: As mononeuropatias resultam de diversas etiologias, sendo a compressão focal a causa mais comum. O nevo peroneal é o mais afetado nos membros inferiores, a nível da cabeça do perónio.

Caso Clínico: Homem de 52 anos, com antecedentes pessoais de obesidade e hábitos tabágicos, recorre ao serviço de urgência por quadro evolutivo de um ano de dor na região lateral da coxa e joelho direito, que irradiava até ao dorso do pé, com agravamento nas últimas semanas da marcha, flexão e extensão do joelho, e défice motor na dorsiflexão do pé ipsilateral. Associava-se a dor lombar. Ao exame neurológico apresentava plegia na dorsiflexão do pé direito, hipostesia tátil e algica na parte lateral da perna e dorso do pé, manobra de laségue positiva, e dor ao toque na parte lateral da perna e joelho. A ressonância magnética (RM) lombo-sagrada e estudo analítico apresentavam-se sem alterações. O estudo neurofisiológico revelou uma lesão axonal subaguda-crónica grave do nervo peroneal a nível ou abaixo da cabeça do perónio. A ecografia e RM do joelho demonstraram sinais de espessamento do nervo peroneal comum, sugestiva de neuropatia por conflito de espaço. O doente foi submetido a cirurgia descompressiva, com drenagem de quisto gangliónico, a nível da cabeça do perónio. Na reavaliação aos seis meses, o doente mantinha o défice motor do pé direito, sendo aplicado um dispositivo “foot-up”.

Conclusão: As causas mais comuns de compressão do nervo peroneal são a perda ponderal, imobilidade prolongada ou cruzamento das pernas. Embora a compressão por quisto gangliónico intraneural seja pouco frequente nos nervos periféricos, o quisto gangliónico intraneural peroneal é o tipo mais comum. Dado o seu processo crónico e progressivo, o diagnóstico precoce e tratamento cirúrgico são fundamentais, de modo a evitar a lesão axonal grave, e permitir melhor recuperação funcional.

P06. Paresia de cordas vocais: uma apresentação rara de miastenia gravis - caso clínico e revisão da literatura

Vera Montes, Cátia Carmona, Rui Guerreiro, Fernando Pita
Hospital de Cascais Dr. José de Almeida
montesveraluciasantos@gmail.com

Introdução: O envolvimento das cordas vocais (CV) como apresentação inicial de Miastenia Gravis (MG), em adultos, é extremamente raro.

Objetivos e Métodos: Apresentação de caso clínico e revisão sistemática da literatura de casos de paresia CV como manifestação inicial de MG.

Resultados: Descrevemos o caso de uma mulher de 80 anos, que dá entrada no SU com um quadro de insuficiência respiratória aguda (IRA) de novo, com necessidade de ventilação mecânica invasiva (VMI). Apresentava uma alteração da permeabilidade da via aérea por parésia da abdução das CV, com necessidade de traqueostomia. Realizou estudo de fibra única que confirmou disfunção da placa neuromuscular. Iniciou corticoterapia e prednisolona e efetuou terapêutica com imunoglobulina ev, sem benefício clínico. Teve alta, traqueostomizada, medicada com prednisolona 60 mg/dia e piridostigmina 60 mg 4id, tendo iniciado azatioprina três meses depois. Após dois meses, a doente é internada por agravamento da dispneia, disfonia, disfagia e paresia oculomotora. Iniciou plasmaferese (7 ciclos), com uma considerável melhoria da disfonia e disfagia, embora mantenha, até à data, necessidade de traqueostomia.

Da revisão sistemática, encontramos 15 casos publicados de MG que se apresentaram com paresia de CV, 60% do sexo feminino e 40% do sexo masculino, com uma média de idades de 57,0 ±18,0 anos. A IRA foi uma forma de apresentação em 87% dos doentes, a disfonia em 47% e a disfagia também em

47% dos casos. 33% acabaram por desenvolver sintomas oculares e em 27% houve generalização da MG. Foram detetados anticorpos associados à MG em 33% dos casos e 53% não responderam à terapêutica com piridostigmina. 87% dos doentes necessitaram de VMI e 67% de traqueostomia, sendo que destes, 50% mantiveram a traqueostomia durante mais de 6 meses.

Conclusão: A hipótese de MG deve ser sempre colocada em consideração em casos IRA aguda associada a paresia de CV.

P07. Neuropatia hereditária com suscetibilidade às paralisias de pressão por mutação pontual no gene PMP22

Renata Silva, Juliana Castelo, Catarina Silva Santos
Serviço de Neurologia, Centro Hospitalar de Entre o Douro e Vouga, Santa Maria da Feira
renatamsouto@gmail.com

Introdução: A HNPP é uma neuropatia autossómica dominante que se caracteriza pela ocorrência de neuropatias periféricas indolores recorrentes em locais habituais de compressão. A maioria dos doentes (80%) apresenta uma deleção em heterozigotia no gene que codifica a proteína PMP22, nos restantes ocorre uma variedade de mutações pontuais.

Caso Clínico: Homem de 24 anos, referenciado à consulta de doenças neuromusculares por episódio de pé pendente associado a dormência na face antero-lateral da perna direita, após ter estado a trabalhar de cócoras, usando umas calças justas. Notava uma discreta melhoria depois de dois meses decorridos. Referia já ter tido episódio semelhante no membro inferior esquerdo, com dormência, mas sem défice motor. Acorda frequentemente com dormência no território do nervo cubital e tem cáibras nos 4º e 5º dedos da mão esquerda após movimentos repetitivos.

Ao exame mantinha parésia na dorsiflexão do pé e hálux direito (grau 4/5) com hipostesia na face anterolateral da perna direita e arreflexia generalizada. A EMG/VC documentou uma polineuropatia sensitivo-motora axonal e desmielinizante, com compromisso do nervo Peroneal no segmento do Joelho, do nervo Mediano no canal do carpo e do nervo Cubital no trajeto do cotovelo e no canal de Guyon.

Sem episódios de neuropatia aguda ou queixas semelhantes na família. O estudo do gene PMP22 identificou uma mutação em heterozigotia c.434del (p.Leu145Argfs*10) – Exão 5, que já tinha sido descrita como causadora de HNPP.

Conclusões: Este é um caso de apresentação típica, sem correlação total com os achados electrofisiológicos, enfatizando a importância do teste genético no diagnóstico. A mutação encontrada está associada ao fenótipo da deleção comum, tal como no caso que apresentamos.

Devido à variabilidade fenotípica existente, a HNPP pode ser difícil de diagnosticar. No entanto, é importante estabelecer o diagnóstico para prevenir a recorrência dos sintomas e evitar tratamento médico ou cirúrgico desnecessário.

P08. Polineuropatia sensitiva hereditária e tosse crónica - descrição de duas famílias portuguesas

Ana Brás¹, Joana Parra¹, Pedro Carvalho², João Laffon³, Joana A. Ribeiro¹, Luciano Almendra¹, Argemiro Geraldo¹, Luís Negrão¹, Anabela Matos¹

1-Serviço de Neurologia, 2-Serviço de Reumatologia, 3-Serviço de Otorrinolaringologia, Centro Hospitalar e Universitário de Coimbra, Coimbra, Portugal
acatbras4@hotmail.com

Introdução: Os casos descritos de neuropatia axonal sensitiva autossómica dominante e tosse crónica são raros. A tosse

crónica pode preceder a neuropatia em várias décadas. A surdez neurossensorial, rouquidão, refluxo gastroesofágico e disfunção autonómica podem ser encontradas no âmbito deste espectro clínico. Os casos descritos encontram-se associados a mutações nos genes SPTLC1, MPZ ou PMP22 ou cromossoma 3p22-p24.

Casos clínicos: Apresentamos duas famílias portuguesas com características clínicas sugestivas desta entidade. Na primeira família identificamos dois irmãos de 73 e 78 anos com ataxia sensitiva e tosse crónica com mais de 10 anos de evolução. Na segunda família identificamos duas irmãs de 44 e 53 anos com uma história prolongada de tosse crónica e diagnóstico clínico recente de neuropatia sensitiva (uma das irmãs com ataxia sensitiva e a mais nova com parestesias distais nos membros inferiores). Nesta última família, existia um tio falecido com o diagnóstico de doença de neurónio motor e neuropatia sensitiva. Dois doentes de famílias distintas apresentavam surdez neurossensorial. Todos os doentes foram submetidos a estudos de condução nervosa sensitiva e motora que revelou uma polineuropatia axonal sensitiva pura generalizada. A investigação de causas secundárias de tosse crónica foi negativa. As causas adquiridas para neuropatia sensitiva foram excluídas. O estudo genético para HSN1 foi negativo. Num doente da primeira família foi detetada uma variante nova patogénica c5073A>T (p.Lys1691Asn) em heterozigotia no gene KIF1B – associada a CMT tipo 2A1.

Conclusão: A coexistência de neuropatia sensitiva autossómica dominante e tosse crónica parece ser rara. Apresentamos quatro doentes de duas famílias não relacionadas com este diagnóstico. O reconhecimento de mais famílias é importante para a identificação de novas mutações genéticas relativas a esta entidade clínica.


P09. Doença de Hirayama - patologia a reconhecer também no Ocidente

Francisco Antunes¹, Lígia Neves², Pedro Pereira¹
1-Serviço de Neurologia, 2-Serviço de Neurorradiologia, Hospital Garcia de Orta, Almada
franciscoadantunes@gmail.com

Introdução: A Doença de Hirayama (DH) constitui uma patologia não progressiva dos cornos anteriores da medula cervical baixa. Apesar de rara e principalmente descrita em países asiáticos, poderá estar subdiagnosticada no Ocidente. Fazemos uma revisão atualizada desta patologia, tendo por base um caso clínico e sua caracterização neurofisiológica.

Caso Clínico: Jovem brasileiro de 18 anos, com quadro progressivo com um ano de evolução de diminuição da força muscular, tremor e atrofia das mãos, de predomínio direito, que agravava com o frio. Ao exame neurológico destacava-se parésia dos movimentos dos dedos com atrofia dos músculos intrínsecos das mãos e do antebraço, mais evidente à direita, com braquiradiais relativamente poupados, e polimíoclonus. A investigação analítica do soro e líquido céfalorraquidiano foram normais. A ressonância magnética cervical revelou discreto hipersinal em T2 e redução de volume nos segmentos cervicais inferiores. A avaliação neurofisiológica demonstrou amplitudes motoras dos nervos cubitais reduzidas de forma assimétrica, sinais de deservação crónica grave nos miótomos de C7 a T1 bilateralmente e tempos de condução central preservados. Foi equacionado o diagnóstico de DH. Ao longo de 12 meses de vigilância, não se verificou qualquer progressão dos sintomas e a reavaliação neurofisiológica foi globalmente sobreponível.

Conclusões: As características demográficas, clínicas e neurofisiológicas deste caso são compatíveis com DH. A sua etiologia não é consensual, sugerindo-se relação com lesões isquémicas por deslocamento anterior do saco dural na flexão cervical. A correta interpretação imagiológica poderá estar condicionada pela raridade da doença e por dificuldades



técnicas como a realização de RM com flexão cervical. O prognóstico é favorável (80-90% estabiliza aos 5 anos) e não existe nenhum tratamento aprovado, embora esteja descrito o uso de colar cervical ou mesmo descompressão medular cirúrgica na fase progressiva da doença. O reconhecimento desta patologia é importante pela diferença prognóstica em relação a doenças neurodegenerativas do neurónio motor.

PO11. Paralisia periódica hipocaliémica - uma família portuguesa revisitada

Tiago Teófilo¹, Teresa Aguiar²

1-Serviço de Medicina Física e de Reabilitação, 2-Serviço de Neurologia - Hospital Central do Funchal
tiagoteofilo87@hotmail.com

Introdução: As paralisias periódicas (PP) primárias são canalopatias raras de transmissão autossómica dominante caracterizadas por crises recorrentes de fraqueza muscular flácida. Englobam a PP hipocaliémica (PPhipoK), resultante de mutação no gene responsável pela subunidade $\alpha 1$ do canal de cálcio muscular sensível à di-hidropiridina (PPhipoK tipo1) ou no gene responsável pelo canal de sódio muscular-SCN4A (PPhipoK tipo2), a PP hipercaliémica, causada por mutação no gene SCN4, e o síndrome Andersen-Tawil. Relativamente ao tratamento mais comum, as crises agudas podem ser controladas com KCl e, profilaticamente, podem ser utilizados inibidores da anidrase carbónica.

Objetivo: Pretende-se reavaliar parte da família portuguesa descrita no artigo de B. Fontaine et al de 1994.

Metodologia: Avaliaram-se 11 indivíduos através de anamnese e exame neurológico, durante o mês de março de 2017. Atualizou-se a árvore genealógica.

Resultados: A idade média de início dos sintomas foi 10,7 anos, verificando-se uma tendência para início mais precoce nos indivíduos mais novos. Nas mulheres, a menarca está intimamente associada ao início dos sintomas. A frequência das crises apresenta variação individual; após a 3^a-4^a década, há uma tendência para diminuição da frequência. Três mulheres reportaram gravidez prévia com aumento da frequência e gravidade das crises durante a gestação. O fenótipo tende a manifestar-se com mais gravidade nos homens, havendo pouco controlo da doença nos indivíduos mais novos, apesar da profilaxia com acetazolamida. O exame neurológico revelou fraqueza muscular residual em 7 indivíduos, 5 dos quais são homens.

Conclusões: Apesar da reduzida amostra, constatou-se início mais precoce e maior gravidade das crises nos homens mais novos. A miopatia residual mostrou-se mais frequente no sexo masculino. Não é evidente o porquê de apenas alguns indivíduos desenvolverem miopatia residual. Seria pertinente uma prova terapêutica com diclorfenamida nos indivíduos com controlo ineficaz das crises.

PO12. Pupillary involvement in Miller Fisher syndrome

Pedro Lopes, Ana Inês Martins, Joana Jesus Ribeiro, Mário Sousa, Ana Novo, Luciano Almendra, Anabela Matos, João Lemos, Luís Cunha

Serviço de Neurologia, Centro Hospitalar e Universitário de Coimbra, Coimbra, Portugal
pedromiglopes89@gmail.com

Introduction: Miller Fisher Syndrome (MFS) is characterized by a triad of ophthalmoplegia, areflexia and ataxia. Although pupillary involvement has been described in MFS, formal pharmacological testing is seldomly performed, and the site of lesion in MFS seems to vary. We present 2 MFS cases, 1 with formal drug testing, in whom simultaneous sympathetic and parasympathetic impairment was documented.

Case 1: A 65-year-old female presented with a 3-day history of progressive binocular horizontal diplopia, dysphagia and gait imbalance. Exam revealed bilateral ophthalmoparesis sparing only infraduction, bilateral ptosis, generalized areflexia and ataxia. Pupils were mid-sized both in light and dark (~4mm OU), and not reactive to light. Pilocarpine 0.125% instillation had no effect on pupil while 1% concentration resulted in bilateral miosis (~1mm OU). Apraclonidine 0.5% instillation on the other hand caused bilateral midriasis (~8mm OU).

Case 2: A 52-year-old male presented with a 2-day history of binocular horizontal diplopia, gait imbalance and upper limb paresthesias. Exam showed complete restriction of abduction, adduction and supraversion OU, bilateral ptosis, generalized areflexia and ataxia. Pupils were mid-sized (~5mm OU) and symmetrical both in light and dark, and not reactive to light.

Both cases showed a demyelinating neuropathy on EMG, anti-GQ1b antibody positivity and a normal MRI, while CSF albuminocytological dissociation was present only in case 2. Serological testing for botulism was negative in both. Intravenous immunoglobulin was administered acutely and both patients completely recovered after 3 months.

Conclusion: Complete internal ophthalmoplegia may be present in Miller Fisher syndrome and may manifest as simultaneous sympathetic and parasympathetic pupillary dysfunction.

PO13. Mão em Garra, uma apresentação atípica do Síndrome de Guillain-Barré

Pedro Lopes¹, Rui Araújo¹, Luís Negrão¹, Manuel Salgado²

1-Serviço de Neurologia, 2-Serviço de Reumatologia, Centro Hospitalar e Universitário de Coimbra, Coimbra, Portugal
pedromiglopes89@gmail.com

Introdução: Nos últimos anos, temos assistido a um aumento do espectro clínico do Síndrome de Guillain-Barré, com o aparecimento de várias apresentações atípicas. Este facto traduz e impõe um maior desafio diagnóstico e terapêutico.

Caso clínico: Doente do sexo feminino, 58 anos de idade, recorre ao Serviço de Urgência por disestesias dolorosas distais dos membros superiores e dificuldade na mobilização dos dedos das mãos de instalação aguda e com uma semana de evolução. Ao exame neurológico apresentava diminuição da força muscular distal dos membros superiores, com postura das mãos em garra. Sem alterações de força muscular a nível dos membros inferiores. Sem alterações sensibilidade algica, vibratória ou proprioceptiva. O EMG revelou uma polineuropatia predominantemente motora, com ausência das respostas motoras distais dos Nervos Mediano e Cubital. Realizou RMN craniana e cervical que não revelaram alterações relevantes. A punção lumbar foi normal. Os anticorpos antigangliosídeos foram negativos. Realizou um ciclo de imunoglobulina humana intravenosa na dose de 25g/dia, durante 5 dias. A evolução clínica a longo prazo foi favorável, com reversão completa da sintomatologia motora e normalização do estudo electromiográfico.

Conclusão: O síndrome de Guillain-Barré com esta forma de apresentação clínica tem sido descrita raramente. Sugerindo uma forma axonal, a evolução clínica e o estudo electromiográfico são concordantes para uma lesão de natureza desmielinizante, predominantemente distal.

PO14. Síndrome Guillain-Barré como manifestação atípica de um carcinoma esofágico

Raquel Rocha¹, Maria Duarte², Filipe Correia¹

1-Serviço de Neurologia, Hospital Pedro Hispano, Unidade Local de Saúde de Matosinhos; 2-Serviço de Medicina Interna, Centro Hospitalar Póvoa de Varzim - Vila do Conde
raquelrocha6418@gmail.com

Introdução: A Síndrome de Guillain-Barré (SGB) é uma polineuropatia aguda imunomediada, habitualmente precedida

de infeção ou, mais raramente, vacinação, cirurgia, trauma ou transplante de medula óssea. Pode ainda surgir como complicação paraneoplásica, sendo o Linfoma de Hodgkin a neoplasia mais frequentemente associada. Apresenta-se o caso invulgar de um doente com SGB como manifestação inicial de adenocarcinoma do esófago.

Caso Clínico: Homem de 49 anos, hipertenso e com hábitos tabágicos e alcoólicos, apresentava acroparestesias e paraparesia com 1 semana de evolução. Sem alterações esfinterianas. Ao exame neurológico: parésia dos MIs G4/5, erros na sensibilidade postural, ROTs abolidos e marcha atáxica. Estudo do LCR compatível com dissociação albuminocitológica. Iniciou tratamento com imunoglobulinas (2g/kg/5dias). A electromiografia realizada ao 14º dia de evolução revelou polineuropatia sensitivo-motora de predomínio sensitivo, de carácter primariamente axonal, de gravidade moderada. Assumido o diagnóstico clínico de SGB na sua forma AMSAN. Do estudo etiológico: elevação de marcadores analíticos de inflamação; serologias e culturas negativas; anticorpos onconeuronais negativos; RMN de coluna dorsal e lombar normais; EDA revelou lesão ulcerada sugestiva de neoplasia esofágica, histologicamente carcinoma espinocelular moderadamente diferenciado invasivo, estadiamento cT3N+Mx. Em consulta de grupo oncológico, o doente foi proposto para quimio e radioterapia com intenção curativa. À data de alta, sem melhoria da componente sensitiva mas capaz de marcha autónoma, ainda que de base alargada e com necessidade de supervisão.

Conclusão: A revisão dos casos reportados na literatura permitem depreender que nas neoplasias associadas a SGB não existe um perfil serológico específico como se verifica noutras síndromes neurológicas paraneoplásicas com expressão de anticorpos onconeuronais. Após exclusão dos factores etiológicos mais comuns, assumiu-se a possível relação causal do adenocarcinoma esofágico no desenvolvimento do AMSAN. O seguimento a longo prazo será determinante para reforçar a existência de uma síndrome paraneoplásica.

P015. Envolvimento respiratório grave num doente da Guiné-Bissau com distrofia muscular das cinturas tipo 2A associada a uma nova mutação patogénica

Miguel Oliveira Santos^{1,2}, Rafael Roque¹, Isabel Conceição^{1,2}

1-Instituto de Fisiologia. Instituto de Medicina Molecular. Faculdade de Medicina da Universidade de Lisboa, Portugal;
2-Departamento de Neurologia. Departamento de Neurociências. Hospital de Santa Maria, Centro Hospitalar Lisboa Norte, Portugal
migueloliveirasantos@hotmail.com

Introdução: A distrofia muscular das cinturas tipo 2A (calpainopatia) trata-se de uma doença autossómica recessiva causada por mutações no gene CAPN3. Em comparação com as distrofinopatias ou outras distrofias musculares das cinturas (sarcoglicanopatias), o envolvimento respiratório é raro e tende a ocorrer em estadios muito tardios e avançados da doença.

Caso Clínico: Apresenta-se um doente de 27 anos, raça negra, natural da Guiné-Bissau, filho de pais consanguíneos, com atrofia e fraqueza muscular das cinturas com 12 anos de progressão. Perdeu a marcha autónoma no início da 2.ª década de vida. É o segundo filho mais velho de uma fratria de quatro irmãos. A sua irmã mais velha com fenótipo semelhante faleceu aos 30 anos por insuficiência respiratória. Os restantes irmãos são saudáveis. O exame neurológico mostrou padrão grave de atrofia e fraqueza muscular das cinturas. A avaliação laboratorial apresentou elevação ligeira da CK (470 UI/L). Os achados das provas de função respiratória foram compatíveis com padrão restritivo moderado com uma capacidade vital forçada (CVF) de 70%. A avaliação cardíaca foi normal. O EMG mostrou traçado miopático sem sinais de necrose

muscular ativa. A biopsia muscular apresentou padrão distrófico grave com exuberante infiltração por tecido adiposo e a imunohistoquímica quase ausente marcação para a disferlina. A sequenciação do gene DYSF foi normal. Foi encontrada uma nova mutação patogénica em homozigotia c.1702dup (p.Glu568Glyfs*9) no gene CAPN3. Embora não tenha sido possível fazer a sequenciação do gene CAPN3 na sua irmã, existe uma certa probabilidade de ambos partilhem a mesma mutação. No início da 3.ª década de vida iniciou cansaço para pequenos esforços e ortopneia e constatou-se um agravamento da CVF (52%), pelo que foi iniciada ventilação não invasiva.

Conclusões: Nesta família pode ser especulável que a nova mutação do gene CAPN3 se associe a este fenótipo particularmente agressivo com compromisso respiratório proeminente.

P016. Tratamento sintomático com fampridina num doente com síndrome miasténica Lambert-Eaton

Vanessa Oliveira¹, Ernestina Santos^{1,4}, João Chaves¹, Márcio Cardoso², Ana Paula Sousa², Maria Inês Costa³, Raquel Samões¹

1-Serviço de Neurologia, 2-Serviço de Neurofisiologia, 3-Serviço de Pneumologia, Centro Hospitalar do Porto - Hospital de Santo António (CHP-HSA); 4-Unidade Multidisciplinar de Investigação Biomédica (UMIB), ICBAS/UP
vanessa_oliveira9@hotmail.com

Introdução: A amifampridina é o fármaco indicado no tratamento sintomático da síndrome miasténica Lambert-Eaton (LEMS). A fampridina, fármaco da mesma família utilizado no tratamento da perturbação da marcha na esclerose múltipla, era inicialmente utilizada nestes casos, tendo um mecanismo de ação semelhante. Descrevemos um caso de utilização da fampridina no tratamento desta síndrome.

Caso Clínico: Homem de 64 anos, admitido por instalação progressiva de diplopia e défice motor com 3 meses de evolução. Objetivou-se ptose palpebral bilateral sem fadiga, diparésia facial, hipoelevação do palato, disartria e tetraparésia arreflexa. Apresentava insuficiência respiratória hipercápnica. A eletromiografia foi compatível com disfunção pré-sináptica da placa neuromuscular, sugerindo uma LEMS. Os anticorpos anti-Ro52, anti-SOX1 e anti-canais de cálcio dependentes da voltagem foram positivos. O estudo anatomopatológico de uma adenopatia mediastínica documentou um carcinoma de pequenas células do pulmão (SCLC), a aguardar plano terapêutico. Durante o internamento, sob prednisolona (30mg/dia) e piridostigmina, apresentou agravamento motor, fraqueza bulbar, oftalmoparésia e necessidade de ventilação invasiva. Iniciou imunoglobulinas (0,4g/kg/dia, 5 dias) com melhoria do défice motor, sem melhoria ventilatória nem da fraqueza bulbar. Cumprido um 2º ciclo de imunoglobulinas, sem melhoria sustentada, seguido de 5 sessões de plasmáfereze, com melhoria motora, mantendo necessidade de ventilação invasiva. Apresentou novo agravamento, tendo realizado 5 sessões adicionais de plasmáfereze com nova melhoria dos movimentos oculares e défice motor. Ao 3º dia, dado manter fraqueza bulbar e dependência ventilatória, aguardando-se a disponibilização de amifampridina, iniciou-se tratamento off-label com fampridina. O doente apresentou melhoria, com progressão para dieta mole no dia seguinte e autonomia ventilatória ao 4º dia de tratamento. À data de alta (36º dia sob fampridina), apresentava apenas uma tetraparésia global grau 4+.

Conclusão: Este caso ilustra a utilização da fampridina com sucesso no tratamento sintomático de um doente com LEMS paraneoplásico (SCLC) com resposta parcial e pouco sustentada à imunossupressão.

P017. Polirradiculopatia lombossagrada motora pura aguda associada à infecção VIH

Paula Salgado¹, Sueila Martins², Maria João Gonçalves², Sofia Pina³, Márcio Cardoso⁴, Carlos Andrade¹

1-Serviço de Neurologia, 2-Serviço de Doença Infecciosas, 3-Serviço de Neurorradiologia, 4-Serviço de Neurofisiologia, Hospital de Santo António, Centro Hospitalar do Porto paulasalgado88@gmail.com

Introdução: O atingimento polirradicular lombossagrado agudo associado à infecção VIH é raro, grave e frequentemente secundário a infeções oportunistas. Existem, no entanto, alguns casos reportados, com evolução relativamente benigna e recuperação espontânea, cuja etiologia permanece indeterminada.

Caso Clínico: Homem de 57 anos, apresentou-se com défice de força nos membros inferiores de predomínio esquerdo, com agravamento progressivo ao longo de 2 semanas. Negava sintomas sensitivos, sintomas nos membros superiores ou perdas esfinterianas. O exame neurológico relevou paraparesia flácida de predomínio esquerdo e distal, com reflexos rotulianos e aquiliano direito diminuídos e aquiliano esquerdo ausente. Sem outras alterações, incluindo sensibilidade termo-álgica ou propriocetiva. Concomitantemente foi diagnosticada infecção VIH inaugural (91000 cópias/ml no soro, 250/mm linfócitos T CD4+ e 821/mm CD8+). O estudo do LCR mostrou 30 leucócitos mononucleares, 1,4g/L de proteínas, glicose normal e 48700 cópias/ml de VIH. Restante estudo microbiológico negativo (incluindo CMV, Herpes vírus, tuberculose, cryptococcus). A RM lombossagrada revelou discretas alterações degenerativas, sem evidência de lesões de natureza infecciosa ou neoplásica. A eletromiografia mostrou alterações sugestivas de polirradiculopatia lombossagrada motora aguda, nos níveis L4, L5 e S1 bilateralmente, potenciais sensitivos normais, alterações das ondas F nos nervos tibial e peroneal, bilateralmente, com discreta diminuição das velocidades de condução motora destes, à esquerda. O estudo bioquímico identificou diabetes mellitus (HbA1c 6,5%) e excluiu défices vitamínicos; os estudos serológico e imunológico foram negativos. Em 3 semanas, iniciou melhoria espontânea progressiva. Iniciou tratamento com anti-retrovirais, encontrando-se sem défices aos 5 meses de seguimento.

Conclusões: No caso apresentado, consideramos que a polirradiculopatia lombossagrada motora pura se associou exclusivamente ao VIH. O processo fisiopatológico subjacente não se encontra identificado, embora provavelmente se encontre fundado num fenómeno autoimune, podendo representar um espectro da síndrome de Guillan-Barré. A identificação desta entidade rara é essencial, quer pelos seus diagnósticos diferenciais, quer pela sua evolução relativamente benigna.

P018. HiperCKemia - um caso de sarcoglicanopatia 'oculta'

Cláudia Lima¹, Argemiro Geraldo¹, Anabela Matos¹, Olinda Rebelo^{1,2}, Rosário Santos³, Luís Negrão¹

1-Serviço de Neurologia, 2-Serviço de Neuropatologia, Centro Hospitalar e Universitário de Coimbra; 3-Instituto de Genética Médica Doutor Jacinto Magalhães, Centro Hospitalar do Porto anaclaudialima@gmail.com

Introdução: As sarcoglicanopatias são formas raras de distrofia muscular das cinturas autossómica recessiva, de grande heterogeneidade clínica. O diagnóstico baseia-se nos achados histológicos e imunohistoquímicos, bem como em estudos genéticos moleculares.

Raramente, têm sido descritos casos de sarcoglicanopatia com estudo imunohistoquímico negativo.

Caso clínico: Doente do sexo masculino, com normal desenvolvimento psicomotor. Aos 43 anos de idade, desenvolveu queixas de mialgias nos membros inferiores, com intolerância ao exercício físico, dificuldade na marcha em plano inclinado e a subir escadas. Sem alteração ao exame objetivo. Sem medi-

cação habitual, nomeadamente estatinas. Sem história familiar para doença neuromuscular ou consanguinidade.

Em controlo analítico seriado identificou-se hiperCKemia com valor máximo registado de 3557 U/l sem rebate no ionograma ou função renal. O estudo electromiográfico identificava discretos sinais de lesão da fibra muscular nos músculos proximais dos MI.

Na biópsia muscular foram descritas lesões de miopatia indeterminada. O estudo imunohistoquímico dos sarcoglicanos alfa, beta, gama e delta apresentava normal expressão destas proteínas. O teste DBS para a doença de Pompe foi normal e a análise molecular do gene FKR1 foi negativa. Procedeu-se à sequenciação em larga escala de genes relacionados com miopatias hereditárias, sendo identificada em homozigotia a variante c.850C>T no exão 7 do gene do alfa-sarcoglicano.

Conclusão: Trata-se de um caso raro de alfa-sarcoglicanopatia com estudo imunohistoquímico dos sarcoglicanos normal, salientado-se a importância da realização do painel genético alargado quando as técnicas histológicas e imunohistoquímicas não fornecem informação específica.

P019. Neuropatia do trigémio secundária a Doença Mista do Tecido Conjuntivo

Fábio Carneiro, Pedro Pereira

Serviço de Neurologia, Hospital Garcia de Orta fabiojbcarneiro@gmail.com

Introdução: A neuropatia do trigémio apresenta um abrangente diagnóstico etiológico, sendo as doenças do tecido conjuntivo uma causa rara de neuropatia do trigémio. A doença mista do tecido conjuntivo é uma das principais etiologias de neuropatia do trigémio secundária a doença do tecido conjuntivo.

Caso clínico: Homem de 73 anos com antecedentes de hipertensão arterial, doença de Crohn e suspeita de doença mista do tecido conjuntivo por quadro de poliartralgias, esclerodactilia, fenómeno de Raynaud e alterações pulmonares intersticiais em seguimento em consulta de Reumatologia. Em Dezembro de 2016 apresenta otalgia esquerda com diagnóstico de otite média, com início progressivo, cerca de 1 mês depois, de sensação de "encorticiamento" da região malar e mandibular esquerdas intercalada com paroxismos de disestesias com duração de segundos, sem desencadeante identificado. Ao exame neurológico apresentava hiperestesia de V2 e V3 esquerdas com hipoestesia táctil do mesmo território. O blink reflex revelou neuropatia do trigémio esquerdo em topografia nuclear ou periférica, tendo realizado RM encefálica e punção lombar, sem alterações. O estudo analítico de sangue revelou ANAs elevados com padrão mosqueado e anti-RNP elevados.

Conclusões: As doenças do tecido conjuntivo devem ser consideradas no diagnóstico diferencial de neuropatia do trigémio, principalmente em casos de instalação progressiva, bilaterais, sem envolvimento motor ou carácter nevralgico, após exclusão de causas estruturais. Embora neste caso a neuropatia do trigémio seja ulterior a quadro clínico sugestivo de doença do tecido conjuntivo, esta pode ser a primeira manifestação de conectivite, salientando-se o elevado grau de suspeição necessário ao seu diagnóstico.

P020. Ganglionopatia e doença associada à imunoglobulina G4 - uma manifestação rara

Inês Laranjinha¹, João Neves², Andrea Mateus², Mariana Brandão², Manuel Pires³, Ricardo Taipa³, Ana Paula Sousa⁴, Teresa Coelho⁴

1-Serviço de Neurologia, 2-Serviço de Medicina Interna, 3-Unidade de Neuropatologia, 4-Serviço de Neurofisiologia - Centro Hospitalar do Porto - Hospital de Santo António (CHP-HSA) m.i.laranjinha@gmail.com

Introdução: A doença associada à imunoglobulina G4 (DA-IgG4) representa um distúrbio auto-imune multi-sistémico

caracterizado por proliferação, infiltrado linfoplasmocítico positivo para IgG4 e fibrose dos órgãos envolvidos. Em 60-70% dos casos há elevação de IgG4 sérica e a maioria dos doentes responde favoravelmente a corticoterapia, sobretudo quando iniciada precocemente. O envolvimento neurológico é incomum, sendo a hipofisite e a paquimeningite hipertrófica as manifestações mais frequentes.

Caso Clínico: Homem de 69 anos com quadro com 2 anos de evolução de agravamento progressivo de desequilíbrio na marcha e parestesias distais de ambos os membros inferiores. Ao exame neurológico objetivou-se abolição da sensibilidade vibratória até aos joelhos e marcha atáxica. A electromiografia foi compatível com uma ganglionopatia sensitiva. Para despiste de etiologia paraneoplásica realizou TC torácica que identificou pequeno nódulo pulmonar direito, confirmado por PET, cuja histologia foi compatível com possível DA-IgG4. A biópsia do nervo sural revelou apenas sinais de neuropatia axonal crónica, sem outros achados, nomeadamente marcação para IgG4. O estudo de LCR foi positivo para IgG4, sem outras alterações. Da análise sérica realizada, salienta-se níveis de IgG4 normais, anticorpos anti-neuronais negativos, anti-alfa fodrina positivo com restante estudo imunológico negativo. Para exclusão de síndrome de Sjögren realizou biópsia de glândula salivar que foi normal.

Conclusões: Após extensa investigação de causas alternativas, o quadro de ganglionopatia foi assumido em provável relação com a DA-IgG4. O envolvimento do sistema nervoso periférico com neuropatia e doença perineural foi já descrito nesta doença. A ganglionopatia poderá ser uma manifestação rara previamente não descrita deste distúrbio inflamatório multi-sistémico.

P021. Doença do neurónio motor: o percurso até ao diagnóstico - estudo retrospectivo de 7 anos

Pedro Brás, José Rosa, Manuel Machado, Andreia Fernandes, Margaridas Dias, Helena Águas, Manuel Manita
Serviço de Neurologia, Centro Hospitalar de Lisboa Central
helly_bras@hotmail.com

Introdução: As doenças do neurónio motor (DNM) são distúrbios neurodegenerativos irreversíveis cujo diagnóstico, na sua fase inicial, constitui um desafio clínico. Com efeito, muitos doentes são inicialmente diagnosticados como tendo uma mielopatia, radiculopatia, neuropatia ou artropatia. Contudo, numa doença rapidamente progressiva como esta, o diagnóstico precoce permite um controlo mais eficaz das suas complicações.

Objetivos: Analisar o percurso clínico que antecede o diagnóstico de DNM.

Metodologia: Caracterização demográfica e da história clínica pregressa através da análise retrospectiva dos doentes internados num serviço de Neurologia com diagnóstico de doença de neurónio motor de 2009 a 2015.

Resultados: Identificaram-se 38 doentes, 58% do género feminino com idade média $66,4 \pm 10,9$ anos. O tempo médio desde o início dos sintomas até ao diagnóstico foi $9,6 \pm 8$ meses. Os sintomas iniciais foram fraqueza muscular em 68%, com atrofia muscular referida em 11% e disfagia e/ou disartria em 29%. Em 45% dos doentes o ENMG na altura do diagnóstico revelava sinais de desnervação aguda e reinervação crónica em 3 ou mais regiões. Antes do diagnóstico, cerca de metade dos doentes (47%) foram inicialmente seguidos por uma especialidade cirúrgica (39% em neurocirurgia e 8% em otorrinolaringologia). Em 13% destes doentes foram realizadas intervenções neurocirúrgicas previamente ao diagnóstico.

Conclusões: Conforme descrito na literatura, também estes resultados suportam que existe um atraso no diagnóstico desta patologia, em certos casos antecedido por diagnósticos incorretos e tratamentos invasivos e eventualmente desnecessários. Este atraso implica o início mais tardio da terapêutica

com riluzol, controlo sintomático, apoio nutricional, ventilação não invasiva assim como diminui o tempo disponível para adaptação à doença por parte do doente e família. Numa doença com vários mimetizadores como a DNM, o desenvolvimento de testes que permitam a sua identificação numa fase mais precoce é fundamental.

P022. Miastenia gravis e miosite - síndrome de sobreposição ou entidades distintas?

Ana Catarina Franco¹, Cristiana Silva¹, Filipa Sotero¹, Rui Barreto¹, Rafael Roque^{1,2}, Ana Patrícia Antunes¹, Filipa Falcão¹, Luísa Albuquerque¹

1-Serviço de Neurologia, Departamento de Neurociências e Saúde Mental, 2-Laboratório de Neuropatologia, Serviço de Neurologia, Departamento de Neurociências e Saúde Mental, Hospital de Santa Maria, Centro Hospitalar Lisboa Norte
anacfranco@gmail.com

Introdução: Os doentes com miastenia gravis (MG) têm maior prevalência de outras patologias auto-imunes. A sobreposição de sintomas relativos a outras doenças pode constituir um desafio diagnóstico, sendo necessário ter em conta os achados da história clínica, exame objetivo e investigação complementar. Apresentamos o caso de uma doente com diagnóstico de MG e miopatia inflamatória (MI) de início simultâneo.

Caso clínico: Mulher, 52 anos, natural de Cabo Verde, raça negra. Admitida por quadro com quatro meses de evolução de ptose palpebral flutuante, com agravamento noturno e, posteriormente, estrabismo, disfagia, disfonia e fraqueza generalizada. Ao exame neurológico, apresentava parésia ocular bilateral na abdução e supradução, diplopia horizontal binocular em todas as posições do olhar exceto na infraversão e com tetraparesia proximal grau 4, ligeiramente agravada com manobras de fatigabilidade. Laboratorialmente, documentou-se rabdomiólise (CK máxima 16940U/l) com marcadores de necrose muscular sem cinética descendente. Função tiroideia, TRABs e estudo de autoimunidade sem alterações. Anticorpos anti-receptor de acetilcolina e anti-Musk negativos. EMG de deteção compatível com miosite, estimulação repetitiva sem alterações e estudo de fibra única com defeito moderado de transmissão neuromuscular. Biópsia muscular compatível com miopatia inflamatória, provável polimiosite. TC torácica sem alterações tímicas e estudo de neoplasia oculta até à data negativo.

Iniciou terapêutica com prednisolona 1mg/Kg, azatioprina até 75mg/dia e piridostigmina 60mg 5id, com melhoria gradual e completa dos sintomas.

Conclusões: Esta doente apresenta duas patologias neurológicas raras, cuja etiologia principal é a autoimune ou paraneoplásica, que pensamos corresponder a uma síndrome de sobreposição, pelo seu início simultâneo e rapidez de instalação. Dos casos reportados na literatura, o diagnóstico simultâneo de MG e MI é raro, 48% dos quais com polimiosite e 35% têm ainda outras patologias auto-imunes. Uma história clínica rigorosa e investigação complementar dirigida são essenciais para diagnosticar os casos de sobreposição de MG com outras patologias auto-imunes.

P023. Diparésia facial com parestesias - uma variante incomum da síndrome de Guillain-Barré

Paula Salgado¹, Inês Laranjinha¹, Ângelo Carneiro², Márcio Cardoso³, Luís Maia¹

1-Serviço de Neurologia, 2-Serviço de Neurorradiologia, 3-Serviço de Neurofisiologia, Centro Hospitalar do Porto
paulasalgado88@gmail.com

Introdução: A diparésia facial com parestesias (DFP) é uma variante localizada e rara da síndrome Guillain-Barré, carac-

terizada pela ocorrência simultânea de diparésia facial e parestesias distais nos membros. Habitualmente acompanha-se de hipo ou arreflexia generalizada com déficit motor ligeiro ou ausente. Nos casos descritos, o prognóstico é favorável, questionando-se por vezes a necessidade de tratamento.

Caso Clínico: Homem de 38 anos, com história de infeção respiratória 3 semanas antes de iniciar dor lombar e nos membros inferiores intensa, acompanhada por adormecimento/formigueiro nos dedos das mãos e planta dos pés. Estes sintomas agravaram-se progressivamente ao longo de 5 dias, associando-se dificuldade em fechar os olhos e alteração da voz. Ao exame neurológico apresentava uma diparésia facial assimétrica, disartria, tetraparésia de predomínio proximal, simétrica e arreflexa, (grau 4+/5). O LCR apresentava dissociação albumino-citológica. A RM revelou inflamação dos nervos faciais bilateralmente e das raízes da cauda equina. Iniciou tratamento com imunoglobulinas durante 5 dias. Nos primeiros dias de internamento assistiu-se à estabilização dos défices neurológicos, mantendo queixas algicas intensas lombares de difícil controlo. Duas semanas depois, o estudo neurofisiológico mostrou lesão recente do nervo facial direito, lesão neuropráxica do nervo cubital esquerdo, no punho, aumento da latência das ondas R1, R2, e R2c bilateralmente no “blink reflex”. Foi excluída etiologia infecciosa, nomeadamente por Borrelia e CMV, e etiologia neoplásica. Os anticorpos anti-gangliosídeos foram negativos e o restante estudo imunológico levou ao diagnóstico de tiroidite auto-imune. Evoluiu com melhoria clínica (apresenta diparésia facial residual) e resolução das alterações neurofisiológicas.

Conclusões: Apresentamos um caso de DFP com tetraparésia ligeira e dor incapacitante, precedido de infeção respiratória, tratado com imunoglobulinas com evolução favorável. Esta apresentação alarga o espectro clínico da DPE, questionando-se ainda a benignidade do quadro. Do ponto de vista etiológico retemos como provável um mecanismo imuno-mediado pelas características da PNP e pela coincidência temporal com a tiroidite auto-imune.

PO24. Miastenia gravis associada a timoma invasivo numa doente com múltiplos marcadores paraneoplásicos

Mariana Valente Fernandes¹, Daniela Garcez¹, Margarida Silveira², João Nunes¹, Emanuel Gouveia³

1-Serviço de Neurologia, 2-Serviço de Patologia Clínica, 3-Serviço de Oncologia, Instituto Português de Oncologia de Lisboa
mariana.valente.fernandes@gmail.com

Introdução: Aproximadamente 10 a 15% dos doentes com Miastenia Gravis (MG) têm um timoma subjacente e numa pequena percentagem destes ocorre mais do que um síndrome paraneoplásico. A evolução clínica dos doentes com MG associada a timoma relaciona-se com o estadio do timoma e a existência de um timoma invasivo confere geralmente um pior prognóstico.

Caso clínico: Mulher, 36 anos, diagnóstico de MG generalizada com positividade para anticorpos anti-receptor de acetilcolina (Ac anti-AChR) e identificação de timoma em 2014. Um ano depois foi submetida a ressecção parcial da lesão, o diagnóstico histológico foi de timoma B2 e houve posterior abandono do acompanhamento médico. No final de 2016, ocorreu um agravamento da fraqueza muscular de grau moderado, com predomínio orofaríngeo e respiratório. A TC torácica revelou uma volumosa lesão mediastínica anterior e a PET/TC sugeriu invasão pulmonar – timoma grau III de Masaoka. O EMG com estimulação repetitiva foi sugestivo de defeito pós sináptico. A presença de lesões cutâneas eritematosas e descamativas cervicais levantou a suspeita de um envolvimento auto-imune mais amplo. Para além de Ac anti-AChR, a ava-

liação serológica veio a revelar positividade para anticorpos antinucleares (titulação 1/1280, anticorpos anti-histonas e anti-dsDNA) e anticorpos anti-neuronais CASPR2, anti-CV2 e anti-titina. Iniciou-se terapêutica com piridostigmina e prednisolona e instituiu-se quimioterapia neo-adjuvante com cisplatina, adriamicina e ciclofosfamida, com melhoria progressiva do quadro neurológico. Quatro meses depois, a doente encontra-se sem sintomas ou sinais neurológicos, sem terapêutica para MG. A reavaliação analítica revelou melhoria dos parâmetros de auto-imunidade e a PET/TC de reavaliação mostrou regressão franca da lesão mediastínica, sem tradução metabólica valorizável.

Conclusão: Apresentamos um caso de uma doente com timoma invasivo e extensa expressão auto-imune, com excelente resposta do quadro neurológico e da doença oncológica à quimioterapia. Salienta-se a importância do tratamento agressivo e abordagem multidisciplinar destes doentes, no sentido de contrariar o seu prognóstico tipicamente reservado.

P025. Mononeuropatia aguda isolada como apresentação de Doença de Lyme

Leonor Rebordão¹, João Passos², Simão Cruz¹

1-Serviço de Neurologia, Hospital Prof. Doutor Fernando Fonseca, Amadora/Sintra; 2-Serviço de Neurologia, Instituto Português de Oncologia de Lisboa
leonor.rebordao@hff.min-saude.pt

Introdução: A doença de Lyme (DL) é uma zoonose causada pela espiroqueta Borrelia burgdorferi. Podem surgir manifestações neurológicas em 15% dos casos e estas podem ser extremamente variadas, dependendo do estadio da infeção. A mononeuropatia isolada aguda é uma apresentação muito rara.

Caso Clínico: Sexo feminino, 32 anos, enfermeira veterinária. Iniciou, em 2012, concomitantemente com “febre da carraça” (sic) da irmã, dor na anca direita com claudicação da marcha. Nas semanas seguintes notou dificuldade na flexão plantar do pé direito. Mais tarde iniciou dor na fossa ilíaca direita e perda ponderal. Desde então tem tido múltiplos episódios autolimitados com duração de 2-3 dias de febre, hipersudorese noturna, adenopatias difusas e fadiga. Nos últimos meses desenvolveu dor neuropática no membro inferior direito. Atualmente o exame neurológico revela paresia da flexão plantar do pé direito e dedos, atrofia gemelar direita e arreflexia aquiliana direita. Os estudos de condução nervosa evidenciam perda axonal sensitiva e motora no nervo tibial direito e a RM do membro inferior identifica infiltração adiposa em músculos do compartimento posterior da perna e nos músculos semimembranoso, semitendinoso e adutor magno, sendo estes achados globalmente sugestivos de lesão do nervo ciático afetando seletivamente as fibras que originam o nervo tibial. A investigação etiológica inicial foi negativa e incluiu o rastreio de linfoma, doenças autoimunes sistémicas e infeções virais. Finalmente, foi realizado o rastreio de zoonoses e identificou-se IgG anti-Borrelia burgdorferi spp. positiva no soro e confirmada por western blot (IgM negativa no soro e LCR). Iniciou-se então tratamento com ceftriaxone durante 28 dias.

Conclusões: Este caso ilustra uma manifestação rara da fase disseminada precoce da Doença de Lyme e recorda a importância de considerar este diagnóstico na investigação etiológica de uma mononeuropatia aguda isolada, valorizando o contexto epidemiológico e as manifestações sistémicas acompanhantes.

P026. Incontinência fecal e diarreia associadas à distrofia miotónica tipo 1

Miguel Oliveira Santos^{1,2}, Catarina Falcão de Campos¹, Mamede de Carvalho^{1,2}

1-Instituto de Fisiologia, Instituto de Medicina Molecular, Faculdade de Medicina da Universidade de Lisboa, Portugal; 2-Departamento de Neurologia, Departamento de Neurociências e de Saúde Mental Hospital de Santa Maria, Centro Hospitalar Lisboa Norte, Portugal
migueloliveirasantos@hotmail.com

Introdução: As distrofias miotónicas (DM) são doenças musculares autossómicas dominantes que podem cursar com envolvimento multissistémico. A DM tipo 1 resulta da expansão repetida do trinucleótido CTG do gene DMPK. As manifestações gastrointestinais podem ocorrer ao longo da extensão do tubo digestivo, sendo a incontinência fecal e diarreia raras, sem tratamento eficaz e emocional e socialmente perturbadoras.

Caso clínico: Apresenta-se um doente de 40 anos com história de incontinência fecal e diarreia com início há pelo menos 2 anos. Quando questionado referiu miotonia das mãos desde há cerca de 30 anos, e ligeira disfagia para líquidos desde há 1 ano. Objetivamente tinha alopecia frontal, cataratas bilaterais, diparésia facial, atrofia dos músculos temporal e masséter bilateralmente, assim como miotonia de percussão e após contração em ambas as mãos. A força segmentar estava conservada. A avaliação laboratorial revelou elevação da CK (781 UI/L), com normalidade da função endócrina. A avaliação cardíaca revelou bloqueio auriculoventricular do 1.º grau. O EMG de deteção mostrou traçado miopático com descargas miotónicas muito frequentes nos músculos distais. A história de diarreia tinha sido extensamente estudada pela gastroenterologia e medicina interna, sem resultado conclusivo. A manometria anal confirmou hipotonia do esfíncter anal externo, sendo que o estudo eletromiográfico deste músculo confirmou sinais de miopatia e escassas salvas miotónicas. A identificação da expansão da repetição CTG do gene DMPK num dos alelos permitiu estabelecer o diagnóstico molecular de DM tipo 1.

Conclusões: Neste doente, apesar dos achados semiológicos clássicos associados à DM tipo 1 são as manifestações gastrointestinais que preocupam e interferem com a sua qualidade de vida, motivando a procura de ajuda diferenciada. De acordo com um único caso descrito, o tratamento cirúrgico da incontinência fecal não teve resultado satisfatório a longo prazo.

P027. Distrofia facio-escapulo-umeral tipo 1 e miocardiopatia dilatada: uma associação rara

João Durães¹, Rui Araújo¹, Ana Vera Marinho², Luís Elvas², Purificação Tavares³, Anabela Matos¹, Argemiro Geraldo¹, Luís Negrão¹

1-Serviço de Neurologia, 2-Serviço de Cardiologia, Centro Hospitalar e Universitário de Coimbra; 3-CGC Genetics Porto duraes.jlo@gmail.com

Introdução: A distrofia muscular facio-escapulo-umeral tipo 1 (FSHD1) é uma das distrofias musculares mais comuns, com transmissão autossómica dominante. Alterações do ritmo cardíaco são relativamente frequentes mas a associação com patologia estrutural cardíaca é muito rara. Estão apenas descritos quatro casos de miocardiopatia associada a FSHD1, todos com fenótipo de hipertrofia ventricular esquerda.

Caso clínico: Doente do sexo feminino, 75 anos, com diagnóstico de miocardiopatia dilatada e bloqueio de ramo esquerdo realizado aos 55 anos de idade. Recentemente, por sintomatologia de tonturas e episódios auto-limitados de perda de visão com 1 ano de evolução, realizou ECG que revelou bloqueio auriculo-ventricular de 3º grau com escape ventricular

(cerca de 30 bpm) e com morfologia de bloqueio completo de ramo esquerdo, tendo sido internada no Serviço de Cardiologia. O ecocardiograma mostrou a presença de dilatação grave do ventrículo esquerdo com hipertrofia das paredes posterior e lateral, com uma fracção de ejeção estimada de 20-25%. A coronariografia mostrou ausência de doença coronária significativa. Foi implantado um CRT-P (cardiac resynchronization therapy-pacemaker), com recuperação das queixas iniciais. Durante o internamento foi pedida avaliação neurológica por “fraqueza muscular com vários anos de evolução, com clínica semelhante em familiares (pai e filho)”. O exame neurológico revelou diparésia facial, escápula alada bilateral, atrofia muscular bilateral nos membros superiores e fraqueza muscular grave proximal nos membros superiores (doente deslocando-se em cadeira de rodas devido a fractura antiga do colo do fémur direito, não consolidada). O estudo molecular confirmou o diagnóstico de FSHD1.

Conclusão: Apresenta-se o caso clínico de uma doente com uma associação de doenças raramente descrita na literatura. A coexistência destas duas patologias geneticamente determinadas foi descrita recentemente e o resultado do estudo molecular da miocardiopatia dilatada poderá elucidar a natureza da doença cardíaca no caso clínico descrito.

P028. Síndrome de Guillain-Barré fulminante - quando o sistema nervoso central se desliga do periférico

Margarida Lopes¹, Eduardo Freitas^{1,2}, Álvaro Machado¹, Ricardo Maré¹, João Pinho¹

1-Serviço de Neurologia, Hospital de Braga, Braga; 2-Serviço de Neurologia, Hospital de Santa Luzia, Viana do Castelo margaridar190@gmail.com

Introdução: A síndrome de Guillain-Barré pode ter uma apresentação e evolução clínica amplamente variadas. Na literatura encontram-se relatos de síndromes de ‘locked-in’ devidas a polineuropatia inflamatória aguda, alguns casos simulando morte cerebral.

Caso clínico: Homem de 58 anos, trazido ao serviço de urgência por desenvolver, de forma rapidamente progressiva, afonia e parestesias com fraqueza dos quatro membros, evoluindo para insuficiência respiratória. À admissão, nas primeiras 24 horas, apresentava uma oftalmoparésia complexa, anisocoria com reflexos pupilares ausentes e tetraplegia flácida arreflexica com anestesia. Comunicava através de movimentos cefálicos. Apresentou deterioração respiratória, com necessidade de ventilação invasiva. A RM cerebral e cervical excluiu lesões do tronco cerebral ou medula. A punção lombar mostrou pleocitose de 18 células com hiperproteinorráquia de 1,45 g/L. Foi assumido o diagnóstico presuntivo de síndrome de Guillain-Barré e iniciado tratamento com imunoglobulinas. Cinco dias depois constatou-se agravamento neurológico: ausência de abertura ocular, reflexos do tronco e movimentos respiratórios. O EEG mostrou actividade cerebral compatível com padrão de coma alfa. Foram realizados dois ciclos de plasmáfereze, após os quais se começou a observar recuperação da função de alguns pares cranianos. A EMG, dois meses após a admissão, mostrou sinais de lesão axonal aguda do segundo neurónio motor nos segmentos cervical e lombossagrado. Observou-se uma melhoria muito lenta e gradual do estado neurológico e, após sete meses, mantinha ainda tetraparésia hiporreflexica grau 3 com extremidades plégicas e necessidade de ventilação nocturna, com recuperação da função dos nervos cranianos.

Conclusão: Uma apresentação tão severa de Guillain-Barré, com envolvimento de todos os nervos cranianos, ilustra a importância da investigação etiológica exaustiva, nomeadamente da irreversibilidade do dano, antes das provas de morte cerebral.

P029. Síndrome de Guillain-Barré após cirurgia da coluna vertebral

Filipa Dourado Sotero¹, Cristiana Silva¹, Ana Catarina Franco¹, José Hipólito-Reis², Rui Barreto¹, Ana Patrícia Antunes^{1,3}, Filipa Falcão¹, Luísa Albuquerque^{1,3,4}

1-Serviço de Neurologia, Departamento de Neurociências e Saúde Mental, 2-Serviço de Neurocirurgia, Departamento de Neurociências e Saúde Mental, Hospital de Santa Maria, Centro Hospitalar Lisboa Norte; 3-Faculdade de Medicina da Universidade de Lisboa, Lisboa; 4-Instituto de Medicina Molecular, Lisboa
fdouradosotero@gmail.com

Introdução: A Síndrome de Guillain-Barré (SGB) é uma polineuropatia aguda imune-mediada, maioritariamente por fenómeno de mimetismo molecular pós-infeccioso. O SGB após cirurgia foi descrito mais raramente e, associado a intervenções ortopédicas, cardiovasculares e gastrointestinais. Há apenas casos esporádicos após cirurgia da coluna vertebral. Séries recentes estimaram no entanto que a cirurgia pode anteceder até 15% dos casos de SGB.

Caso Clínico: Mulher, 57 anos, submetida a discetomia L4-L5 por lombociatalgia secundária a hérnia discal. O procedimento decorreu sem intercorrências, tendo alta melhorada e com marcha autónoma. Dez dias após a cirurgia inicia parestesias nos pés com progressão proximal até ao joelho e com posterior envolvimento das mãos, seguidas de falta de força nos pés e limitação da marcha. Sem febre, história de infeção prévia ou vacinação.

Na admissão apresentava força muscular grau 3 e 4 na dor-siflexão, flexão plantar e extensão do hallux à direita e esquerda, respetivamente, hipostesia álgica dos membros inferiores até ao joelho à direita e 2/3 inferiores da perna esquerda, hipostesia vibratória e postural dos dedos dos pés e reflexos osteotendinosos fracos com rotulianos abolidos.

O EMG evidenciou aspetos compatíveis com SGB forma desmielinizante. Cumpriu 5 dias de imunoglobulina, com estabilização clínica. Aos dois meses, apresenta apenas força muscular grau 4+ na flexão do hallux.

Conclusão: A SGB após cirurgia da coluna representa um desafio diagnóstico, uma vez que a sua apresentação é semelhante à de algumas das complicações pós-cirúrgicas mais comuns. Alguns fatores inerentes ao doente (maior idade, história de autoimunidade ou de neoplasia) e ao procedimento (libertação de autoantígenos com a manipulação cirúrgica, estado de imunossupressão transitório com ativação do eixo neuroendócrino) têm sido associados a SGB pós-cirurgia.

P030. Perturbação da marcha no doente idoso: uma etiologia incomum

Daniela Ferro¹, André Duarte², Carolina Lopes^{1,3}, Joana Guimarães^{1,3}

1-Serviço de Neurologia, 2-Serviço de Medicina Física e de Reabilitação, Centro Hospitalar de São João, Porto; 3- Faculdade de Medicina da Universidade do Porto, Porto
danielaferro91@gmail.com

Introdução: O Síndrome de Sjögren (SS) é uma doença auto-imune que afecta principalmente as glândulas salivares e lacrimais. O envolvimento do sistema nervoso periférico é reconhecido, embora um elevado grau de suspeição seja necessário para a sua correta identificação na ausência de sintomatologia sistémica.

Caso clínico: Homem, 77 anos, com história de trombocitopenia desde há 5 anos de etiologia não esclarecida, apresentou-se no SU por quadro clínico com início 3 semanas antes de paraparesia com agravamento progressivo e perda ponderal. À observação encontrava-se incapaz de realizar marcha. Nega-

va queixas sensitivas, alterações esfinterianas, febre ou outra sintomatologia. Foi avaliado por Neurocirurgia que excluiu patologia neurocirúrgica, tendo realizado RM lombar que mostrou compromisso das raízes de L5 e L4 à esquerda e EMG com achados compatíveis com grave lesão axonal aguda/subaguda de raízes motoras L3, L4 e L5 esquerdas. No internamento de Neurologia, manteve quadro clínico sobreponível, com paraparesia mais grave a nível proximal. Realizou estudo para exclusão de patologia sistémica, destacando-se trombocitopenia e estudo imunológico com doseamento de ANAs, anticorpos anti-centrómero, anti-SSA e anti-SSB positivos. Apresentava tumefacção parotídea bilateral, indolor, de longa data com história de melhoria aquando de corticoterapia para tratamento de quadro de trombocitopenia prévio. Foi pedida colaboração de Reumatologia tendo-se confirmado o diagnóstico de SS a condicionar quadro de poliradiculonevrite. O doente iniciou metilprednisolona EV durante 3 dias, com melhoria franca da paraparesia. À data de alta, encontrava-se capaz de realizar marcha de forma autónoma. Manteve corticoterapia oral e azatioprina em dose crescente, tendo sido avaliado recentemente em consulta sem recorrência das queixas.

Conclusão: O envolvimento neurológico associado ao SS cursa mais frequentemente com polineuropatia sensitiva. Embora descrita, a poliradiculopatia não é uma consequência comum desta doença. Neste caso, os exames complementares e o envolvimento parotídeo evidente foram dados essenciais para o correto diagnóstico e tratamento do doente.

P031. Escala de Avaliação da Doença de Alzheimer - subescala cognitiva: estudos recentes para a população portuguesa.

Joana Nogueira¹, Sandra Freitas², Diana Duro³, Beatriz Santiago⁴, Isabel Santana⁵

1-Mestre em Psicogerontologia Clínica, Centro de Investigação do Núcleo de Estudos e Intervenção Cognitivo-Comportamental (CINEICC), Faculdade de Psicologia e de Ciências da Educação da Universidade de Coimbra (FPCEUC); 2-Neuropsicóloga e Investigadora - Centro de Investigação do Núcleo de Estudos e Intervenção Cognitivo-Comportamental (CINEICC); Centro de Neurociências e de Biologia Celular (CNC.IBIL); PsyAssessmentLab., Faculdade de Psicologia e de Ciências da Educação - Universidade de Coimbra; 3-Neuropsicóloga, Centro Hospitalar e Universitário de Coimbra (CHUC); 4-Neurologista, Centro Hospitalar e Universitário de Coimbra (CHUC); 5-Neurologista, Centro Hospitalar e Universitário de Coimbra (CHUC). Professora Associada da Faculdade de Medicina da Universidade de Coimbra (FMUC)
joananogueira.f@gmail.com; sandrafreitas0209@gmail.com; diana.duro@gmail.com; hbmcantiago@hotmail.com; isabeljsantana@gmail.com

Introdução: A Escala de Avaliação da Doença de Alzheimer - subescala cognitiva (ADAS-Cog) é uma bateria de avaliação neuropsicológica desenvolvida para caracterizar o desempenho cognitivo dos pacientes com Doença de Alzheimer (DA).

Objetivos: 1)Análise das propriedades psicométricas e proposta de dados normativos para a população portuguesa; 2)Análise da precisão diagnóstica e capacidade discriminativa da ADAS-Cog no Défice Cognitivo Ligeiro (DCL) e DA; 3) Exploração da vantagem de associar uma tarefa de evocação diferida (ADAS-Cog-Plus).

Metodologia: Os dados normativos foram estabelecidos através de um grupo de 223 participantes cognitivamente saudáveis residentes na comunidade. Para a validação clínica, a ADAS-Cog foi administrada a 650 participantes (controlo=210; DCL=240 e DA=200). A ADAS-Cog-Plus foi administrada a um subgrupo de 165 participantes (controlo=55; DCL=60 e DA=50). No diagnóstico dos grupos clínicos utilizaram-se os critérios internacionais. O protocolo de avaliação neuropsicológica administrado incluiu: Mini-Mental State Examination

(MMSE), Montreal Cognitive Assessment (MoCA) e ADAS-Cog (com e sem a tarefa de evocação diferida).

Resultados: No estudo normativo, a ADAS-Cog revelou boas propriedades psicométricas quando utilizada na população portuguesa. A idade demonstrou ser o principal preditor do desempenho na ADAS-Cog ($R^2=.123$), tendo a escolaridade menor influência ($R^2=.027$). As pontuações globais da ADAS-Cog (versão original) diferiram significativamente entre os 3 grupos ($p<.001$: Controlo<DCL<DA), controlando o efeito das covariáveis (idade e escolaridade). O ponto de corte ótimo para DCL foi >9 pontos ($AUC=0.835$) e para DA foi >12 pontos ($AUC=0.996$). Comparadas as duas versões da ADAS-Cog (Original vs Plus), registou-se um incremento na precisão diagnóstica para as duas condições clínicas, verificando-se maior sensibilidade com a adição da tarefa de evocação diferida (ADAS-Cog-Plus).

Conclusões: Os resultados obtidos possibilitam o uso adequado desta prova em Portugal em contextos clínicos e de investigação. A ADAS-Cog apresentou boa precisão diagnóstica no espectro da DA, incrementada pela inclusão da tarefa de evocação diferida na pontuação total. (Financiamento FCT:IF/01325/2015).

P032. Fenómeno de Alien Limb como apresentação da Doença de Creutzfeldt-Jakob

Bruna Meira¹, Marco Fernandes¹, André Caetano¹, Ana Sofia Correia^{1,2}, Miguel Viana Baptista^{1,2}

1-Serviço de Neurologia, Hospital Egas Moniz, Centro Hospitalar Lisboa Ocidental; 2-CEDOC - Nova Medical School, Universidade Nova de Lisboa
bmeira.rmm@gmail.com; neurologia@chlo.min-saude.pt

Introdução: A doença de Creutzfeldt-Jakob (DCJ) caracteriza-se clinicamente pela tríade clássica de demência rapidamente progressiva, mioclonias e ataxia. Embora a evolução para mutismo acinético no curto prazo seja a regra, a sua apresentação pode incluir diferentes manifestações. Entre estas, o fenómeno de Alien Limb, isolado ou na constelação de sintomas da síndrome corticobasal (SCB), ocorre em menos de 2% dos casos.

Caso Clínico: Mulher de 66 anos, sem antecedentes relevantes, admitida por quadro com um mês de evolução de Alien Limb. Não reportava outras queixas, nomeadamente cognitivas. Objectivamente identificaram-se levitações espontâneas do membro superior esquerdo (documentadas em registo vídeo). Não havia rigidez valorizável mas registava-se apraxia da mão e posturas distónicas deste segmento. Hiperreflexia generalizada e cutâneo-plantares em extensão estavam igualmente presentes. Não foram observadas mioclonias. A avaliação formal das funções mentais superiores evidenciou apenas défices ligeiros na organização visuo-espacial, na memória de evocação e no cálculo. A RM encefálica revelou a presença de hipersinal cortical bilateral na sequência de difusão, envolvendo o córtex temporal posterior, parietal e occipital de predomínio direito. O EEG mostrou complexos periódicos de ondas bifásicas, bilaterais e síncronas. O estudo do LCR mostrou: exame citológico normal (1 leucócito/ μ L, proteinoráquia 32 mg/dL, glicorráquia normal), proteína 14-3-3 fracamente positiva e elevação da proteína tau (1141 pg/mL). O estudo genético mostrou heterozigotia MV no codão 129, sem mutações no gene PRNP. O diagnóstico assumido foi de DCJ esporádica provável. O quadro agravou-se com deterioração cognitiva rapidamente progressiva e mioclonias, evoluindo para mutismo-acinético em 3 meses.

Conclusão: Na investigação do fenómeno de Alien Limb em particular e da síndrome cortico-basal em geral, deve ser considerada a hipótese de DCJ. A RM encefálica pode ter um papel decisivo na marcha diagnóstica. A não existência de compromisso cognitivo valorizável à data do diagnóstico de DCJ constitui um desafio para o clínico.

P033. Semiologia visual e não visual num caso de atrofia cortical posterior de provável etiologia não-Alzheimer

Miguel Pinto, Marlene Saraiva, Cláudia Borbinha, Luísa Alves, Maria Rita Peleção

Serviço de Neurologia, Hospital Egas Moniz, Centro Hospitalar de Lisboa Ocidental, Lisboa
migueljmp@gmail.com

Introdução: A atrofia cortical posterior é um síndrome neurodegenerativo raro caracterizado por um declínio progressivo das capacidades visuais complexas e funções práxicas em relação com disfunção cortical parieto-occipital seletiva. O diagnóstico clínico-patológico é na maioria dos casos a doença de Alzheimer pré-senil, encontrando-se outras patologias não-amilóide como a demência com corpos de Lewy, a degenerescência cortico-basal ou as doenças priónicas mais raramente implicadas.

Caso Clínico: Reportamos o caso de uma doente de 58 anos que desenvolve queixas progressivas de dificuldades perceptivas do espaço envolvente, identificação de objetos no campo visual e realização de tarefas guiadas pela visão. À observação, salientava-se uma desorientação visuo-espacial profunda e apraxia ideomotora bilateral mais marcada à esquerda. Apresentava além disso simultanagnosia marcada, apraxia oculomotora e ataxia óptica, bem como acalculia, agrafia e desorientação direito-esquerdo, na ausência de alterações visuais primárias. Nunca foram registadas mioclonias, ataxia cerebelosa ou elementos parkinsonianos, revelando a avaliação neuropsicológica ausência de compromisso mnésico ou linguístico significativo. A ressonância magnética documentou uma atrofia cortical parietal bilateral seletiva mais marcada à direita, sendo a PET cerebral reveladora de hipometabolismo nas mesmas regiões. O estudo dos biomarcadores do LCR realizado em dois tempos mostrava normalidade consistente dos níveis de beta-amilóide e proteína 14.3.3 com incremento da tau e p-tau. Ao fim de 2 anos de acompanhamento, o perfil neuropsicológico não evoluiu significativamente, deixando em aberto um diagnóstico alternativo ao mesmo tempo que não excluindo uma amiloidopatia.

Discussão: Tal como o nosso caso ilustra, o estudo etiológico da atrofia cortical posterior pode ser desafiante, especialmente se a evolução não for sugestiva de uma doença de Alzheimer. Salientamos a importância fundamental da exploração exaustiva de elementos de semiologia não visual, dos exames complementares e da evolução da doença no estabelecimento de um diagnóstico diferencial clínico pré-patológico.

P034. Psicose e síndrome demencial rapidamente progressivas - apresentação de hidrocefalia de pressão normal

Paula Salgado¹, Vasco Sã Pinto², Ricardo Taipa³, Alexandre Mendes¹

1-Serviço de Neurologia, 2-Serviço de Neurocirurgia, 3-Serviço de Neuropatologia, Hospital de Santo António, Centro Hospitalar do Porto
paulasalgado88@gmail.com

Introdução: A HPN apresenta-se por alterações cognitivas, da marcha e incontinência urinária, de instalação progressiva em meses a anos. Sintomas psiquiátricos podem fazer parte do quadro clínico, sendo mais frequentemente descritos apatia, depressão, ansiedade e raramente sintomas produtivos.

Caso Clínico: Mulher de 71 anos com síndrome depressiva agravada após falecimento do marido, que iniciou de forma súbita quadro psicótico. Desde cerca de 5 meses antes apresentava marcha lenta, agravada significativamente após início da psicose e associada a incontinência urinária. A RM encefálica mostrou alargamento ventricular, apagamento dos sulcos da convexidade e hipodensidade da substância branca periventricular. Foi levantada a hipótese de HPN e colocado dre-

no lombar sem benefício. Apresentou agravamento rápido no mês seguinte, com alucinações visuais, ficou acamada e com necessidade de SNG. Nessa altura encontrava-se agitada, com discurso incoerente, tinha reflexo de preensão palmar, não era possível avaliar funções superiores; tinha rigidez moderada nos membros superiores, tremor postural das mãos, mioclonias de ação das mãos e membros superiores e marcha apráxica, impossível sem ajuda. A investigação realizada excluiu etiologia infecciosa, inflamatória, neoplásica, paraneoplásica, e uma nova RM não mostrou alterações além das descritas. O estudo do LCR (citoquímico, microbiológico/serológico, proteína 14.3.3 e biomarcadores de demências) não mostrou alterações. O EEG sugeria encefalopatia de predomínio frontal. Fez PL evacuadoras com melhoria da vigília, comportamento e marcha. Foi colocada derivação ventrículo-peritoneal (DVP) com remissão da psicose e recuperação da autonomia em 3 meses. Aquando da colocação da DVP foi feita biópsia cerebral, o estudo neuropatológico não mostrou alterações sugestivas de doença neurodegenerativa.

Conclusões: Apresentamos um caso de HPN com manifestações e evolução atípicas, com melhoria marcada após DVP. A apresentação com psicose, evolução rapidamente progressiva e ausência de resposta à colocação de dreno lombar dificultaram o diagnóstico. Realçamos a importância de reconhecer estas características na apresentação de HPN, dado ser uma doença potencialmente tratável.

P035. Leucodistrofia metacromática como diagnóstico diferencial de síndrome demencial com início em idade jovem

Eduardo Freitas^{1,2}, Margarida Lopes², Leandro Marques², João Fernandes³, Sofia Rocha²

1-Serviço de Neurologia, Hospital de Santa Luzia, Viana do Castelo; 2-Serviço de Neurologia, 3-Serviço de Neurorradiologia, Hospital de Braga
eduardomffreitas@gmail.com

Introdução: A Leucodistrofia Metacromática (LDM) é uma doença lisossomal autossómica recessiva rara, com mutação do gene ARSA, resultando em diminuição da enzima arissulfatase A. Está dividida em 3 sub-tipos de acordo com a idade de apresentação: forma infantil tardia, forma juvenil e forma adulta. A forma adulta tem um início insidioso depois dos 16 anos de idade e os sintomas de apresentação são geralmente deterioração cognitiva e instabilidade emocional. O processo diagnóstico envolve o doseamento de arissulfatase A, o teste genético do gene ARSA e RM cerebral. Neste momento, não há nenhum tratamento disponível.

Caso clínico: Homem de 33 anos, com 9 anos de escolaridade, dextro, sem antecedentes patológicos de relevo, sem história familiar de doenças neurológicas ou psiquiátricas. Pelos 29 anos de idade, inicia deterioração cognitiva associada a alteração de comportamento e de personalidade. Ao exame neurológico encontrava-se desorientado no tempo e no espaço, pontuava 20/30 no MMSE e 10/30 no MOCA. No restante exame observado síndrome tetrapiramidal irritativo e o RCP direito era extensor. Realizada RM cerebral onde se observou extenso hipersinal simétrico da substância branca periventricular com extensão à substância branca subcortical em T2 e atrofia global. No estudo analítico observada ausência de atividade de arissulfatase A no sangue, aumento dos sulfatídeos urinários e no estudo genético identificada heterozigotia composta (c.459+1G>A e c.536T>G (p.I179S)) do gene ARSA, achados compatíveis com o diagnóstico de LDM. Os familiares directos foram encaminhados para consulta de Genética Médica.

Conclusão: A LDM é uma patologia rara mas que deve ser considerada no diagnóstico diferencial de doentes com síndrome demencial com início em idade jovem. A existência de história familiar pode ser importante para a orientação do estudo. Não há nenhum tratamento aprovado, estando a decorrer alguns ensaios clínicos com transplante de células estaminais, terapêutica de substituição enzimática e terapia de substituição génica.

P036. Demência talâmica no contexto de fístula dural artério-venosa

João Pedro Marto¹, Marco Fernandes¹, Joana Graça², Ana Sofia Correia¹, Miguel Viana-Baptista^{1,3}

1-Serviço de Neurologia, 2-Serviço de Neurologia, Hospital Egas Moniz, Centro Hospitalar Lisboa Ocidental; 3-CEDOC – Nova Medical School, Universidade Nova de Lisboa
joao.pedro.seabra.marto@gmail.com

Introdução: A ocorrência de demência rapidamente progressiva pode resultar de um quadro de hipertensão venosa cerebral no contexto fístula dural artério-venosa (FDAV). Este quadro cognitivo pode resultar da existência de congestão venosa cortical ou talâmica bilateral. O segundo mecanismo corresponde a forma menos frequente de ocorrência de alterações cognitivas no contexto de FDAV.

Caso Clínico: Homem de 67 anos de idade, com cefaleia occipital ligeira com 4 meses de evolução, que inicia quadro agudo de alteração da memória de curto-prazo com 24 horas de evolução. Neste contexto recorre ao Serviço de Urgência onde se documenta a presença de desorientação temporal, compromisso marcado da memória recente e alguns erros na memória de longo-prazo. Sem alteração da atenção, da memória de trabalho, da memória semântica, ou de outras disfunções cognitivas. Sem alterações descritas em TC CE e com quadro clínico com duração superior a 24h, realizou RM CE que documentou em T2/ FLAIR presença de hipersinal talâmico bilateral, com realce punctiforme após administração de gadolínio, sem restrição à difusão, e com permeabilidade do sistema venoso profundo. Sem alterações valorizáveis na punção lombar, perante a presença de história de cefaleia, quadro agudo de compromisso cognitivo e presença de hipersinal talâmico bilateral, foi considerada a como hipótese diagnóstica a presença de FDAV. A angiografia de subtração digital revelou FDAV a envolver separadamente o Lagar de Herófilo e a ampola de Galeno. Procedeu-se a angiografia terapêutica com embolização de ambas as artérias faríngeas ascendentes. Quatro meses após procedimento o doente apresenta-se sem qualquer compromisso cognitivo e com resolução imagiológica do hipersinal talâmico bilateral.

Conclusão: Apresentamos um caso de demência talâmica reversível após tratamento de fístula dural artério-venosa. A valorização da cefaleia e um elevado grau de suspeição são necessários para o diagnóstico e tratamento desta causa reversível de compromisso cognitivo.

P037. Quando a redução de Aβ 1-42 no LCR não se associa a um diagnóstico de doença de Alzheimer: dois casos clínicos

Filipa Ladeira¹, Gonçalo Cação², Ana Paula Correia², Pedro S. Pinto³, Sara Cavaco⁴, M. Melo-Pires⁵, Isabel Alonso^{6,7}, Ricardo Taipa^{2,5}

1-Serviço de Neurologia, Hospital de Egas Moniz, Centro Hospitalar Lisboa Ocidental; 2-Serviço de Neurologia, 3-Serviço de Neurorradiologia, 4-Unidade de Neuropsicologia, 5-Unidade de Neuropatologia, Hospital Santo António - Centro Hospitalar do Porto; 6-Portuguese Brain Bank, Neuropathology Unit, Hospital Santo António; 7-UnIGene and CGPP, Instituto de Biologia Molecular e Celular (IBMC), Universidade do Porto; 8-Instituto de Investigação e Inovação em Saúde, Universidade do Porto
filipaladeira@msn.com

Introdução: Alterações nos biomarcadores de doença de Alzheimer (DA) podem ser encontradas em doentes com outros tipos de demência, principalmente em casos de patologia dual. Em casos de demência de corpos de Lewy (DCL), a sobreposição de patologia de DA e DCL é um achado frequente, com implicações no prognóstico e eventual tratamento. Em doentes com demência fronto-temporal (DFT), estudos re-

centes sugerem que a deposição de amiloide não é habitual excepto em casos de mutações da progranulina, nos quais é um achado frequente (43%).

Descrevemos dois casos ilustrativos de circunstâncias nas quais, alterações de biomarcadores de DA no LCR não traduzem DA de forma isolada.

Casos clínicos: Caso 1: Homem de 52 anos, com quadro de DA atípico com 1 ano de evolução, caracterizado por declínio progressivo de memória episódica e linguagem e pela presença de sintomas neuropsiquiátricos e disautónomios precoces. O estudo de biomarcadores no LCR apresentava um perfil sugestivo de DA. O estudo neuropatológico post mortem mostrou DCL neocortical difusa associada a patologia de DA.

Caso 2: Homem de 57 anos, com antecedentes familiares de demência precoce, avaliado por alteração do comportamento, funções executivas e memória de instalação progressiva. O diagnóstico clínico foi de uma variante comportamental de demência frontotemporal (DFT). A avaliação de biomarcadores no LCR revelou um decréscimo de A β 1–42. Após estudo genético foi estabelecido diagnóstico definitivo de DFT por presença de variante patológica do gene da progranulina.

Conclusão: Os dois casos reportados exemplificam situações em que marcadores positivos de amiloide no LCR não significam DA per se. Esta possibilidade de patologia dual deve ser considerada, pois pode alterar o curso clínico da demência e ter implicações na seleção de doentes candidatos a tratamentos dirigidos a patologia de DA.

P038. Forma inflamatória de Angiopatia Amiloide Cerebral: apresentação de dois casos clínicos e revisão da literatura

Rita Martins¹, Carlos Casimiro², Ana Valverde¹

1-Serviço de Neurologia, 2-Serviço de Neurorradiologia, Hospital Prof. Doutor Fernando Fonseca, EPE, Amadora ritadossantosmartins@gmail.com

Introdução: A Angiopatia Amiloide Cerebral caracteriza-se pelo depósito de β -amilóide nas artérias corticais e leptomeníngeas. A forma inflamatória de ACC (ACC-i) constitui uma entidade rara, de fisiopatogenia desconhecida, cuja apresentação inclui encefalopatia, crises epilépticas e cefaleia. O diagnóstico é suportado pelos achados imagiológicos e resposta à corticoterapia. Reportamos dois casos de ACC-i clinicamente distintos e fazemos uma revisão da literatura.

Caso 1: Mulher, 80 anos, admitida por quadro subagudo de alteração do comportamento. Apresentava défice de atenção e flutuação da memória episódica. MMSE de 20. RM-CE documentou extensa leucoencefalopatia parieto-temporo-occipital esquerda e inúmeras microhemorragias corticais. EEG revelou actividade paroxística nesta localização. LCR com hiperproteínorráquia, redução de β -amilóide, elevação de t-tau. Genótipo em homozigotia de ApoE ϵ 4/4. Admitido o diagnóstico de AAC-i. Iniciou-se corticoterapia endovenosa suspensa ao terceiro dia por reversão clínica completa e regressão dimensional da lesão. Mantém-se sem recorrência aos 15 meses de seguimento.

Caso 2: Mulher, 70 anos, admitida por estado confusional. Apresentava desorientação temporo-espacial e defeito da memória verbal imediata. MMSE de 16. RM-CE revelou extensa leucoencefalopatia bilateral e múltiplas microhemorragias corticais. LCR com hiperproteínorráquia, redução de β -amilóide, elevação de t-tau. Genótipo em homozigotia de ApoE ϵ 4/4. Admitido o diagnóstico de ACC-i e iniciou-se corticoterapia durante 3 meses com reversão completa. Aos 10 meses, retomada imunossupressão por recorrência, com resposta parcial. Falecida por intercorrência infecciosa aos 2 anos.

Conclusão: A AAC-i representa uma resposta imunomediada contra os depósitos de amiloide, encontrando-se mais frequentemente associada ao genótipo ApoE ϵ 4/4. O espec-

tro clínico é variável, incluindo formas severas recidivantes e frustes monofásicas, como representado nos dois casos apresentados. Na literatura encontram-se reportados 155 casos de ACC-i com diagnóstico histológico. Recentemente, a revisão sistemática das características clínico-demográficas desta entidade permitiu propor critérios diagnósticos para as formas prováveis da doença, alocando a necessidade de biópsia para os casos não responsivos à corticoterapia.

P039. A importância da neuroimagem no diagnóstico da Doença de Creutzfeldt-Jakob

Teresa P. Morais¹, Diana Melancia², Ana Filipa Freitas³, José Rosa², Luís Cerqueira¹, Manuel Manita²

1-Serviço de Neurorradiologia, 2-Serviço de Neurologia, Centro Hospitalar Lisboa Central, Lisboa; 3-Centro Hospitalar Psiquiátrico de Lisboa, Lisboa tvpmorais@gmail.com

Introdução: A doença de Creutzfeldt-Jakob(DCJ) é uma patologia neurodegenerativa rara, causada pela acumulação de príons no parênquima encefálico. As manifestações clínicas iniciais são variadas e inespecíficas, tornando o diagnóstico precoce extremamente desafiante. O diagnóstico definitivo é apenas histológico, mas outros exames complementares menos invasivos, nomeadamente a RM-CE, permitem um nível de suspeição elevado.

Caso clínico: Homem, 75 anos, hipertenso, recorre ao SU por desequilíbrio da marcha com três semanas de evolução. À observação, apresentava disartria, dismetria nas provas de ordenação bilateralmente e incapacidade para a marcha por ataxia axial marcada, ficando internado para investigação. A D4 de internamento observou-se alteração súbita do estado de consciência com respiração de Cheyne-Stokes e movimentos faciais e peri-buciais subtis. RM de urgência revelou alterações sugestivas de edema citotóxico e colocou-se hipótese diagnóstica de estado de mal não convulsivo e iniciou fenitoina e aciclovir, com reversão do quadro agudo. Da restante investigação, salienta-se exame citoquímico do LCR inocente e estudo de auto-imunidade, infeccioso e paraneoplásico sem alterações. EEG revelava lentificação difusa e actividade paroxística focal. Após revisão das imagens da RM, observou-se ténue imagem de restrição à difusão dos núcleos lenticular e caudado direito com hipersinal em FLAIR – hockey-stick sign –, e foi colocada a hipótese diagnóstica de DCJ. Doseamento da proteína 14.3.3 foi positivo e os vários EEGs realizados mantiveram-se sobreponíveis. Observou-se agravamento progressivo do quadro clínico, com sinais piramidais e extra-piramidais, mioclonias dos quatro membros e mutismo acínético, falecendo a D75 de internamento.

Conclusão: Os achados de hiperintensidade cortical e dos gânglios basais nas sequências T2/FLAIR com restrição à difusão são muito característicos na DCJ. Com este caso pretende-se destacar a RM como um instrumento essencial e de importância crescente para o diagnóstico cada vez mais precoce, não descurando a sua importância na exclusão de outros diagnósticos diferenciais, geralmente mais frequentes.

P040. O homem que confundiu a mulher com...uma amante

Mariana Carvalho Dias¹, Carolina Maruta⁴, Ana Verdelho^{1,2,3}

1-Serviço de Neurologia, Hospital Santa Maria, Centro Hospitalar Lisboa Norte, Lisboa; 2-Faculdade de Medicina da Universidade de Lisboa;3-IMM; 4-Laboratório dos Estudos de Linguagem, Faculdade de Medicina, Universidade de Lisboa marianamoraisdias@gmail.com

Introdução: Embora a Doença de Alzheimer se manifeste tipicamente por síndrome amnésica, encontram-se descritas formas “atípicas”, cuja forma de apresentação pode confundir-

-se com outras formas de demência. Apresentamos o caso clínico de um doente com Doença de Alzheimer que se manifestou por uma alteração seletiva do reconhecimento das faces.

Caso clínico: Homem de 65 anos, com 9º ano de escolaridade, reformado de construtor civil, sem antecedentes de doença psiquiátrica. Apresentava quadro com 5 anos de evolução de esquecimentos e dificuldade a realizar algumas tarefas mais complexas que não foi valorizado até ter começado a confundir a mulher com uma jovem com a qual se evolia intimamente e por vezes com a própria mãe. Esta alteração do comportamento era relatada pela mulher que dizia que, por vezes, o marido olhava para ela de forma diferente e dizia que ela era outra pessoa. Estas alterações eram, geralmente, acompanhadas por um marcado aumento da libido. Ao exame neurológico apresentava desorientação temporal, defeito de memória anterógrada e dificuldade na execução de tarefas complexas. Foi realizada avaliação neuropsicológica que confirmou o defeito mnésico, de predomínio semântico, bem como défices nas capacidades visuo-percetiva (reconhecimento de faces públicas e faces não familiares – prosopagnosia), cálculo mental e abstração não verbal. A RM-CE evidenciou atrofia cortical temporal de predomínio direito e avaliação de biomarcadores no líquor que foi compatível com Doença de Alzheimer (Tau 604 pg/ml, f-Tau 64 pg/ml e beta-amilóide 383 pg/ml). Foi iniciada terapêutica com anti-demensiais e paroxetina.

Discussão: Os Síndromes de Falsa Identificação delirante são manifestações frequentes de doença de Alzheimer. Podem ser manifestações de doença psiquiátrica ou de outras demências. Em termos de fisiopatologia coloca-se a hipótese de se manifestarem devido a redução de volume do girus fusiforme e degenerescência dos circuitos fronto-estriatais e da via visual ventral.

PO41. Siderose Superficial como manifestação de Angiopatia Amilóide Cerebral

Ângela Abreu¹, Lia Leitão¹, Daniela Garcez², Amélia Nogueira Pinto¹, Sara Machado¹

1-Serviço de Neurologia, Hospital Professor Fernando Fonseca, Amadora, Portugal; 2-Serviço de Neurologia, Instituto Português de Oncologia de Lisboa, Portugal.
angela.abreu@hff.min-saude.pt

Introdução: A angiopatia amilóide cerebral (AAC) é caracterizada pela deposição de β -amilóide em vasos corticais e leptomeníngeos sendo as macro e microhemorragias intracerebrais as apresentações mais frequentes. Recentemente, a siderose superficial (SS) surgiu como uma possível manifestação de AAC. Tem também sido reconhecida a relação com a doença de Alzheimer.

Caso: Apresentamos um caso clínico de uma mulher de 68 anos com internamento prévio em 2013 devido a um hematoma lenticulo-caudado com inundação para o sistema ventricular. Tanto a RM cerebral quanto a angio-RM do polígono não apresentavam outras alterações relevantes.

Em setembro de 2016, após instalação súbita de défices sensitivos foi diagnosticada uma hemorragia subaracnoidea (HSA). À data da alta não apresentava sinais focais. Posteriormente, múltiplas vindas ao serviço de urgência por alteração da sensibilidade do membro superior esquerdo. Foi medicada com zonisamida com resolução do quadro.

Em março de 2017, regressou ao serviço de urgência por tonturas e vômitos. Realizou TC-CE que revelou nova HSA. A RM cerebral e medular evidenciou deposição de hemossiderina nos sulcos cerebelosos e hemisféricos. A angiografia cerebral convencional excluiu a malformação aneurismática e o PET-PiB mostrou aumento moderado da deposição de B-amilóide. A avaliação do LCR identificou uma diminuição do β -amilóide e um aumento dos níveis de Tau e Fosfo-Tau. A avaliação neuropsicológica revelou um defeito marcado das memórias verbais interferida, imediata, semântica e visual com defeito moderado da memória verbal associativa e uma baixa iniciativa verbal. Foi

proposto o diagnóstico de angiopatia amilóide cerebral.

Conclusão: Expomos um caso de AAC que se apresentou com hematoma lenticulo-caudado, HSA recorrentes e siderose superficial associada a defeito cognitivo. Com este caso, pretendemos demonstrar que a SS pode ser um indicador importante de AAC podendo ser ainda causa de sinais focais transitórios. O diagnóstico tem implicações terapêuticas e prognósticas importantes.

PO42. Síndrome de Gerstmann: um paradigma em mudança

José Rosa¹, Diana Melancia¹, Manuel Machado¹, Ary de Sousa¹, Luís Cerqueira², Pedro Brás¹, Margarida Dias¹, Helena Águas¹, Manuel Manita¹

1-Serviço de Neurologia, 2-Serviço de Neurorradiologia – Centro Hospitalar de Lisboa Central
jlourencorosa@gmail.com

Introdução: A síndrome de Gerstmann é caracterizada pela tétrede de agrafia, acalculia, desorientação direita-esquerda e agnosia digital. Quando incompleta, a agrafia é o elemento mais frequentemente ausente. Apesar de descrita classicamente como uma síndrome cortical por lesão da circunvolução angular do lobo parietal esquerdo, começa cada vez mais a ser entendida como uma síndrome de desconexão dos tractos de fibras da substância branca do hemisfério cerebral dominante.

Caso clínico: Mulher de 56 anos, dextra, com antecedentes de hipertensão arterial, dislipidemia e diabetes mellitus tipo 2. Ao acordar, inicia quadro de ligeira confusão com desorientação temporal que, ao chegar ao local de trabalho, evolui para desorientação espacial, incapacidade para a execução das tarefas habituais e dormência transitória da mão esquerda. É levada ao Serviço de Urgência, onde à observação se apresentava vigil, com desorientação temporo-espacial, afasia fluente com anomia e dificuldade na compreensão de ordens verbais simples, mas repetição, leitura e escrita conservadas, acalculia, agnosia digital e desorientação direita/esquerda, sem outros défices neurológicos. Realizou ressonância magnética cranioencefálica que evidenciou lesões com hipersinal em T2, FLAIR e DWI e hipossinal em T1 em topografia radiária, justo-atrilar e parietal cortical posterior à direita (coincidentes com a topografia do fascículo arqueado), com realce heterogêneo após gadolínio. Da restante investigação efectuada destaca-se estudo de autoimunidade e de trombofilias negativo, angiografia convencional com infiltração ateromatosa prevalente na circulação anterior e restante estudo vascular inocente.

Conclusões: Este caso apresenta a peculiaridade de se tratar de uma doente dextra com uma Síndrome de Gerstmann com origem no lobo parietal direito. Admite-se assim dominância do hemisfério cerebral direito, situação rara em indivíduos dextros. Por outro lado, a topografia das lesões, que para além de envolverem a circunvolução angular, coincidem com a localização do fascículo arqueado, não permitem excluir a implicação já descrita deste fascículo na fisiopatologia desta síndrome.

PO43. Aprendizagem e memória na Doença de Alzheimer e na Demência Frontotemporal

Cláudia Pinto^{1,2,3}, Inês Monteiro^{1,2,3}, Joana Fernandes^{1,2,3}, Filomena Gomes^{1,2,3}, Alexandra Gonçalves^{1,2,3}, Eduarda Almeida^{1,2,3}, Ricardo Taipa^{4,5}, Sara Cavaco^{1,2,3}

1-Unidade de Neuropsicologia, Serviço de Neurologia, Centro Hospitalar do Porto - Hospital Santo António (CHP-HSA); 2-Laboratório de Neurobiologia do Comportamento Humano, CHP-HSA; 3-Unidade Multidisciplinar de Investigação Biomédicas (UMIB), ICBAS/UP; 4-Serviço de Neurologia, CHP-HSA; 5-Unidade de Neuropatologia, CHP-HSA.
claudiamalheiro@gmail.com

Introdução: O Auditory Verbal Learning Test (AVLT) é um teste de aprendizagem e memória internacionalmente utilizado na avaliação de doentes com doença de Alzheimer (DA) e

demência frontotemporal (DFT).

Objetivo: Explorar as diferenças no perfil mnésico entre doentes com DA e DFT.

Material e Métodos: Foram selecionados doentes com diagnóstico de DA (McKhann et al., 2011) ou de DFT (Rascovsky et al., 2011), que completaram a Dementia Rating Scale-2 (DRS-2) e o AVLT <4 anos desde o início dos sintomas. Todos os doentes tinham estudo de biomarcadores de DA no LCR e RM encefálica. O ponto de corte de défice nas medidas quantitativas do AVLT foi o percentil 5 das normas portuguesas. Foram usados os testes Mann-Whitney e Qui-Quadrado (ou Fisher's exact) para comparação de grupos.

Resultados: Não foram identificadas diferenças significativas entre doentes com DA (n=24) vs. DFT (n=15) nas variáveis sexo (homens: 46% vs 3%), idade (medianas: 63 vs 63), escolaridade (medianas: 5 vs 4), duração da doença (medianas: 2 vs 3 anos) e DRS-2 (medianas: 95 vs 111). A frequência de défice foi superior (p<0.05) nos DA nas medidas: evocação imediata 1 (54% vs 20%), 2 (88% vs 27%) e 3 (79% vs 47%), evocação diferida (96% vs 67%), reconhecimento diferido (96% vs 64%) e nos índices TL (88% vs 47%) e LTPR (92% vs 60%). Não foram registadas diferenças significativas na frequência de défice no ensaio 4 (75% vs 53%) e 5 (83% vs 53%) e no índice LOT (46% vs 20%). Também não foram registadas diferenças significativas entre grupos no erros no reconhecimento diferido (falsos positivos e negativos).

Conclusão: Como seria de esperar, os doentes com DA apresentaram défices superiores em algumas medidas de memória, nomeadamente, na evocação e reconhecimento diferido. Em concordância com alguns estudos recentes, não registamos diferenças no tipo de resposta e erros, sugerindo que os circuitos de memória e desinibição possam estar afetados de forma similar nas duas doenças.

P044. Intoxicação por cantaridina - manifestações neurológicas

Vera Montes, Cátia Carmona, Rui Guerreiro, Fernando Pita
Hospital de Cascais Dr. José de Almeida
montesveraluciasantos@gmail.com

Introdução: A cantaridina é uma substância produzida por uma espécie de besouro da família Meloidae. Obtém-se pela redução a pó do insecto, sendo utilizada sob a forma de chá, pelas suas propriedades afrodisíacas. É tóxica pelo seu efeito inibitório sobre as proteínas fosfatase 1 e 2A, associando-se a insuficiência hepática e renal agudas, com elevada mortalidade. Mais raramente, pode comportar-se como uma neurotoxina, provocando alterações no SNC ou SNP.

Caso Clínico: Homem de 51 anos, recorre ao SU por quadro de disúria e hematúria, com 24 horas de evolução. Concomitantemente apresentava queixas de diplopia, alteração do paladar e parestesias na extremidade dos membros. Queixas também de alucinações visuais complexas, de novo, que descrevia como "monstros horripilantes". Revelou que no dia anterior experimentou um chá, cuja composição continha cantaridina.

Ao exame neurológico apresentava hipostesia álgica da face e extremidades dos quatro membros, com compromisso marcado da sensibilidade profunda dos membros inferiores, com marcha possível apenas com apoio bilateral.

Analicamente a destacar ureia de 132 mg/dL e creatinina de 6.06 mg/dL. O ECG e EMG, bem como RMN-encefálica não mostraram alterações.

Efetou terapêutica dirigida à correção da insuficiência renal. Nos dias seguintes verificou-se uma melhoria, quer do quadro renal, quer do quadro neurológico, com diminuição dos sintomas sensitivos.

Seis meses depois, mantém hemiataxia direita do tipo sensorial, com marcha autónoma. Embora não tenha apresenta-

do mais alucinações, tem queixas frequentes de pesadelos de carácter violento relacionados com as alucinações prévias.

Conclusão: Manifestações neurológicas de intoxicação por cantaridina são raras, estando descritos alguns casos de encefalite, estado de mal e AIDP. Descrevemos um raro caso de intoxicação por cantaridina manifestado por alucinações visuais e alterações sensitivas.

Este caso ilustra ainda a necessidade da existência de um regime de regulamentação e fiscalização eficaz que controle a qualidade e segurança dos ditos "produtos naturais".

P045. Encefalopatia aguda secundária a tóxicos pouco comuns

Michel Mendes, Vera Espírito Santo, Rita Raimundo, Andreia Veiga, Ana Graça Velon
Serviço de Neurologia, Centro Hospitalar Trás-os-Montes e Alto Douro, Vila Real
michelgmdes@gmail.com

Introdução: As intoxicações são uma causa importante de morbi-mortalidade prematura. A exposição quer accidental ou deliberada a substâncias tóxicas pode causar danos no sistema nervoso central, periférico ou autonómico. Relatamos 2 casos clínicos de intoxicações com envolvimento neurológico predominante.

Caso Clínico: Caso 1: Sexo masculino, 60 anos, sem antecedentes pessoais de relevo, recorre ao serviço de urgência após intoxicação involuntária com nitrobenzeno. À admissão encontrava-se em ECG 3 (O1V1M1), cianótico, sob ventilação mecânica invasiva e com disfunção multi-orgânica. Realizou TC cerebral onde se observou lesão isquémica cerebral com efeito de massa, a condicionar moldagem do IV ventrículo pelo que foi submetido a derivação ventricular externa e craniectomia. A RMN cerebral revelou leucoencefalopatia difusa de predomínio supra tentorial. O doente evoluiu com melhoria da vigília mantendo disfunção bulbar e tetraplegia.

Caso 2: Sexo feminino, 32 anos, desenvolve quadro de cefaleia holocraniana com 3 dias de evolução e posterior instalação de delirium, pautado por agitação psicomotora alternado com períodos de sonolência. A doente referia restrição alimentar acompanhada de consumo abusivo de cápsulas de café verde compostas por picolinato de crómico. Da investigação efetuada, a realçar elevação da AST/ALT (657/620IU/l) e elevação da amónia (115,7 umol/L). Após 2 dias de internamento, a doente apresentou reversão da encefalopatia e descida gradual das enzimas hepáticas. Foi assumido o diagnóstico de encefalopatia secundária ao consumo de um suplemento dietético.

Conclusão: As intoxicações por substâncias neurotóxicas são reconhecidas prontamente, caso exista uma relação temporal próxima entre o início da clínica e a exposição ao agente químico. No entanto, o diagnóstico pode ser mais tardio quando a exposição é crónica ou os sintomas não são específicos.

P046. Mutação AG no DNA mitocondrial: dois espectros clínicos

Daniela Vieira¹, Daniela Alves², Manuela Grazina³, Carmo Macário¹

1-Serviço de Neurologia, Centro Hospitalar e Universitário de Coimbra; 2-Serviço de Medicina Interna, Unidade Local de Saúde de Castelo Branco; 3-Centro de Neurociências e Biologia Celular da Universidade de Coimbra
danielacgvieira@gmail.com

Introdução: O síndrome de MELAS (Encefalopatia Mitocondrial, Acidose Láctica e Episódios de tipo AVC) é uma doença neurodegenerativa rara causada por uma mutação no DNA mitocondrial (mDNA). Caracteriza-se pela existência de um excesso de ácido láctico no plasma e no LCR, e conse-

quente toxicidade neuronal. O síndrome de Diabetes de hereditariedade materna e surdez neurossensorial (MIDD) é uma entidade clínica cujos sintomas major designam o síndrome e é causado pela mesma mutação do MELAS: A3243G.

Caso Clínico: Apresentamos dois casos clínicos associados à mutação 3243A>G no mDNA. O primeiro caso refere-se a um homem de 28 anos que desenvolveu um quadro de alteração do comportamento e défices focais com lesões extensas hiperintensas na RMN-CE, com posterior regressão clínico-imagiológica. Apresentou uma evolução progressiva, com desenvolvimento de demência, epilepsia, diabetes mellitus, baixa estatura e hipotireoidismo. A biopsia muscular demonstrou fibras de tipo "rotas e vermelhas" e a biopsia cerebral alterações consistentes com encefalopatia mitocondrial. A mutação 3243A>G do mDNA foi encontrada em heteroplasmia em 57% no músculo e 28,5% no plasma. Neste caso a clínica é do síndrome de MELAS.

O segundo caso refere-se a uma mulher diabética de 52 anos com quadro progressivo de lentificação da marcha, desequilíbrio, surdez neurossensorial e posteriormente deterioração cognitiva desde os 20 anos. A RMN-CE demonstrou alterações inespecíficas, incluindo calcificações palidais e dos núcleos dentados. A mutação patogénica 3243A>G do mDNA foi detectada no soro em 24,7% e no músculo em 61,9%. O fenótipo neste caso é de MIDD.

Conclusões: As doenças mitocondriais podem manifestar-se em qualquer idade e o fenótipo ser variável apesar de causados por uma mesma mutação. Nem sempre uma maior percentagem de DNA mutado se associa a um fenótipo mais grave. Apesar de serem doenças sem tratamento específico o diagnóstico precoce é importante para uma melhor monitorização clínica e para aconselhamento genético.

P047. Síndrome de encefalopatia mitocondrial, acidose láctica e episódios stroke-like (MELAS)

Ana Arraiolos, Rita Simões, Nuno Canas, Tânia Lampreia, José Vale
Serviço de Neurologia do Hospital Beatriz Ângelo
araiolos.ana@gmail.com

Introdução: A Síndrome de encefalopatia mitocondrial, acidose láctica e episódios stroke-like (MELAS) é uma doença mitocondrial multissistémica de transmissão matrilinear, que geralmente se apresenta durante a infância/adolescência. Clinicamente caracterizada por episódios stroke-like, podem também ocorrer epilepsia, cefaleias, intolerância ao exercício, hipoacusia ou baixa estatura. A grande diversidade fenotípica e as apresentações tardias podem dificultar o diagnóstico.

Caso Clínico: Homem de 34 anos, apresentou episódio de estado de mal focal afásico. Tinha RM com lesão cortico-subcortical temporal superior esquerda, hiperintensa em T2, que desapareceu em RM posterior, tendo sido interpretada como manifestação pós-ictal. Um ano depois é reinternado por afasia global, sem sinais de vias longas. A RM cerebral demonstrou 2 lesões intra-axiais de novo: uma cortico-subcortical temporal média inferior e parahipocámpica esquerda e outra parahipocámpica direita. O exame citoquímico do LCR era normal. Realizou investigação extensa para excluir causas epiléticas, infecciosas e paraneoplásicas. Admitida a hipótese de encefalite imunomediada iniciou corticoterapia. Durante o internamento ocorreu agravamento do estado clínico. Repetiu a RM cerebral com espectroscopia que revelou aumento da extensão da lesão e pico de lactato. Valorizou-se então história de hipoacusia fluante de longa data e foi repetida PL. O LCR revelou aumento do lactato. Posteriormente, o teste genético revelou a presença da mutação m.3243A>G em heteroplasmia (cerca 35%) no gene MT-TL1 que codifica o tRNA mitocondrial. Após 8 meses de suplementação com CoQ10, idebenona, L-arginina, L-carnitina e multivitamínico o doente está clínica e imagiológicamente me-

lhorado, com atividade laboral normal.

Conclusões: Apresentamos uma caso de MELAS com início na quarta década de vida. Apesar da diversidade fenotípica, perante episódios stroke-like em adultos sem fatores de risco, associados a lesões evanescentes na RM cerebral, é importante considerar esta hipótese precocemente no diagnóstico diferencial. Assim, poderemos evitar exames complementares e eventuais tratamentos desnecessários e antecipar o diagnóstico familiar.

P048. Síndrome de Gordon-Holmes: uma das muitas faces do PNPLA6

Vanessa Carvalho, João Martins

Unidade Local de Saúde de Matosinhos/Hospital Pedro Hispano
fv.carvalho@gmail.com, joaomartins.dr@gmail.com

Introdução: A associação entre hipogonadismo e ataxia cerebelosa foi inicialmente descrita por Holmes em 1907. Embora parte das descrições na literatura careçam de diagnóstico genético, recentemente foram descritos casos associados a mutações do PNPLA6, responsáveis por um espectro de doenças neurodegenerativas desde a ataxia cerebelosa pura ao Síndrome de Oliver-McFarlane. Embora muitos destes casos apresentem segregação familiar, com consanguinidade frequente, casos esporádicos têm sido descritos.

Caso clínico: Homem de 66 anos, referenciado por dificuldade progressiva da marcha. Esta iniciou-se na adolescência, com agravamento na quarta década de vida, sendo então atribuída a um consumo alcoólico excessivo. O défice continuou, no entanto, a progredir, apesar de uma década de abstinência, com marcha apenas possível com apoio bilateral. Apresentava como co-morbilidades hipogonadismo hipogonadotrófico e diabetes mellitus tipo 2. Sem consanguinidade ou história familiar. Ao exame físico e neurológico apresentava: baixa estatura, rarefação pilosa na face, aparência ginecóide, criptorquidia bilateral e ainda disartria, nistagmo multidireccional e ataxia axial e apendicular marcadas. Sem retinopatia. A investigação etiológica, com estudo nutricional, paraneoplásico e microbiológico não mostrou alterações de relevo e a RM-CE mostrava atrofia cerebelosa marcada. Dado o diagnóstico clínico de síndrome de Gordon-Holmes, foram inicialmente pesquisadas variantes do RNF216, que foram negativas, e posteriormente do PNPLA6, com descoberta de duas variantes patogénicas em heterozigotia composta.

Conclusão: Nas ataxias com apresentação na idade adulta, vários elementos confundidores podem atrasar o diagnóstico, pelo que na progressão após remoção do agressor, deve existir uma pesquisa ativa de uma etiologia alternativa.

As mutações do PNPLA6 representam uma causa rara de ataxia, estando descritos apenas 34 famílias na literatura, mas cuja expressão fenotípica é altamente variável, incluindo tipicamente combinações variáveis de ataxia cerebelosa, hipogonadismo hipogonadotrófico, paraparésia espástica, tricomalgia, neuropatia periférica ou distrofia coriorretiniana, pelo que a presença de pelo menos duas destas características deve levar à suspeição de variantes patogénicas deste gene.

P049. Paraparésias espásticas: dificuldade de diagnóstico

Mafalda Seabra^{1,2}, Joana Guimarães^{1,2}

1-Serviço de Neurologia, Centro Hospitalar de São João, Porto;
2-Departamento de Neurociências Clínicas e Saúde Mental da Faculdade de Medicina da Universidade do Porto
mafseabra@hotmail.com

Introdução: As paraparésias espásticas hereditárias, grupo heterogéneo de patologias neurológicas podem ser divididas segundo a forma de transmissão, assim como pela forma de

apresentação – “puras” vs “complicadas”. Actualmente o estudo genético tem ganho uma importância crescente e é necessária uma abordagem sistematizada e faseada.

Caso clínico: Homem, 44 anos, residente no Reino Unido, com antecedentes de acidente de viação aos 15 anos, do qual resultou lesão encefaloclastica frontal, e patologia oftalmológica, observado inicialmente na consulta de Neurologia por alteração da marcha. Desde o acidente o doente apresentava marcha claudicante, disartria e dificuldades de concentração. Observado por Neurologia em 2007 e 2012 tendo sido feito estudo – punção lombar e exames de imagem – ditos normais. Nesta altura foi diagnosticada paraparesia espástica. O quadro agravou posteriormente e na nossa avaliação inicial caminhava com ajuda de bengala e referia disfagia, incontinência urinária e desequilíbrio. Internado no Serviço de Neurologia em Fevereiro de 2016 onde foi feito estudo, sem alterações de relevo (excepto as sequelas do traumatismo). Foi averiguada a história familiar e foi descrita alteração da marcha semelhante na avó materna, mãe e ambas as irmãs. Segundo o protocolo de investigação genética foram testadas inicialmente SPG4, SPG3 e SPG 31, com resultados negativos. Por agravamento clínico e pela presença de fasciculações exuberantes nos membros inferiores o doente foi novamente internado no SN em Fevereiro de 2017. O EMG mostrou alterações compatíveis com neuropatia exclusivamente motora a favor de Paraparesia Espástica Hereditária complicada. Nesta fase foi feito estudo genético da SPG11 o qual foi positivo.

Conclusão: Este caso ilustra o processo de diagnóstico genético, num doente com extensa história familiar, em que a presença de dados adicionais no exame neurológico permitiu orientar o estudo e diagnosticar uma paraparesia espástica autossômica recessiva.

P050. Atrofia Musculo-Espinal: desafios das novas terapêuticas

Vanessa Carvalho, João Martins

Serviço de Neurologia, ULS Matosinhos/ Hospital Pedro Hispano, Matosinhos
fvs.carvalho@gmail.com

Introdução: A atrofia musculo-espinal(SMA) representa a causa hereditária mais comum de doença de neurónio motor e de morte de causa genética na infância. A sua apresentação não é exclusiva da idade pediátrica, com início e grau de incapacidade motor extremamente variáveis. Recentemente, o tratamento com oligómeros antisense permite melhorar a função motora e a aquisição de etapas motoras, estando aprovado quer na faixa pediátrica, quer no adulto.

Caso clínico: Caso 1, homem de 62 anos, referenciado por défice motor de início na infância. Irmão com quadro semelhante, sem outros antecedentes pessoais ou familiares de relevo. Objetivamente apresentava tetraparesia de predomínio proximal nos membros inferiores, atrofia quadricipital e reflexos abolidos, sem outras alterações. O EMG mostrava sinais de atrofia neurogénica crónica nos músculos examinados com condução motora e sensitiva normais e a biópsia do músculo sinais de atrofia neurogénica crónica grave. A pesquisa de deleções do SMN1 foi positiva, apresentando ainda 4 cópias do SMN2. Caso 2, homem de 31 anos. Os primeiros sintomas ocorreram aos 5 meses, com atraso de desenvolvimento motor, aquisição da marcha aos 6 anos e perda da deambulação autónoma aos 11 anos. Aos 18 anos, realizado o diagnóstico de SMA tipo III, com deleção de uma cópia do SMN1 mutação pontual no exão 6 do outro. Apresentava parésia facial bilateral e tetraparesia de predomínio proximal e nos MI, com reflexos fracos, sem outras alterações. Em ambos os doentes pondera-se início de Nusinersen.

Conclusão: A SMA pode ter um curso indolente, levando a um diagnóstico tardio já na idade adulta, particularmente

quando existe um elevado número de cópias do gene SMN2. O Nusinersen, embora aprovado em qualquer faixa etária, foi estudado apenas em idade pediátrica, sendo ainda discutível o benefício que doentes com formas tardias e crónicas da doença terão com este fármaco.

P051. Investigação de fatores interferentes na idade de início da doença de Huntington em indivíduos brasileiros afetados

Luciana de Andrade Agostinho^{1,2,3}, Iane dos Santos³, Thays Apolynário³, Carmen Lúcia Antão Paiva³

1-Fundacao Cristiano Varella; 2-Centro Universitário de Minas - UniFaminas; 3-Universidade Federal do estado do Rio de Janeiro - UNIRIO
polucita@yahoo.com.br

A doença de Huntington (DH) é uma doença genética rara, neurodegenerativa, progressiva e fatal. A DH é uma desordem autossômica dominante e sua idade de início pode sofrer influência de outros fatores genéticos e/ou externos. O objetivo deste estudo foi investigar fatores interferentes na idade de início da DH com exceção do tamanho dos alelos CAG no gene HTT. Os genes GRIK2, TBP e região polimórfica CCG (gene HTT) foram testados como fatores interferentes da idade de início. 63 indivíduos apresentaram alelos expandidos, 1 com penetrância reduzida e 62 com penetrância completa. A idade de início das manifestações clínicas variou de 18 a 67 anos, com valor médio de 42,47±10,08, mediana 42. O alelo CAG normal mais frequente apresentava 17 repetições, e os alelos CAG expandidos variaram de 39-62 repetições, com média de 45±4, mediana 44. O tamanho das repetições CAG/CAA do gene TBP, variou de 25-40 com média de 36±2 e mediana de 38. Os tamanhos dos alelos TAA (GRIK2), CCG (HTT) e CAG/CAA (TBP) não são fortes candidatos a modificadores da idade de início da DH (p=0.39, 0.59, p=0.3, respectivamente). Apenas os alelos CAG do gene HTT estão correlacionados com variação da idade de início da DH neste estudo em 66%, em 34% ainda é causada por fatores desconhecidos. Acredita-se que muitos fatores possam contribuir para a instabilidade da região polimórfica CAG e conseqüentemente na idade de início da DH, incluindo o tamanho dela própria, sexo, idade no momento da transmissão do alelo mutado, fatores ambientais e alguns fatores-trans, como a maquinaria de reparo de DNA.

P052. Telethoninopathy: Limb-Girdle Muscular Dystrophy or Congenital Muscular Dystrophy?

Vanessa Carvalho, João Martins

Serviço de Neurologia, ULS Matosinhos/ Hospital Pedro Hispano, Matosinhos
fvs.carvalho@gmail.com

Introduction: Limb-girdle muscular dystrophies (LGMD) are a heterogeneous group of hereditary myopathies with predominant weakness of girdle muscles. Histologically they present muscular dystrophic pattern and, on clinical grounds, can be further divided by their inheritance pattern, and the presence/absence of additional features, guiding the molecular testing, essential for a subsequent clinical surveillance, genetic counseling and therapeutic options. We present a rare case of LGMD-2G, presenting at a very early age.

Case report: 24 years-old male, followed since childhood by Neuropediatrics. Weakness was first noticed as a toddler, with frequent falls, progressing to inability to run when he was four. By 16 he lost the ability to climb, and by 18, Achilles tendons contractures appeared, further aggravating the ambulation. At age 20, he noticed difficulties in retrieving objects from

high shelves. He had no relevant personal nor familial history. Upon examination, he presented tetraparesis, more striking proximally and in the lower limbs, with Gowers sign, shortened Achilles tendons, knee and elbow contractures, without scoliosis. He had a muscular biopsy, with dystrophic features, normal immunohistochemical study and a negative calpain3 genetic testing. Our investigation further revealed normal echocardiogram and Holter, raised CK levels (3xULN), and myopathic pattern with membrane irritability on the EMG. Thinking of a congenital muscular dystrophy, we tested for RYR1 gene variants, with negative results. Afterwards, a gene panel for LGMDs revealed the existence of a homozygous variant c.157c>T(p. Gln53*) in the TCAF gene, making the diagnosis of LGMD-2G.

Conclusion: LGMD-2G presents in a rather homogeneous manner, with weakness in the lower limbs starting in the second-to-third decade of life. Contractures are present in a minority of the reports and cardiac involvement in nearly 50%. Recently, cases presenting early in childhood have been reported, mimicking a congenital muscular dystrophy, raising a diagnostic challenge due to the rarity of this entity.

P053. Mielorradiculopatia aguda secundária a bloqueio subaracnoideu

Lia Leitão¹, Ângela Abreu¹, Sara Machado¹, Tiago Baptista², Elsa Parreira¹, Amélia Nogueira Pinto¹

1-Serviço Neurologia, 2-Serviço de Neuroradiologia, Hospital Professor Doutor Fernando da Fonseca
lia.f.leitao@gmail.com

Introdução: As lesões neurológicas graves decorrentes de procedimentos anestésicos do neuro-eixo são extremamente raras, com uma incidência reportada de 0,001% a 0,07%. As causas são variáveis e incluem lesões compressivas por hematomas ou abscessos epidurais, aracnoidites químicas, enfartes medulares, neurotoxicidade dos anestésicos ou lesões traumáticas directas.

Caso Clínico: Mulher, de 63 anos de idade, com antecedentes de trombocitose essencial (JAK2+), hipertensão arterial e asma brônquica, medicados. É submetida a hernioplastia umbilical electiva, sob bloqueio subaracnoideu (com bupivacaína, 0,5%), durante a qual refere dor tipo choque eléctrico com irradiação ao membro inferior direito. Sem outras intercorrências. Instalação no pós-operatório imediato de defeito sensitivo-motor no membro inferior direito, e retenção urinária transitória. O exame neurológico revelou monoparesia flácida desse membro, ausência de reflexo rotuliano direito (com aquilianos presentes), reflexos cutâneo-plantares flexores, hipoalgesia entre L1-S1 e apalestesia maleolar ipsilaterais. A RM medular revelou lesão hiperintensa em T2, intramedular, paracentral direita, de D9 ao epicone, sem realce de sinal após contraste, e com edema associado. RM cerebral normal. O electromiograma mostrou achados neurofisiológicos compatíveis com lesão axonal aguda de L2 a S1 direita. Os potenciais evocados somatossensitivos foram normais. O estudo do líquido e serológico (incluindo o anticorpo anti-aquaporina 4) foi normal/negativo. Fraca resposta a pulso de metilprednisolona em alta dose. Após 6 meses, verificou-se melhoria parcial do defeito motor, persistindo, no entanto, o defeito sensitivo associado a dor neuropática.

Conclusões: Apresentamos um caso raro de uma mielorradiculopatia aguda como complicação grave e permanente de anestesia espinhal. Consideramos que o mecanismo da lesão tenha sido por penetração directa da medula ou das raízes nervosas na tentativa de cateterização; provavelmente relacionado com a incorrecta identificação dos espaços lombares interespinhosos. Além disso, também o efeito neurotóxico do anestésico poderá estar implicado, justificando a extensão proximal da lesão intramedular.

P054. Golpe de calor como causa de lesão neurológica grave e irreversível

José Rosa, Ary de Sousa, Manuel Machado, Diana Melancia, Margarida Dias, Manuel Manita

Serviço de Neurologia - Centro Hospitalar de Lisboa Central
jlourencorosa@gmail.com

Introdução: O golpe de calor constitui um insulto térmico ao sistema de controlo da temperatura cerebral, definindo-se como uma elevação térmica corporal acima dos 40°C associada a disfunção neurológica. Ocorre após exposição a condições ambientais extremas e é relativamente comum durante ondas de calor, associando-se a lesões de áreas vulneráveis do sistema nervoso central, potencialmente irreversíveis, com falência multiorgânica e elevada mortalidade.

Caso clínico: Homem de 41 anos, com antecedentes de esquizofrenia (medicado com clozapina, clorpromazina e topiramato), hipertensão arterial, diabetes mellitus tipo 2 e obesidade. Durante período de extremo calor, é trazido ao Serviço de Urgência após ter sido encontrado no domicílio em estado comatoso e hipertérmico. À chegada, entubado e ventilado sob sedoanalgesia, apresentava pontuação de 3 na Escala de Coma de Glasgow, com temperatura 40.6°C, sem sinais meníngeos, pupilas mióticas e fracamente reactivas, com reflexos oculocefálicos fracos e hipotonia generalizada. Admitido nos Cuidados Intensivos para arrefecimento activo e tratamento de suporte, com critérios de diabetes insípida central, rabdomiólise e coagulopatia de consumo. Após desmame da sedação, sob ventilação mecânica invasiva, apresentava-se com abertura ocular espontânea, sem dirigir o olhar, ocasionais movimentos nistagmiformes para a direita, pupilas pouco reactivas, reflexos oculocefálicos fracos, retrocolis, discinésias oromandibulares e tetraplegia flácida. A RM-CE mostrou lesões hiperintensas em DWI, simétricas, nos núcleos dentados do cerebelo, região ventral tegmentária do mesencéfalo e tégmen protuberancial, sem tradução em T2 ou FLAIR. Electroencefalograma sem actividade epileptiforme. A investigação de causas infecciosas, tóxicas e autoimunes foi negativa. Apesar das medidas instituídas, registou-se o óbito após 1 mês.

Conclusões: Com as alterações climáticas a nível global prevê-se um aumento da frequência de fenómenos de calor extremo. É importante reconhecer atempadamente os casos de disfunção neurológica secundários ao golpe de calor, por forma a implementar atitudes terapêuticas que visam a rápida reversão do quadro, evitando complicações irreversíveis.

P055. Oftalmopatia tiroideia recorrente em doente eutiroideu

Ana Isabel Gonçalves¹, Diogo Cavalheiro², João Figueira Coelho³, Ângela Timóteo¹

1-Serviço de Neurologia, Hospital Beatriz Ângelo, Loures;
2-Unidade de Oftalmologia, 3-Unidade de Medicina Interna, Clínica CUF Alvalade
ana.ifgoncalves@hbeatrizangelo.pt

Introdução: A oftalmopatia tiroideia (OT) é determinada pela deposição de imunocomplexos antitiroideus nos músculos extraoculares. Em mais de 90% dos casos a OT ocorre em doentes com hipertiroidismo. São poucos os casos descritos de OT em doentes eutiroideus, e ainda mais raros os casos em que há recorrência da oftalmopatia.

Caso Clínico: Mulher de 62 anos, avaliada por diplopia vertical com dois meses de evolução, sem agravamento vespertino, sem cefaleia ou dor na mobilização ocular. Referia quadro semelhante 20 anos antes, com melhoria progressiva e resolução espontânea em seis meses, e cuja investigação tinha sido inconclusiva. Esta investigação tinha contemplado, entre outros exames, função tiroideia (normal), EMG (normal)

e RM encefálica (sem lesões encefálicas). No interregno não teve sintomas neurológicos ou de doença tiroideia, e não foram documentadas alterações da função tiroideia. No exame neurológico existiam agora limitação da supradução do olho direito e da infradução do olho esquerdo, condicionando diplopia vertical. Uma avaliação oftalmológica excluiu sinais de envolvimento do nervo óptico. Marcadores serológicos de infecção, pesquisa de ANA e subtipos, ECA e anticorpo anti-recetor da acetilcolina foram negativos. A função tiroideia era normal mas a pesquisa de anticorpos anti-TPO e anti-recetor da TSH foi positiva. O eletromiograma com estimulação repetitiva não demonstrou alterações. A RM encefálica/órbitas mostrou espessamento dos músculos reto superior esquerdo e reto inferior direito, com realce após administração de contraste, sem outras alterações. Foi admitido o diagnóstico de oftalmopatia tiroideia recorrente e iniciada corticoterapia.

Conclusão: Sendo muitos raros os casos de oftalmopatia tiroideia recorrente no doente eutiroideu, este é o caso em que se descreve um maior período para a recorrência. A muito baixa incidência na população e a normalidade dos exames de rastreio tornam o diagnóstico mais difícil. O diagnóstico atempado evita complicações graves como a neuropatia óptica e a fibrose e atrofia dos músculos extraoculares.

P056. Contusão medular como mimetizador raro de AVC

Teresa Barata Silvério, Tiago Galdes, Miguel Rodrigues, Lílíana Pereira, Ana Cláudia Ribeiro

Serviço de Neurologia, Hospital Garcia de Orta, EPE, Almada
teresabaratasilverio@gmail.com

Introdução: O AVC isquémico agudo é uma emergência que requer diagnóstico e tratamento atempado. Porém, há diversos mimetizadores, perfazendo até 30% dos doentes da Via Verde. A lesão medular cervical é um diagnóstico diferencial raro no contexto do doente com suspeita de AVC agudo e o seu reconhecimento precoce exige elevado grau de suspeição.

Caso Clínico: Apresentamos dois homens, ambos com 78 anos e múltiplos factores de risco vascular, admitidos em contexto de Via Verde AVC. O primeiro foi admitido por hemiparésia esquerda, de início súbito, após episódio de síncope com queda. À observação, apresentava hemiparésia, hemihipostesia e sinal de Babinski à esquerda. Realizou TC-ce e angio-TC dos troncos supra-aórticos, que não revelaram alterações. O quadro clínico evoluiu rapidamente para tetraparésia, hipostesia álgica bilateral com nível sensitivo por C3 e hiporreflexia global, sugerindo lesão medular cervical, de provável etiologia traumática, confirmada por ressonância magnética. O segundo foi admitido por síncope sem informação de queda, após hemodiálise, com parésia braquial direita, de instalação súbita. Não apresentando alterações na TC-ce e angio-TC dos troncos supra-aórticos admitiu-se provável AVC isquémico e iniciou trombólise endovenosa, após a qual evoluiu para tetraplegia flácida hiporreflexa. Realizou ressonância magnética que revelou contusão cervical traumática e extenso hematoma epidural. Ambos foram submetidos a neurocirurgia emergente, falecendo tardiamente por complicações.

Conclusão: O benefício da trombólise é superior ao risco no que respeita ao tratamento do AVC isquémico e seus mimetizadores. A contusão medular cervical não é um mimetizador frequentemente descrito e existe risco hemorrágico acrescido na realização de trombólise. A suspeita clínica é importante para o seu reconhecimento, nomeadamente a existência de queda/trauma na sua instalação, por vezes omissos. O prognóstico desfavorável nestes doentes, apesar do diagnóstico e encaminhamento rápidos proporcionados pelos procedimentos de Via Verde, estará provavelmente relacionado com a lesão medular traumática e não decorrente da trombólise.

P057. Inferior vestibular neuritis, a pitfall to keep in mind - time for posterior head impulse test!

Ana Inês Martins, João Lemos

Neurology Department, Coimbra University and Hospital Centre, Coimbra, Portugal
ana.inesm@hotmail.com

Introduction: Acute vestibular syndrome is usually caused by vestibular neuritis predominantly affecting the superior vestibular nerve (superior VN) or stroke. H.I.N.T.S. (horizontal head-impulse, nystagmus and test of skew) is a popular three-step bedside algorithm which is used by frontline doctors to differentiate between VN and stroke. Importantly, when horizontal head impulse (HHI) is normal, it strongly points to a central cause of vertigo. We present 4 patients with VN predominantly affecting the inferior vestibular nerve (inferior VN) who showed normal HHI, and in whom an initial diagnosis of stroke was put forward.

Clinical cases: Case 1. A 47-year-old healthy female developed acute vertigo, dysautonomia and imbalance. Exam showed right-beating nystagmus, no skew or gaze-evoked nystagmus (GEN) and a normal HHI. Left posterior head impulse (PHI) however revealed catch-up saccades.

Case 2. A 60-year-old healthy male presented with a 4-day-history of vertigo, dysautonomia and gait unsteadiness. Exam showed left-beating nystagmus, no skew or GEN and a normal HHI. Right PHI was abnormal.

Case 3. A 75-year-old female with ovary cancer presented with a 6-day-history of vertigo, vertical diplopia and imbalance. Exam revealed spontaneous left-beating nystagmus, skew deviation (left eye hypertropia), normal HHI and no GEN. There was a right PHI deficit.

Case 4. A 35-year-old female presented with vertigo and imbalance for 24 hours. Exam revealed right-beating nystagmus, perverted HHI (i.e., presence of a predominantly vertical response), and no skew or GEN. Left PHI revealed corrective catch-up saccades.

MRI was normal in all patients. Steroid taper therapy was associated with full recovery in all patients at 1-month follow-up.

Conclusion: Inferior vestibular neuritis may be accompanied by common red flag signs usually seen in stroke patients. The presence of an abnormal bedside or video-guided posterior head impulse is a very useful clue for making the diagnosis.

P058. Vestibular paroxysmia presenting as positional vertigo

Patrícia Marques, Ana Inês Martins, João Lemos, Luís Cunha

Neurology Department, Coimbra University and Hospital Centre, Coimbra, Portugal
patricia.ror.marques@gmail.com

Introduction: Vestibular paroxysmia (VP) is a recurrent and treatable form of vestibular disease presenting as multiple, spontaneous and brief episodes of vertigo, thought to be caused by vascular cross-compression (VCC) of the VIII nerve. We describe two unusual cases of VP and associated VCC, who presented with vertigo mainly triggered by head position changes.

Case 1. A 51-year-old female presented with an 8-month-history of recurrent positional vertigo and non-pulsatile tinnitus (~30 episodes/day), lasting a few seconds. These episodes were mainly precipitated by moving her head backwards, particularly when starting from a prone position. Video-oculography in dark in upright position showed spontaneous left-beating nystagmus (slow phase velocity, SPV, 1.6°/s). When moving the patient from prone to upright position, she consistently developed right-beating nystagmus (SPV, 2.9°/s) and vertigo,

lasting ~5 seconds. Remaining exam, including supine/upright blood pressure was otherwise normal. Brain MRI showed right VCC of the VIII nerve. Positional vertigo completely subsided with carbamazepine 200mg daily.

Case 2. A 62-year-old female with congenital nystagmus presented with paroxysmal positional vertigo (~10 episodes/day) for the last three years, particularly when moving backwards. Video-oculography in dark in upright position showed left jerk nystagmus (exponentially increasing SPV, 6.8°/s). She additionally demonstrated paroxysms of downward eye deviation, lasting 10-20 seconds, each time she moved from a prone to an upright position. Importantly, these paroxysms were only symptomatic when eye deviation curve velocity was greater than 3°/s. Remaining exam was normal. Brain MRI showed right VCC of the VIII nerve. After sodium valproate 150mg twice a day, positional vertigo partially resolved.

Conclusion: VP can rarely present as positional vertigo, possibly due to postural-related nerve stretching. This presentation can potentially mislead the clinician into assuming that a more benign cause such as semicircular canal lithiasis is responsible. Detailed vestibular assessment can prompt a targeted diagnostic approach and treatment.

P059. Paraparésia ascendente: uma apresentação invulgar de Acidente vascular cerebral

Rita Raimundo, Ricardo Almendra, Michel Mendes, Vera Espírito Santo, Andreia Veiga

Serviço de Neurologia, Centro Hospitalar Trás-os-Montes e Alto Douro, Vila Real
ritaraimundo15@gmail.com

Introdução: A paraparésia flácida ascendente de evolução rápida é geralmente secundária a neuropatias inflamatórias agudas ou lesões medulares, exigindo contudo um diagnóstico diferencial com etiologias menos frequentes.

Caso Clínico: Doente do sexo feminino de 55 anos recorre ao SU por síndrome infecioso gastro-intestinal, com lesão renal aguda e alterações hidro-eletrolíticas associadas, abordada com ciprofloxacina, com evolução favorável. Como antecedentes de relevo a referir Carcinoma mamário, submetida a mastectomia radical bilateral 5 anos antes, atualmente sob hormoterapia (anastrozol). Ao 3º dia de internamento iniciou quadro rapidamente evolutivo iniciado por parestesias dos membros inferiores e culminando no período de 4 horas em paraparésia flácida com reflexos osteotendinosos de limiar aumentado, sem sinal de Babinski nem nível sensitivo termoálgico. Concomitantemente retenção urinária e disautonomia manifestada por taquicardia e hipertensão arterial. Negava trauma ou história de fármacos/tóxicos. No período de 24h evoluiu com insuficiência respiratória grave, com necessidade de ventilação invasiva e manifestou déficit motor braquial direito e sinal de Babinski bilateral na ausência de compromisso sensitivo. Sem alterações analíticas de relevo, serológicas ou do líquido. RMN do neuroeixo com evidência de múltiplas áreas de hipersinal cortico-subcorticais, frontoparietais bilaterais, com restrição à difusão, correspondendo a lesões de natureza isquémica recentes, assim como áreas isquémicas sequelares, de provável etiologia embólica. O estudo com TC torácico revelou volumosa malformação vascular (MAV) no lobo pulmonar superior esquerdo e o ecocardiograma transesofágico com microbolhas comprovou shunt direito-esquerdo. Foi orientada para intervenção vascular com embolização da MAV.

Conclusão: As lesões corticais agudas de etiologia embólica raramente se manifestam sob a forma de paraparésia flácida ascendente. Apresentamos este caso para relembrar que a doença vascular cerebral nem sempre se manifesta com clínica ictal.

P060. Avaliação de risco e prevenção secundária no Acidente Isquémico Transitório (AIT)

Francisco Bernardo, Leonor Rebordão, Sara Machado, Amélia Nogueira Pinto

Serviço de Neurologia, Hospital Professor Doutor Fernando Fonseca, Amadora
francisco.m.bernardo@gmail.com

Introdução: Os AIT precedem os AVC em cerca de 15-20% dos casos, representando uma oportunidade única para prevenção secundária. A utilidade dos scores de risco (ex. ABCD2, ABCD3-I) é indiscutível, no entanto nenhum incluí características da TC-CE, um dos meios mais utilizados na prática clínica.

Objetivos: Identificar características demográficas, clínicas, imagiológicas e/ou laboratoriais de doentes com AIT que permitam melhorar o outcome e prevenir recorrência de AIT/AVC isquémico.

Metodologia: Estudo retrospectivo de doentes internados num hospital distrital com o diagnóstico de AIT entre janeiro 2015 e dezembro 2016. Foram analisados dados demográficos, clínicos, de exames complementares de diagnóstico e de terapêutica.

Resultados: Dos 96 doentes incluídos, 51% eram do sexo feminino e 75% eram leucodérmicos. A idade média foi 70 anos (idades entre 23 e 99 anos). Os fatores de risco vascular mais frequentes foram HTA (71%), dislipidemia (36%), DM tipo 2 (28%), AVC/AIT prévio (23%), tabagismo (22%) e fibrilhação auricular (10%). 44% dos doentes estavam previamente sob terapêutica antitrombótica. À admissão, evidenciou-se TA \geq 140/90mmHg em 57% dos doentes; glicémia \geq 125mg/dL em 20% dos doentes; e alterações isquémicas não agudas na TC-CE (lesões isquémicas antigas ou leucoencefalopatia microangiopática) em 45% dos doentes. 73% dos doentes apresentava um score ABCD2 \geq 4. Durante o internamento foi diagnosticada FA em 7 doentes. Todos os doentes tiveram alta com terapêutica antitrombótica. A terapêutica antitrombótica prévia foi alterada em 22% dos doentes. No período de follow-up médio (1 ano e 7 meses), cerca de 9% dos doentes tiveram novo evento vascular cerebral (5 AVC isquémicos e 4 AIT), o que motivou introdução de anticoagulante por diagnóstico de FA em 2 doentes.

Conclusões: A presença de alterações isquémicas não agudas na TC-CE pode ser um parâmetro útil na avaliação de risco no AIT, devendo ser ponderada a sua introdução nos scores de risco.

P061. Hematomas parotídeos bilaterais após trombólise com alteplase no AVC isquémico agudo

Madalena Rosário¹, Ana Catarina Franco¹, Joana Tavares², Ana Catarina Fonseca^{1,3}

1-Serviço de Neurologia, 2-Serviço de Neuroradiologia, Hospital de Santa Maria, Lisboa, Portugal; 3-Faculdade de Medicina, Universidade de Lisboa, Lisboa, Portugal
madalena.rosario@gmail.com

Introdução: A hemorragia é a complicação mais temida da trombólise endovenosa com alteplase. Apresenta-se o caso de um doente com hematomas parotídeos bilaterais após administração de alteplase endovenoso para tratamento de AVC isquémico.

Caso Clínico: Homem de 78 anos, com hipertensão arterial, insuficiência renal crónica sob hemodiálise, cardiopatia isquémica, valvulopatia aórtica, síndrome de apneia obstrutiva do sono e hepatite B crónica, medicado com aspirina, sinvastatina, omeprazol, bromazepam e entecavir. Admitido no serviço de urgência por instalação súbita de náuseas e tonturas seguida por perda de consciência. O doente recuperou à chegada dos bombeiros, mas no hospital agravou novamente

o estado de consciência. Ao exame neurológico, apresentou-se vígil, com ptose palpebral bilateral, pior à direita, anisocória com midríase reactiva esquerda, parésia da adução e supraverson do olhar, skew deviation e disartria. A TC-CE não mostrou alterações isquémicas e a angio-TC mostrou estenose distal da artéria basilar com trombo no segmento P2 da artéria cerebral posterior direita. O doente iniciou trombólise aos 256 minutos de evolução clínica. O procedimento foi interrompido por cefaleia, e retomado após exclusão de hemorragia na TC-CE. 20 minutos após o procedimento, o doente referiu dor retromandibular e apresentou tumefacções infraauriculares bilaterais. A TC mostrou hematomas parotídeos externos, sem dissecação ou oclusão das artérias carótidas externas. A observação da cavidade bucal mostrou coágulos de sangue no canal de Stenon esquerdo sem hemorragia activa. Fez-se compressão manual e gelo local. No internamento, verificou-se reabsorção progressiva dos hematomas parotídeos.

Conclusões: São frequentes hemorragias minor após administração de alteplase, mas casos de hematomas parotídeos não figuram na literatura publicada. Não foi identificada uma causa estrutural para esta complicação. Os antecedentes médicos do doente de insuficiência renal e hemodiálise podem ter contribuído em parte para o ocorrido.

P062. Fístula Arteriovenosa Dural Associada a Trombose Venosa Cerebral

Daniela Garcez¹, Ângela Abreu², Francisco Bernardo², Luísa Biscoito³, Sara Machado², Elsa Parreira², Amélia Nogueira Pinto¹
 1-Serviço de Neurologia, Instituto Português de Oncologia, Lisboa; 2-Serviço de Neurologia, Hospital Professor Doutor Fernando Fonseca, Lisboa; 3-Serviço de Neurorradiologia, Hospital de Santa Maria, Centro Hospitalar Lisboa Norte. daniela-garcez@hotmail.com

Introdução: As fistulas arteriovenosas durais (FAVDs) são lesões vasculares raras, geralmente adquiridas, que podem resultar de tromboses venosas cerebrais durais (TVCDs), entre outras causas. A apresentação individual é altamente heterogénea e dependente do seu padrão de drenagem venosa, sendo a angiografia cerebral convencional (ACC) o método gold standard para a sua caracterização.

Casos Clínicos: Caso 1: Homem de 67 anos, com diagnóstico de epilepsia, é internado no serviço de Neurologia do HFF por crise tónico-clónico generalizada (CTCG), sendo o estudo imagiológico normal, o EEG sugestivo de atividade paroxística temporal direita e o estudo laboratorial a favor de leucemia linfóide crónica, tendo sido referenciado para consulta externa de Hematologia no IPOL. É reinternado no mês seguinte por quadro de afasia com uma semana de evolução. Realizou TC cerebral que revelou presença de edema vasogénico temporal esquerdo e posteriormente uma RM CE com venoRM e gadolínio que sugeriu tratar-se de TVCD crónica do seio sigmoideu esquerdo, com FAVD associada.

Caso 2: Mulher de 43 anos, raça negra, com internamento prévio no serviço de Medicina por suspeita de AVC isquémico da ACP esquerda com transformação hemorrágica, dá entrada na reanimação, por CTCGs. À observação neurológica apurou-se estado pós-crítico com afasia e presença de acufenos não pulsáteis. Realizou TC cerebral que descreveu lesão vascular sequelar temporoparietal esquerda e analiticamente de referir défice de ácido fólico. A RM CE com angio e venoRM documentou TVCD crónica do seio lateral esquerdo, com possível FAVD associada.

Em ambos os casos os achados foram confirmados por ACC e têm indicação para tratamento endovascular.

Conclusão: Apresentamos dois casos de FAVDs associadas a TVCDs, em doentes com fatores pró-trombóticos. Apesar de raras, as FAVDs devem ser consideradas aquando da presença de TVCDs, pois a resposta clínica e o prognóstico irão depender da precocidade e do tratamento adequado.

P063. Hemorragia do tronco cerebral e bevacizumab - uma relação causal?

Inês Laranjinha¹, Margarida Calejo¹, Teresa Caixeiro², Luís Maia¹
 1-Serviço de Neurologia, 2-Serviço de Neurorradiologia, Centro Hospitalar do Porto – Hospital de Santo António (CHP-HSA). m.i.laranjinha@gmail.com

Introdução: A hemorragia intra-cerebral (HIC) representa 8-13% dos AVC estando frequentemente associada a hipertensão arterial, angiopatia amilóide ou malformações vasculares.

O bevacizumab é um anticorpo monoclonal contra o factor de crescimento endotelial vascular (VEGF), primeira linha no tratamento do cancro da mama metastizado. Além de efeitos secundários ligeiros e previsíveis (HTA e proteinúria), também estão descritos perfuração intestinal, hemorragia e tromboembolismo arterial. Não está demonstrado um risco aumentado de HIC com o uso de anti-VEGF.

Caso Clínico: Mulher de 63 anos, com neoplasia do ovário sob quimioterapia (QT) com bevacizumab e HTA recém-diagnosticada, admitida por cefaleia intensa e vômitos de instalação súbita após manobra de Valsalva. À admissão, apresentava-se hipertensa, sonolenta, com oftalmoparésia complexa e hemiparésia direita. A tomografia computadorizada (TC) cerebral revelou hematoma ponto-mesencefálico agudo, com extravasamento para o espaço subaracnoideu e intra-ventricular, e sinais de hidrocefalia. O angio-TC não demonstrou ectasias vasculares ou malformações arterio-venosas.

A doente evoluiu favoravelmente e a RMN cerebral realizada aos 4 meses não evidenciou lesão secundária subjacente nem outros sinais sugestivos de vasculopatia hipertensiva. Na RMN era evidente uma hiperintensidade em T2 e hipertrofia do núcleo olivar inferior esquerdo, compatível com degenerescência olivar hipertrófica por lesão da via dentato-rubro-olivar.

Conclusões: Este caso ilustra a dificuldade diagnóstica de uma hemorragia intra-cerebral em doente com neoplasia sob QT. Na ausência imagiológica de anomalias vasculares, lesões suspeitas de malignidade ou alterações de vasculopatia crónica, retemos possível uma causa iatrogénica associada ao bevacizumab. Os ensaios clínicos reportam um risco hemorrágico aumentado em quatro vezes, possivelmente relacionado com disrupção da cascata de coagulação pelo anti-VEGF, contudo o risco de HIC não foi avaliado prospectivamente. Este caso alerta para a possibilidade deste importante efeito secundário numa era de crescente uso terapêutico de agentes biológicos.

P064. Tetraparésia de instalação aguda em doente com lesão estratégica da área cortical motora bilateral associada a trombose venosa cerebral

Madalena Rosário¹, Diana Aguiar de Sousa^{1,2}, Patrícia Canhão^{1,2}
 1-Serviço de Neurologia, Hospital de Santa Maria, Lisboa, Portugal; 2-Faculdade de Medicina, Universidade de Lisboa, Lisboa, Portugal
 madalena.rosario@gmail.com

Introdução: A trombose venosa cerebral (TVC) é um tipo distinto de AVC que afecta particularmente o adulto jovem. A variabilidade clínica torna frequentemente o diagnóstico desafiante. Reporta-se um caso de TVC com apresentação aguda com tetraparésia e sinais piramidais bilaterais.

Caso Clínico: Mulher de 40 anos, sem antecedentes relevantes, sob contracepção oral combinada. Trazida ao serviço de urgência como Via Verde AVC, por instalação súbita em repouso de parésia e dormência do membro superior esquerdo, com evolução para biparésia braquial minutos depois. Na admissão apresentava lentificação psicomotora, tetraparésia espástica com clónus e reflexos cutâneo-plantares extensores.

A TC-CE mostrou hemorragia parenquimatosa fronto-parietal bilateral e hiperdensidade espontânea do seio sagital superior. A RM-CE confirmou o diagnóstico de trombose parcial do seio longitudinal superior e veias corticais bilaterais. Foi iniciada anticoagulação. Verificou-se agravamento nas 48 horas seguintes, apresentando a doente nesta fase biparésia facial, disartria, tetraparésia G1/2 com espasticidade marcada (grau 3/4 na escala de Ashworth), reflexos osteotendinosos ++++/++++ com resposta policinética, clônus espontâneo do membro inferior direito e defeito de sensibilidade proprioceptiva severo. Imagiologicamente houve aumento da extensão de hemorragia e do edema bilateralmente. O estudo etiológico não revelou outras causas ou factores predisponentes para a TVC. Foi instituída fisioterapia e terapêutica antiespástica. Assistiu-se a melhoria progressiva dos defeitos neurológicos e, 1 mês após a admissão, a doente apresentava força membros superiores G2/4 e membros inferiores G4+/4+, espasticidade grau 1 membro superior direito e ataxia sensorial por defeito proprioceptivo, fazendo marcha autónoma. Verificou-se acentuada redução do componente edematoso e reabsorção parcial das lesões hemorrágicas.

Conclusões: O caso clínico reporta uma apresentação rara de TVC, caracterizada por instalação aguda de defeite motor e sensitivo bilateral associado a lesão hemorrágica bilateral estratégica da área sensitivo-motora cortical. Destaca-se ainda a evolução clínica favorável após uma apresentação catastrófica.

P065. Vasculite primária do sistema nervoso central rapidamente evolutiva

Rita Martins¹, João Peres¹, Frederico Batista², Jose Campillo¹, Ana Valverde¹

1-Serviço de Neurologia, 2-Serviço de Medicina, Hospital Prof. Doutor Fernando Fonseca, EPE, Amadora
ritadossantosmartins@gmail.com

Introdução: A vasculite primária do sistema nervoso central (VPSNC) constitui uma entidade rara e de etiologia não determinada. O seu diagnóstico permanece um desafio clínico, não existindo actualmente critérios diagnósticos definitivos. As manifestações imagiológicas não são específicas e a apresentação clínica é variável, incluindo cefaleia, declínio cognitivo e sinais neurológicos focais.

Caso clínico: Homem de 57 anos, leucodérmico, hipertenso. Admitido por instalação súbita de hemiparésia direita. Nos dois meses prévios, apurava-se deterioração cognitiva incipiente, com impacto funcional na execução das tarefas diárias. Sem sintomas constitucionais. RM-CE documentou múltiplos enfartes isquémicos agudos, envolvendo a alta convexidade parietal esquerda e braços anteriores das cápsulas internas. AngioRM revelou inúmeras estenoses envolvendo o tronco basilar, artérias cerebrais posteriores e médias. Angiografia convencional confirmou vasculopatia de pequeno e médio calibre, com indentações abruptas em todos os territórios arteriais. Sem evidência de envolvimento vascular extra-craniano. Consideraram-se os principais diagnósticos diferenciais de vasculopatia ateromatosa, infecciosa e autoimune sistémica. Investigação laboratorial exaustiva negativa, salientando-se, VS e PCR, perfil de autoimunidade, anticorpos anti-fosfolípido, pesquisa serológica e cultural de agentes infecciosos negativa. Exame citológico de LCR sem células, hiperproteínorráquia 89 mg/dL e BOC não detectáveis.

O curso clínico foi rapidamente progressivo, somando-se enfartes isquémicos multi-territoriais e um hematoma parenquimatoso parietal esquerdo. RM com contraste da parede arterial revelou espessamento e realce de sinal dos segmentos arteriais mencionados. Foi considerado o diagnóstico de VPSNC e iniciou-se terapêutica imunossupressora com pulsos de metilprednisolona e ciclofosfamida, seguido de imunossupressão de manutenção com corticoterapia oral. Observou-se reposta

clínica favorável, sem recorrência de novos eventos vasculares.

Conclusão: É necessário um elevado índice de suspeição para o diagnóstico de VPSNC, dado o amplo espectro clínico e imagiológico. Perante a emergência para início de imunossupressão, este diagnóstico deverá ser considerado se devidamente excluídas as etiologias diferenciais e se presente padrão imagiológico e laboratorial sugestivo, tal como reportado no nosso caso.

P066. Espasmo hemifacial: uma manifestação rara de lesões hemorrágicas do tronco cerebral

Michel Mendes, Rita Raimundo, Ricardo Almendra, Ana Graça Velon, Andreia Veiga

Serviço de Neurologia, Centro Hospitalar Trás-os-Montes e Alto Douro, Vila Real
michelgmdes@gmail.com

Introdução: O espasmo hemifacial corresponde a uma contração involuntária dos músculos faciais, geralmente unilateral e esporádica. Tipicamente, inicia-se por contração do músculo orbicular, podendo progredir para outros músculos na dependência do nervo facial. Pode ocorrer por compressão do VII par craniano ou por lesão do tronco cerebral.

Caso Clínico: Doente de sexo feminino, 22 anos, sem antecedentes pessoais de relevo, desenvolveu quadro súbito de paralisia facial periférica direita e espasmo do orbicular direito sendo medicada com prednisolona. Dez dias após o início dos sintomas é observada por neurologia por manter quadro clínico.

Ao exame neurológico constatou-se uma paralisia facial periférica, com espasmo orbicular direito exuberante e hipostesia da hemiface direita. O estudo analítico e o estudo do LCR não revelaram alterações de relevo. A RMN cerebral identificou uma lesão ovalada ao nível protuberancial mediano com discreto hipersinal nas sequências TR longo, subtil hipossinal no estudo T2 e captação de contraste.

Foi iniciado ciclo de 5 dias de metilprednisolona 1g/dia, sem melhoria clínica evidente.

Ao 9ª dia de internamento desenvolveu hemiparesia direita frustrada com hemihipostesia ipsilateral, pelo que realizou nova RMN CE que demonstrou achados sobreponíveis ao estudo prévio, sugerindo a hipótese diagnóstica de etiologia vascular, nomeadamente hemangioma cavernoso e telangiectasia com componente hemorrágico associado.

Foi realizada infiltração de toxina botulínica com benefício clínico.

Conclusão: O espasmo hemifacial ocorre geralmente por compressão do neurovascular. Apresentamos este caso, por descrever um espasmo hemifacial secundário a uma lesão intra-axial, sendo esta uma etiologia pouco comum. O tratamento médico com antiepilépticos ou baclofeno é insatisfatório, sendo a toxina botulínica a terapêutica com mais benefício nestes casos.

P067. Leucoencefalopatia isquémica focal tardia após enfarte cerebral.

José Nuno Alves, Margarida Robalo, José Manuel Araújo, Margarida Ramos Lopes, João Soares Fernandes, Carla Ferreira

Serviço de Neurologia, Hospital de Braga; Serviço de Medicina Interna, Hospital de Braga; Serviço de Neurorradiologia, Hospital de Braga
jose.nuno.alves@gmail.com

Introdução: O agravamento clínico após enfarte cerebral é frequente e pode estar em relação com novas lesões isquémicas ou hemorrágicas se acontecer de forma súbita, ou degenerescência walleriana se se manifestar progressivamente. A leucoencefalopatia isquémica tardia pós enfarte cerebral não se encontra sistematicamente descrita.

Caso clínico: Mulher de 77 anos, com antecedentes de hipertensão e dislipidemia, é admitida no SU por quadro de instalação súbita de alteração da linguagem e hemiparesia direita. O TC mostrava sinais precoces de enfarte na região insular à esquerda e o angioTC mostrou oclusão de M1 esquerdo. Submetida a trombectomia mecânica, com recanalização completa e recuperação clínica total. O TC de controlo revelou pequeno enfarte fronto-insular esquerdo. Identificada FA paroxística, tendo sido hipocoagulada com dabigatran, à data de alta.

Regressa ao SU dezasseis dias depois por noção de agravamento da linguagem nos dois dias anteriores. Ao exame objectivo apresentava disfasia sensitiva moderada, sendo o restante exame neurológico normal. Verificou-se agravamento clínico progressivo durante 2 meses, caracterizado por um síndrome disexecutivo, apraxia ideomotora e afasia global. Realizou RM CE que mostrou alterações de sinal da substância branca, confluentes, compreendendo o território da ACME, caracterizadas por hipersinal nas sequências de TR longo e esboçando restrição à difusão das moléculas de água. O estudo por angioRM não apresentava alterações. O estudo infeccioso (incluindo vírus JC), imunológico e de LCR não revelou alterações.

Conclusão: A leucoencefalopatia pós-hipóxia tardia resulta de uma desmielinização difusa da substância branca e caracteriza-se pelo desenvolvimento de sintomas neuropsiquiátricos dias a semanas após um episódio de hipoperfusão cerebral. A fisiopatologia desta entidade é especulativa mas poderá resultar da apoptose neuronal selectiva induzida pela oligoemia. Acreditamos que as alterações clínicas e imagiológicas descritas sejam resultado de um processo de leucoencefalopatia focal tardia, secundárias ao enfarte provocado pela oclusão arterial.

P068. Acidente Vascular Cerebral como manifestação inicial de amiloidose sistémica

Patrícia Marques¹, José Beato-Coelho¹, Rita Tenreiro², Rita Leal³, Argemiro Geraldo¹

1-Serviço de Neurologia, 2-Serviço de Hematologia Clínica, 3-Serviço de Nefrologia, Centro Hospitalar e Universitário de Coimbra, Portugal
patricia.ror.marques@gmail.com

Introdução: O acidente vascular cerebral (AVC) é uma das principais causas de morbimortalidade a nível mundial, destacando-se entre as etiologias dominantes os fenómenos cardioembólicos. A amiloidose sistémica é uma doença pouco frequente, associada a disfunção multiorgânica e prognóstico reservado. Descrevemos um caso raro de AVC isquémico como manifestação inicial de amiloidose sistémica, primariamente atribuído às alterações cardíacas estruturais graves associadas à deposição de amiloide.

Caso clínico: Mulher de 51 anos de idade, sem antecedentes patológicos conhecidos, desenvolveu quadro de lateralização motora direita e afasia global de instalação súbita, correlacionável com os achados de hipodensidade cortico-subcortical fronto-opercular esquerda e hiperdensidade espontânea dos segmentos M1-M2 da artéria cerebral média ipsilateral em TC-cranioencefálica realizada às 7 horas de evolução clínica. Durante o internamento no serviço de Neurologia o estudo analítico identificou poliglobulia eritrocitária (18,2g/dl), hipoalbuminémia (1,4g/dl), imunofixação de proteínas séricas com componente monoclonal IgG, proteinúria nefrótica (>3,5g/24h) e diminuição da relação entre cadeias leves kappa/lambda. Foi realizada biópsia renal que confirmou o diagnóstico de amiloidose AL e biópsia de medula óssea com evidência de proliferação plasmocitária compatível com mieloma múltiplo. Durante a monitorização cardíaca foram registados períodos de fibrilhação auricular, o ecocardiograma transesofágico identificou um trombo intra-atrial esquer-

do e a RM-cardíaca revelou a presença de realce tardio e difuso compatível com envolvimento por amiloidose. A biópsia de pele e o EMG não demonstraram o envolvimento de outros sistemas. Após discussão multidisciplinar foi iniciada quimioterapia e instituída hipocoagulação com varfarina. Apesar do INR terapêutico, a doente repetiu novo evento embólico cerebral, contralateral ao inicial, com subsequente deterioração clínica acabando por falecer ao 80º dia de internamento.

Conclusão: O AVC isquémico pode raramente ser a manifestação primária de amiloidose sistémica. Apesar do prognóstico ser invariavelmente desfavorável, o tratamento precoce e dirigido à doença de base e aos sintomas pode ajudar melhorar a sobrevida dos doentes.

P069. Causa incomum de parésia do abducente após tratamento endovascular de aneurisma roto da artéria cerebelosa pósterio-inferior

Andreia Carvalho¹, André Cunha², Ana Filipa Geraldo², Sérgio Castro², Manuel Ribeiro², Miguel Veloso^{1,3}, Pedro Barros^{1,3}

1-Serviço de Neurologia, 2-Unidade de Neuroradiologia, Serviço de Imagiologia, 3-Unidade de AVC, Centro Hospitalar de Vila Nova de Gaia/Espinho
farna_07@hotmail.com

Introdução: A parésia do abducente após rotura de aneurisma intracraniano decorre habitualmente do efeito compressivo do aneurisma/hematoma ou de complicações da hemorragia subaracnoideia (ex. parésia uni/bilateral secundária a hidrocefalia ou vasospasmo de ramos pñticos da artéria basilar).

Caso clínico: Mulher, 48 anos, com hábitos tabágicos e toxifílicos (heroína/cocaína), internada por hemorragia subaracnoideia (Hunt&Hess 2, WFNS 1, Fisher modificada II) em contexto de aneurisma sacular da origem da artéria cerebelosa pósterio-inferior esquerda (7x4,5x4,8mm de maiores dimensões), submetido a tratamento endovascular urgente com coils de platina não-revestidos. Sem intercorrências durante o internamento; teve alta com exame neurológico sem alterações. Duas semanas após tratamento, recorre ao serviço de urgência por diplopia binocular horizontal na levoversão, associada a agravamento de cefaleia, com 5 dias de evolução, apresentando, ao exame, parésia do abducente esquerdo. Tomografia computadorizada crânio-encefálica sem sinais de re-hemorragia nem hidrocefalia; realizou ressonância magnética cerebral que revelou hipersinal em T2/FLAIR, sem restrição à difusão, na região bulbo-protuberancial esquerda, adjacente ao aneurisma, cuja parede apresentava realce após injeção de contraste, compatível com edema vasogénico peri-aneurismático pós-embolização; angioRM sem evidência de recanalização do aneurisma ou vasospasmo. Iniciou corticoterapia (dose de 1mg/Kg/dia) com resolução sintomática progressiva (sem diplopia após 1 mês).

Conclusões: O edema peri-aneurismático “de novo” pós-embolização endovascular com coils, um fenómeno relativamente raro, pode ocorrer no 1º dia ou mesmo >6 meses pós-procedimento. O mecanismo subjacente não está estabelecido, mas a inflamação parece desempenhar um papel importante. Na maior parte dos casos é um processo subclínico auto-limitado; no entanto, quando atinge áreas eloquentes, pode condicionar défices neurológicos, sendo o tratamento indicado apenas nestes casos. O risco desta complicação parece superior em aneurismas de maiores dimensões, com parede com captação de contraste progressiva e em doentes mais velhos, hipertensos, diabéticos ou fumadores; o tipo de coils é ainda um fator de risco controverso.

P070. Hemorragias intracerebrais recorrentes e síndrome hepato-pulmonar

Andreia Carvalho¹, André Cunha², Mariana Rocha¹, Henrique Costa^{1,3}, Joana Nunes², Miguel Veloso^{1,3}, Sérgio Castro², Manuel Ribeiro², Pedro Barros^{1,3}

1-Serviço de Neurologia, 2-Unidade de Neurorradiologia, Serviço de Imagiologia, 3-Unidade de AVC, Centro Hospitalar de Vila Nova de Gaia/Espinho
farna_07@hotmail.com

Introdução: Para além dos distúrbios da hemostase secundários à cirrose hepática, parecem existir outros fatores que predis põem os doentes cirróticos a um risco acrescido de hemorragia intracerebral espontânea. Entre eles, questiona-se o papel da síndrome hepato-pulmonar, sendo que os mecanismos fisiopatológicos subjacentes a esta possível associação não são ainda inteiramente conhecidos.

Caso clínico: Homem, 49 anos, cirrose hepática complicada por hipertensão portal e síndrome hepato-pulmonar grave, encaminhado ao serviço de urgência por síndrome confusional com 3 dias de evolução, não apresentando sinais neurológicos focais. Tomografia computadorizada crânio-encefálica evidenciou múltiplas hemorragias intracerebrais agudas, na ausência de alterações quantitativas significativas das plaquetas/coagulação. Duas semanas depois, e novamente em contexto de quadro confusional, realizou tomografia computadorizada crânio-encefálica que revelou 3 novas hemorragias intracerebrais e aumento das dimensões de uma das hemorragias prévias, novamente com estabilidade dos parâmetros hemostáticos. Ressonância magnética cerebral mostrou as conhecidas hemorragias intracerebrais agudas/subagudas e inúmeras micro-hemorragias corticais e profundas; o estudo angiográfico cerebral convencional revelou acentuação difusa do blush artério-capilar, com predomínio parieto-occipital, e preenchimento venoso ligeiramente precoce.

Conclusões: Num dos poucos casos descritos na literatura, a ocorrência de eritrocitose secundária e subsequente hemorragia intracerebral, por um mecanismo semelhante ao da policitemia vera, foi o fator proposto para justificar a possível associação entre hemorragia intracerebral espontânea e síndrome hepato-pulmonar. Tal não se verifica neste caso. Dados os achados angiográficos cerebrais, nomeadamente a exuberante proeminência capilar geográfica associada a shunt artério-venoso lento, colocamos a hipótese de, neste doente, as hemorragias intracerebrais serem secundárias a alterações vasculares encefálicas induzidas pelas mesmas substâncias vasoativas que condicionam as alterações angiográficas pulmonares descritas na síndrome hepato-pulmonar.

P071. Lesão neurológica na cirurgia de substituição de válvula aórtica: análise preliminar dos fatores de risco vascular numa amostra pré-operatória

Andreia Costa^{1,4}, Ana Luísa Rocha^{1,4}, Elson Salgueiro^{4,3}, Gilberto Pereira¹, Carmen Ferreira¹, Pedro Abreu^{1,4}, Pedro Castro^{1,4}, André Lourenço^{2,4}, Elsa Azevedo^{1,4}

1-Serviço de Neurologia, 2-Serviço de Anestesiologia, 3-Serviço de Cirurgia Cardiorrástica, Centro Hospitalar São João; 4-Unidade de Investigação e Desenvolvimento Cardiovascular, Faculdade de Medicina da Universidade do Porto
andreaifcosta@gmail.com

Introdução: A lesão neurológica é uma complicação frequente da cirurgia de substituição valvular com impacto significativo na morbidade e mortalidade pós-cirúrgica. Vários fatores de risco pré-cirúrgico como a idade e fatores de risco vascular poderão contribuir para a ocorrência de eventos neurológicos.

Objetivo: Caracterizar os fatores de risco vascular de doen-

tes selecionados para cirurgia de substituição de válvula aórtica por estenose.

Metodologia: Foi desenhado um estudo prospetivo de doentes selecionados para cirurgia de substituição de válvula aórtica por estenose, com o objetivo principal de identificar marcadores de lesão neurológica. Nesta análise preliminar será avaliada a prevalência de fatores de risco vascular pré-operatórios numa amostra de doentes.

Resultados: Foram incluídos 31 doentes, 54,8% do género feminino, com uma média de idades de 73,7 anos (desvio padrão 7,3). A maioria dos doentes apresentava o diagnóstico de dislipidemia (n=25, 80,6%) e hipertensão arterial (n=24, 77,4%). Cerca de um terço dos doentes padecia de Diabetes tipo 2 (n=11, 35,5%) e eram fumadores atuais ou prévios (n=10, 32,2%). O diagnóstico de fibrilhação auricular estava documentado em 5 doentes (16,1%), 3 doentes apresentavam história pessoal de AIT/AVC isquémico e 2 de cardiopatia isquémica. No que concerne à avaliação por ecoDoppler cervical, apenas 1/4 da amostra não apresentava doença aterosclerótica; 45,2% apresentava pelo menos uma das ACI com estenose inferior a 50%, 16,1% pelo menos uma com estenose entre 50 e 69% e 6,5% pelo menos uma com estenose superior ou igual a 70%.

Conclusões: Esta amostra ilustra a elevada prevalência de fatores de risco vascular na população de doentes com indicação para realização de cirurgia por estenose da válvula aórtica. cremos que esta elevada prevalência de patologia vascular contribui para a morbi-mortalidade neurológica dos doentes submetidos a este tipo de intervenção.

P072. Síndrome Hipereosinofílica Idiopática - uma etiologia rara de doença cerebrovascular

Catarina Damas, Francelino Ferreira, João Tavares, Rui Guerreiro

Centro Hospitalar de Setúbal
cndamas@gmail.com

Introdução: O envolvimento do SNC é das apresentação mais raras do síndrome hipereosinofílica idiopática (SHE), manifestando-se mais frequentemente por sinais neurológicos focais com ou sem encefalopatia. É um importante diagnóstico de exclusão, dado que o tratamento com corticóides pode ser modificador de prognóstico.

Caso Clínico: Indivíduo do sexo masculino, 70 anos, com história de bronquite asmática, iniciou quadro de desconforto torácico e foi trazido ao SU três dias depois por alteração do estado mental e parésia do membro superior esquerdo. Laboratorialmente apresentava hipereosinofilia de novo (5200) e troponina em crescendo (4.31-6.29), com ECG normal; TC CE sem lesões isquémicas agudas. No internamento, repetiu TCCE com evidência de enfarte frontal esquerdo e occipital direito e lesões dispersas da circulação anterior, confirmadas por RM CE. Por suspeita de Endocardite de Loeffler, realizou Ecocardiograma transesofágico que revelou um trombo a nível da crossa da aorta confirmado por RM da Aorta, e RM Cardíaca, sem alterações. Por estar subfebril e com parâmetros inflamatórios elevados sem foco identificado, realizou exames culturais, sem isolamento de agente, e pesquisa de parasitas nas fezes e lesões calcificadas no esqueleto, que foi negativa. Para excluir etiologia neoplásica, realizou TC corporal, sem alterações valorizáveis. O medulograma foi sugestivo de síndrome hipereosinofílica (SHE) e a pesquisa por FISH de rearranjos do CFBF (inv(16) /t(16;16) foi normal. Do ponto de vista neurológico, manteve desorientação temporo-espacial, apraxia em várias tarefas, parésia facial central esquerda, disartria, diparésia e dependência em todas as atividades diárias. Teve alta sob anticoagulação.

Conclusões: As lesões isquémicas síncronas em múltiplos

territórios arteriais sugerem um mecanismo embólico, apesar de não se ter documentada doença endomiocárdica. Numa revisão recente da literatura, apenas 26% dos doentes apresentou doença endomiocárdica. Isto levanta teorias alternativas, nomeadamente acerca do papel das proteínas eosinofílicas na cascata da coagulação, ainda pouco investigadas.

P073. Isquémia cerebral e multiorgânica de etiologia múltipla

Ângela Abreu, Mariana Santos, Simão Cruz, Elsa Parreira, Amélia Nogueira Pinto, Sara Machado
 Serviço de Neurologia, Hospital Professor Fernando Fonseca, Amadora, Portugal.
 angela.abreu@hff.min-saude.pt

Introdução: A hiperhomocisteinémia é um fator de risco para AVC, doença vascular periférica, enfarte agudo do miocárdio e tromboembolismo venoso. O tratamento habitual é feito com ácido fólico, piridoxina e cobalamina.

As porfirias são um grupo de doenças metabólicas secundárias dos enzimas envolvidos na síntese de heme. São caracterizadas por manifestações cutâneas, neuropsiquiátricas e crises neuroviscerais associadas a dor abdominal e sintomas disautonómicos. A fisiopatologia não está bem esclarecida havendo casos descritos de vasospasmo, particularmente cerebral.

Caso clínico: Apresentamos o caso de um homem de 50 anos com antecedentes de asma e episódios, desde há 2 anos, de dores abdominais tipo cólica acompanhadas de palpitações e sudorese profusa seguida de dejeção diarreica e urina escura. Analiticamente apresentava elevação transitória das enzimas hepáticas.

Em dezembro de 2016 durante episódio de cólica abdominal e coincidindo com manobra de valsalva episódio súbito de plegia do membro superior direito e afasia com duração de cerca de 60 minutos.

A RM-CE revelou enfarte isquémico recente pós-rolandico esquerdo. A investigação etiológica revelou hiperhomocisteinémia. O estudo genético apresentava polimorfismo MTHFR 12988A>C e PAI-1 5G/G4 ambos em heterozigotia.

Realizou ainda TC abdominal que revelou alterações do rim esquerdo, direito e baço sugestivas de isquémia. Colonoscopia sem alterações. As coproporfirinas nas fezes e urina encontravam-se aumentadas.

Analiticamente apresentava também ligeira proteinúria, sem eosinofília, anticorpo anti-célula parietal gástrica positivo e défice de vitamina B12.

Foi medicado com ácido acetilssalicílico, ácido fólico, neurobion®. Encontra-se em seguimento na consulta de hematologia.

Conclusão: Apresentamos um caso de isquémia multiorgânica (incluindo cerebral) num homem com hiperhomocisteinémia, défice de vitamina B12 e suspeita de porfíria. A hiperhomocisteinémia é um fator de risco conhecido para AVC e eventos trombóticos contudo não estão descritos casos de isquémia multiorgânica. A crise neurovisceral, possivelmente associada a vasospasmo, poderá ter atuado sinergicamente com o estado pró-trombótico com subsequente isquémia multiorgânica.

P074. Encefalopatia posterior reversível num caso de pré-eclampsia pós-parto

Helena Machado¹, Carolina Gomes², João Raposo¹, Ana André¹, Catarina Félix¹
 1-Serviço de Neurologia, 2-Serviço de Ginecologia/Obstetria, Hospital de Faro
 helenafm7@gmail.com, carolina.cs.gomes@gmail.com, jpl.raposo@gmail.com, analuisandre89@gmail.com, acffelix88@gmail.com

Introdução: A encefalopatia posterior reversível (PRES) é uma entidade clínico-imagiológica de etiologia variada caracterizada por cefaleia, alteração do estado de consciência,

alterações visuais e crises convulsivas, e a sua principal característica imagiológica é o edema cerebral vasogénico bilateral reversível na RM-CE. A PRES está associada a várias condições clínicas sendo a eclampsia uma das mais comuns.

Caso clínico: Uma puérpera de 33 anos, com hipertensão arterial de diagnóstico recente, diabetes mellitus tipo 1 com mau controlo metabólico e obesidade, internada no serviço de obstetria para vigilância e programação do parto. No próprio dia do parto por cesariana, ainda antes deste ser realizado, iniciou quadro de cefaleia intensa bitemporal refractária à terapêutica, que persistiu durante os dias seguintes, acompanhado de vômitos e confusão mental. Sem aparentes sinais focais ao exame neurológico. Apresentava hipertensão arterial e edemas da face, mãos e tornozelos. Sem alterações analíticas previamente ao contacto com a neurologia, que só se vieram a alterar posteriormente com trombocitopenia, proteinúria e elevação das transaminases, LDH e PCR. O LCR mostrava discreta hiperproteinorraquia e aumento da contagem celular. A TC-CE revelou hipodensidades núcleo-capsulares bilateralmente. A RM-CE detectou pequenas lesões de tipo edematoso, predominantemente corticais mas também na protuberância e núcleo-capsulares bilaterais, sem evidente efeito de massa, com hipersinal nas sequências de TR longo, sem restrição à difusão e com captação de contraste. Foi confirmada a ausência de restos placentares e verificou-se uma normalização progressiva clínica e analiticamente durante os dias seguintes.

Conclusão: A pré-eclampsia é uma das condições clínicas mais frequentemente associadas à PRES. A presença de PRES no período perinatal deve suscitar a hipótese diagnóstica de pré-eclampsia mesmo na presença de um estudo analítico inicial normal e mesmo apesar de ocorrer no período pós-natal.

P075. Embolia gasosa arterial após CVC: causa incomum de estado de mal mioclónico


Ana Gonçalves, Rita Simões, José Vale
 Serviço de Neurologia, Hospital Beatriz Ângelo
 ana.ifgoncalves@hbeatrizangelo.pt

Introdução: A embolia gasosa cerebral associada à remoção de catéter venoso central é uma ocorrência rara, mas geralmente associada a elevada mortalidade e morbilidade.

Caso Clínico: Homem de 69 anos, com Miastenia Gravis óculo-bulbar associada a timoma, internado por crise miasténica iminente. Na sequência do tratamento foi realizado ciclo de plasmaferese com melhoria. Na última sessão, após a remoção do catéter jugular, na posição de sentado, surgiu mal-estar súbito, desenvolvendo depois encefalopatia com hemiparésia esquerda, apraxia do membro superior direito e mioclonais multifocais. Na TC-CE era evidente a presença ar intracraniano ao longo dos sulcos corticais da alta convexidade e o EEG era compatível com estado de mal mioclónico. A RM-CE (15h depois) revelou a presença de múltiplos enfartes agudos corticais.

As medidas terapêuticas incluíram: posição de Trendelenburg, antiepilépticos, oxigénio em alto débito e câmara hiperbárica, registando-se uma melhoria gradual da encefalopatia e o controlo das crises epiléticas. A RM-CE realizada 15 horas depois revelou restrição à difusão compatível com múltiplos enfartes corticais giriformes. Às 36 horas após instalação do quadro, a TC-CE demonstrou enfartes estabelecidos e reabsorção do ar intracraniano. A hipótese de embolia arterial paradoxal foi colocada, mas os meios complementares de diagnóstico excluíram shunt direito-esquerdo intracardíaco e pulmonar. Na consulta de seguimento aos 3 meses, mantinha parésia braquial esquerda.

Discussão/Conclusão: A embolia gasosa cerebral pode causar encefalopatia de gravidade variável, défices focais e crises epiléticas. Estas são descritas em cerca de 25% dos doen-



tes, habitualmente como crises tónico-clónicas generalizadas. Não está descrita a ocorrência de estado de mal mioclónico, manifestação que neste doente se revelou de fácil controlo.

O mecanismo fisiopatológico da embolia arterial após a remoção de catéter venoso, na ausência de shunt direito-esquerdo, é ainda mal conhecido.

A descrição deste caso, resultante de uma complicação evitável, é também um alerta para os neurologistas com prática hospitalar.

P076. Impairment of contralateral ocular smooth pursuit associated with isolated vestibular nucleus demyelination

Alexandra Silva¹, Ana Inês Martins¹, Orlando Galego², Beatriz Santiago¹, João Lemos¹, Luís Cunha¹

1-Neurology Department, 2-Neuroradiology Department, Coimbra University and Hospital Centre, Coimbra, Portugal
malexandradasilva@gmail.com

Introduction: Impairment of unilateral smooth pursuit due to a strategic brainstem lesion has been rarely reported. While cortical areas responsible for generation of ocular pursuit have been delineated, brainstem circuitry of smooth pursuit is still under debate, including the existence of a double decussation at a pontine and medullary level. We present a case of impairment of leftward ocular pursuit with a demyelinating plaque involving the right vestibular nucleus, supporting the existence of an inferior decussation for horizontal pursuit pathway within the brainstem.

Clinical Case: A 47-year-old man presented with vertigo and imbalance. He had two episodes of left upper limb paresthesias and right upper and lower limb weakness, two years before. Neurological exam revealed left-sided 4+ weakness, decreased vibration sensation. Ocular motor exam revealed no nystagmus in light, normal saccades, leftward pursuit was markedly decomposed, right VOR was markedly decreased. Video-oculography showed left beating nystagmus spontaneously in dark, after head shaking and during mastoid vibration. Sinusoidal pursuit at 10°/s, 20°/s and 30°/s starting velocity consistently showed low pursuit gain to the left, relative to right (0.84, 0.81, and 0.75, respectively). During simultaneous horizontal eye and head movement recording, VOR suppression to the left during 4Hz head oscillations was significantly decreased (leftward corrective saccades during left head rotations). Brain MRI showed a hyperintensity in right vestibular nucleus and 6 periventricular lesions, suggestive of demyelinating etiology. He was started on a 5-day course of intravenous methylprednisolone, teriflunomide was further planned.

Conclusion: Asymmetric impairment of ocular smooth pursuit constitutes a sign of CNS disease and should not be overlooked, particularly when long tract signs are mild or absent. Impairment of ocular pursuit strictly to the left suggests the involvement of the right vestibular nucleus and/or its output pursuit fibers to the left abducens nucleus before their (second) decussation at the medullary level.

P077. Hemiparésia e afasia em alto mar.

André Militão, Rui Guerreiro, Rui Matos

Centro Hospitalar de Setúbal, Setúbal
andrefilpemilitao@gmail.com; rpguerreiro@gmail.com;
rmcmatos@gmail.com

Introdução: Doenças desmielinizantes do sistema nervoso central (SNC) podem manifestar-se por lesões tumefactas, apresentando edema, efeito de massa e sinais de disfunção cortical tais como afasia, hemianópsia ou epilepsia. Durante o seguimento, a maioria dos casos cumpre critérios para esclerose múltipla e tem um prognóstico a longo prazo semelhante

às formas típicas desta doença.

Caso Clínico: Homem, 31 anos, filipino, admitido por hemiparésia espástica direita com plegia braquial, incapacidade para a marcha, afasia global em mutismo e hemianópsia homónima direita, de instalação rapidamente progressiva, 15 dias antes, durante travessia marítima do Atlântico. RM encefálica revelou 3 lesões extensas, parietal e frontal esquerdas e parietal direita, com edema, efeito de massa, hipersinal T2, sem restrição à difusão ou reforço após gadolínio. Iniciou antibioterapia de largo espectro e corticoterapia, sem melhoria. Exame citoquímico do LCR normal. Anti-AQ4 e Anti-MOG negativos. Após 1 mês, fez biopsia cerebral que confirmou doença desmielinizante do SNC, com aspectos sugestivos de esclerose múltipla. Foi posteriormente tratado com 5 sessões de plasmáfereze, com melhoria clínica e imagiológica significativa, sem novas lesões encefálicas ou medulares. Teve alta para o seu país, após 3 meses, com marcha possível sem apoio, hemiparésia direita com força contra resistência, afasia não fluente e sem hemianópsia.

Conclusão: Este caso ilustra o desafio inerente ao diagnóstico e tratamento de lesões desmielinizantes tumefactas, uma vez que a clínica e neuroimagem também são compatíveis com infecção ou neoplasia do SNC. A confirmação histológica por biopsia pode ser fundamental, particularmente em doentes sem diagnóstico prévio de doença desmielinizante do SNC, ou que não apresentem outras lesões concomitantes típicas de esclerose múltipla. Este doente melhorou apenas com a plasmáfereze, reforçando o papel deste tratamento na fase aguda de formas atípicas de doenças desmielinizantes.

P078. Head Flutter

Rui Araújo¹, Cristina Duque¹, João Castelhanos^{2,3}, Eric Eggenberger⁴, Carla Nunes¹, João Lemos^{1,2}

1-Neurology Department, Coimbra University Hospital Centre, Coimbra, Portugal; 2-Faculty of Medicine, Coimbra University, Coimbra, Portugal; 3-Institute of Nuclear Sciences Applied to Health/Institute for Biomedical Imaging and Life Sciences, Coimbra, Portugal; 4-Department of Neurology & Ophthalmology, Mayo Clinic, Jacksonville, Florida, USA
merrin72@hotmail.com

Introduction: Ocular flutter is a rare oculomotor entity consisting of intermittent bursts of involuntary horizontal saccades without intersaccadic interval.¹ It is thought to reflect the loss of tonic inhibition on the paramedian pontine reticular formation by the omnipause neurons.² Up to date, involuntary horizontal head oscillations concurrent with ocular flutter have not been described.

Case summary: A previously healthy 30-year-old man presented with a 2-week history of oscillopsia, involuntary head movements, and imbalance. His exam showed intermittent ocular flutter, generalized ataxia, and bursts of back-to-back horizontal head movements concurrent with ocular flutter. These consisted of high frequency horizontal oscillations mirroring the immediately preceding ocular flutter burst (100ms interval) ("head flutter"). CSF analysis revealed lymphocytic pleocytosis (20/uL), head MRI and auto-immune antibodies were negative, and extensive toxicology and serology panels from blood and CSF were also negative. Tumor screening including paraneoplastic antibody panel, whole-body fludeoxyglucose F18 positron emission tomography and CT of chest/abdomen/pelvis was unrevealing. The patient fully recovered after 6 months with a monthly regimen of intravenous immunoglobulin.

Conclusions: Head flutter has not been previously reported. Even though its origin is unclear, it may represent spreading of the abnormal firing of pontine saccadic burst neurons to the adjacent gigantocellular head movement region³. Head flutter should now be added to the differential diagnosis of hyperkinetic involuntary head movements.

References: 1. Gaymard, B., & Pierrot-Deseilligny, C. (1999). Neurology of saccades and smooth pursuit. *Current opinion in neurology*, 12(1), 13-19. 2. Leigh, R. J., & Zee, D. S. (2015). *The neurology of eye movements* (Vol. 90). Oxford University Press, USA. 3. Shaikh, A. G., Ramat, S., Optican, L. M., Miura, K., Leigh, R. J., & Zee, D. S. (2008). Saccadic burst cell membrane dysfunction is responsible for saccadic oscillations. *J Neuroophthalmol*, 28(4), 329.

P079. Efectividade e segurança do fingolimod no tratamento da esclerose múltipla

Ariana Barros, João Sequeira, Ary Sousa, Carlos Capela, Rui Pedrosa, Manuel Manita

Serviço de Neurologia, Centro Hospitalar de Lisboa Central, Lisboa
arianarbarros@gmail.com

Introdução: O fingolimod, um modulador do receptor da esfingosina 1-fosfato, é um imunomodulador oral aprovado no tratamento de doentes com esclerose múltipla (EM) com eficácia demonstrada em 2 ensaios clínicos de fase 3. Estudos pós-comercialização são essenciais na confirmação da sua efectividade em condições de uso real.

Objectivos: Avaliar a efectividade e segurança do tratamento com fingolimod em doentes com EM num centro hospitalar terciário.

Metodologia: Estudo retrospectivo dos casos de EM tratados com fingolimod e com pelo menos 12 meses de follow-up. Recolha de dados através da consulta de processos clínicos e analisadas as características clínico-demográficas, duração do tratamento, taxa anualizada de surtos (TAS), "Expanded Disability Status Score" (EDSS) e efeitos adversos (EA).

Resultados: Incluídos 63 doentes, 61,9% do sexo feminino, com idade média de 41,6±9,8 anos, duração média de doença de 11,4±6,9 anos e mediana de EDSS de 3,0. 51 (80,9%) doentes previamente tratados com fármacos modificadores de doença de primeira linha, 11 (17,5%) com fármacos de segunda linha e 1 (1,6%) doente naïve. Período médio de follow-up de 33,4±13,0 meses. Aos 12 meses de tratamento, verificou-se uma redução de 76,15% na TAS (1.09 vs 0.26, p<0.001), mas não nas medianas do EDSS (3,0 vs 3,0). Dos 31 doentes com dados radiológicos, 11 (35,5%) apresentavam novas lesões em T2 e 5 (16,1%) mostravam lesões captantes de gadolínio. Os EA mais frequentes foram linfopenia (n=58, 92,1%), infecções (n=17, 26,9%) e elevação das transaminases hepáticas (n=8, 12,7%). O tratamento foi descontinuado em 4 doentes devido à ocorrência de EA.

Conclusões: Este estudo sugere que o fingolimod é um tratamento efectivo na redução da actividade clínica e radiológica em doentes com EM. Os efeitos adversos registados foram semelhantes aos descritos nos ensaios pivot, sendo porém superior a incidência de linfopenia e elevação das transaminases hepáticas

P080. Impact of a patient support program (REBICARE) on interferon beta 1a adherence and clinical outcomes in Relapse-Remitting Multiple Sclerosis

Vasco Salgado¹, Leonor Sequeira², Isabel Casanova²

1-Neurology Department, Hospital Fernando da Fonseca, Lisboa Portugal, 2-Merck Portugal, an affiliate of Merck KGaA, Darmstadt, Germany
Naomi.killen@springer.com

Introduction: Poor treatment adherence is a challenge in multiple sclerosis (MS), affecting clinical outcomes and increasing disease burden. This study aimed to assess the impact of a nurse-led support program (REBICARE) on interferon beta 1a adherence among relapse-remitting MS (RRMS)

patients in Portugal.

Methodology: This was a multicentre, retrospective cohort study consisting of adult RRMS patients who used Rebi-Smart® for ≥24 months and started REBICARE between June 2010 and July 2013. The primary endpoint was the proportion of patients who adhered to interferon beta 1a at month 12 (adherence rate >75%). Adherence data was obtained from Rebi-Smart®. Clinical and safety outcomes were assessed through chart review.

Results: Overall, 103 patients were included (mean age 43 years; 69.9% female). Mean duration of MS was 6.6 years and median Expanded Disability Status Score (EDSS) at baseline was 1.75. At Month 12, 99.0% (95% Confidence Interval (CI): 97.1%-100.0%) of patients had an adherence rate >75%. At Month 24, the proportion of patients with adherence >75% was 98.1% (95% CI: 95.4%-100.0%). The proportion of relapse-free patients at Month 12 and 24 was 81.2% and 72.8%, respectively. The annualised relapse rate was 0.26 at Month 12 and 0.19 at Month 24. Four patients discontinued interferon beta 1a after 24 months. There were no serious adverse events.

Conclusion: This study showed the positive impact of REBICARE on adherence to interferon beta 1a in RRMS patients. This was associated with good clinical outcomes and no unexpected safety issues.

Disclosure: This study was funded by Merck SA.

P081. Absolute lymphocyte count recovery in patients with relapsing-remitting multiple sclerosis (RRMS) treated with cladribine tablets 3.5mg/kg in CLARITY/CLARITY Extension

Per Soelberg-Sorensen¹, Fernando Dangond², Christine Hicking³, Gavin Giovannoni⁴

1-Danish MS Center, Department of Neurology, Copenhagen University Hospital, Copenhagen, Denmark; 2-EMD Serono, Inc., Billerica, MA, USA; 3-Merck KGaA, Darmstadt, Germany; 4-Queen Mary University of London, Blizard Institute, Barts and The London School of Medicine and Dentistry, London, UK
Naomi.killen@springer.com

Introduction: In CLARITY, cladribine tablets (CT) significantly reduced relapse rates, disability progression and MRI measures of disease activity over 2 years. The most commonly reported adverse event was lymphopenia, consistent with the mechanism of action for CT.

Objective: To investigate the absolute lymphocyte count (ALC) in patients with RRMS receiving 2 years of treatment with CT 3.5 mg/kg (CT3.5).

Methodology: Data from patients randomised to CT3.5 for 2 years in CLARITY or CLARITY Extension including time spent in the PREMIERE registry (N=685) were pooled to provide long-term follow-up data. Data from patients randomised to placebo in CLARITY and followed up in CLARITY Extension and PREMIERE are also reported (PBO; N=435).

Results: At baseline (start of CLARITY or CLARITY Extension), median (Q1-Q3) ALC was 1.86×10⁹/L (1.50-2.29) for CT3.5 and 1.91×10⁹/L (1.54-2.32) for PBO. During Year 1, ALC in CT3.5 reached a nadir at 9 weeks post-treatment [1.00×10⁹/L (0.80-1.30)]. At the end of Year 1 (48 weeks), median ALC had increased to 1.21×10⁹/L (0.95-1.50). During Year 2, ALC in CT3.5 reached a nadir 7 weeks after re-treatment [0.81×10⁹/L (0.60-1.04)], increasing to 1.03×10⁹/L (0.80-1.30) at the end of Year 2 (96 weeks). At the end of Years 3 and 4 (144 and 192 weeks), ALC in the CT3.5 group (with no further treatment) increased to 1.36×10⁹/L (1.02-1.65) and 1.40×10⁹/L (1.10-1.81), respectively, reaching a final median ALC of 1.76×10⁹/L (1.17-2.65) after 6.5 years (312 weeks). In PBO patients, median ALC values were between 1.69×10⁹/L

(1.45–2.05) and $1.95 \times 10^9/L$ (1.59–2.38).

Conclusion: Rapid reductions in ALC after CT3.5 treatment in Years 1 and 2 were followed by gradual returns toward baseline. Median lymphocyte counts were within normal range beyond Year 2 (96 weeks) in all patients for whom follow-up data are available.

Acknowledgements: This study was funded by Merck KGaA, Darmstadt, Germany. Medical writing assistance was provided by inScience Communications, Springer Healthcare, Chester, UK, and was funded by Merck KGaA, Darmstadt, Germany.

Disclosures: PS-S has served on advisory boards for Biogen, Merck, Novartis, Teva, MedDay Pharmaceuticals, and GSK; on steering committees or independent data monitoring boards in trials sponsored by Merck, Teva, GSK, and Novartis; has received speaker honoraria from Biogen Idec, Merck, Teva, Sanofi-Aventis, Genzyme, and Novartis. His department has received research support from Biogen, Merck, Teva, Novartis, Roche, and Genzyme.

FD is an employee of EMD Serono, Inc., a business of Merck KGaA, Darmstadt, Germany

CH is an employee of Merck KGaA, Darmstadt, Germany.

GG: has received speaker honoraria and consulting fees from Abbvie, Atara Bio, Almirall, Bayer Schering Pharma, Biogen Idec FivePrime, GlaxoSmithKline, GW Pharma, Merck Pfizer Inc, Protein Discovery Laboratories, Teva Pharmaceutical Industries Ltd, Sanofi-Genzyme, UCB, Vertex Pharmaceuticals, Ironwood, and Novartis; and has received research support unrelated to this study from Biogen Idec, Merck, Novartis, and Ironwood.

P082. Cladribine tablets for treatment of patients with multiple sclerosis (MS): integrated analysis of safety from the MS clinical development program.

Stuart Cook¹, Thomas Leist², Giancarlo Comi³, Xavier Montalban⁴, Elke Sylvester², Christine Hicking², Fernando Dangond⁶

1-Rutgers, The State University of New Jersey, New Jersey Medical School, Newark, USA; 2-Division of Clinical Neuroimmunology, Thomas Jefferson University, Jefferson Medical College, Philadelphia, USA; 3-Department of Neurology and Institute of Experimental Neurology, Università Vita-Salute San Raffaele, Ospedale San Raffaele, Milan, Italy; 4-Department of Neurology-Neuroimmunology, Hospital Universitari Vall d'Hebron, Barcelona, Spain; 5-Merck KGaA, Darmstadt, Germany; 6- EMD Serono, Inc., Billerica, MA USA
Naomi.killen@springer.com

Introduction: Efficacy has been demonstrated for cladribine tablets (CT) in patients with early MS and relapsing MS (RMS) in the ORACLE-MS, CLARITY, and CLARITY Extension studies. Adverse event (AE) data from these studies have been reported separately. Pooling safety data for integrated analyses allows comprehensive characterisation of CT's AE profile.

Objective: Report the AE profile from an integrated pool of safety data from trials which evaluated CT 3.5 mg/kg (CT3.5) as monotherapy in patients with early MS or RMS.

Methodology: The monotherapy oral 3.5 mg/kg cohort comprised 923 patients (3432.65 patient years [PY] exposure) derived from CLARITY, CLARITY Extension, ORACLE-MS and the PREMIERE registry; 641 patients in this cohort received placebo (2025.97 PY).

Results: The mean study period for patients receiving CT was 194 weeks; 165 weeks for placebo recipients. Adj-AE per 100PY rates for CT3.5 and placebo respectively were: treatment emergent AE (TEAE), 103.3 and 94.3; TEAEs leading to discontinuation, 2.1 and 1.1; serious AEs, 4.0 and 3.6; serious AEs leading to death, 0.26 and 0.25. With regard to known events expected with CT treatment, Adj-AE per 100PY for lymphopenia (preferred term) were 7.94 (CT3.5) and 1.06 (placebo), and for system organ class of infection and infestations, 24.93 (CT3.5) and 27.05 (placebo); herpes zoster (preferred term), 0.83 (CT3.5) and 0.20 (placebo). Adj-AE per 100PY for the system organ class of neoplasms, benign, malignant and unspecified were 1.14 and

1.01, for CT3.5 and placebo, respectively.

Conclusion: In conclusion, the AE profile for CT3.5 as monotherapy has been well-characterised in a pooled population of patients with early MS and active RMS. Lymphopenia was expected from cladribine tablets' mode of action; herpes zoster was reported more frequently in patients experiencing Grade 3 or 4 lymphopenia; no clustering of types of malignancy, and no malignancies commonly associated with immunosuppression were observed.

Acknowledgements: This study was funded by Merck KGaA, Darmstadt, Germany. Medical writing assistance was provided by inScience Communications, Springer Healthcare, Chester, UK, and was funded by Merck KGaA, Darmstadt, Germany.

Disclosures: SC has received honoraria for lectures/consultations from Merck, Bayer HealthCare, Sanofi-Aventis, Neurology Reviews, Biogen Idec, Teva Pharmaceuticals, and Actinobac Biomed Inc.; has served on advisory boards for Bayer HealthCare, Merck, Actinobac Biomed, Teva Pharmaceuticals, and Biogen Idec; and received grant support from Bayer HealthCare. TL has received consultancy fees or clinical research grants from Acorda, Bayer, Biogen, Daiichi, EMD Serono, Novartis, ONO, Pfizer, Teva Neuroscience. GC has received consulting fees from Novartis, Teva Pharmaceutical Industries Ltd., Sanofi-Aventis, Merck, Receptos, Biogen Idec, Genentech-Roche, and Bayer Schering; lecture fees from Novartis, Teva Pharmaceutical Ind. Ltd., Sanofi-Aventis, Merck, Biogen Dompè, Bayer Schering, and Serono Symposia International Foundation; and trial grant support from Novartis, Teva Pharmaceutical Ind. Ltd., Sanofi-Aventis, Receptos, Biogen Idec, Genentech-Roche, Merck, Biogen Dompè, and Bayer Schering. XM has received speaker honoraria and travel expenses for scientific meetings, steering committee member, and advisory board member of clinical trials for Bayer Schering Pharma, Biogen Idec, EMD Serono, Genentech, Genzyme, Novartis, Roche, Sanofi-Aventis, Teva Pharmaceuticals, and Almirall. ES is an employee of Merck KGaA, Darmstadt, Germany. CH is an employee of Merck KGaA, Darmstadt, Germany. FD is an employee of EMD Serono, Inc., a business of Merck KGaA, Darmstadt, Germany

P083. Efectividade e segurança do natalizumab no tratamento da esclerose múltipla surto-remissão

João Sequeira, Ariana Barros, Ary de Sousa, Carlos Capela, Rui Pedrosa, Manuel Manita

Serviço de Neurologia, Centro Hospitalar de Lisboa Central
joapfsequeira@gmail.com

Introdução: O natalizumab, um inibidor das integrinas 4, foi o primeiro anticorpo monoclonal aprovado no tratamento de doentes com esclerose múltipla surto-remissão (EMSR) e a sua eficácia foi avaliada em 2 ensaios clínicos de fase 3. Estudos pós-comercialização são essenciais na confirmação da sua efectividade em condições de uso real.

Objectivos: Avaliar a efectividade e segurança do tratamento com natalizumab em doentes com EMSR num hospitalar terciário.

Metodologia: Estudo retrospectivo dos casos de EMSR tratados com natalizumab desde 2008 e com pelo menos 12 doses consecutivas. Recolha de dados através da consulta de processos clínicos e analisadas as características clínico-demográficas, duração do tratamento, taxa anualizada de surtos (TAS), EDSS e efeitos adversos (EA).

Resultados: Incluídos 52 doentes, 38 (73,1%) do sexo feminino, com idade média de $39,7 \pm 10,9$ anos, duração média de doença de $10,5 \pm 7,0$ anos e mediana de EDSS de 3,5. 51 (98,1%) doentes previamente tratados com fármacos modificadores de doença de primeira linha e 1 (1,9%) doente naïve. Período médio de tratamento de $40,4 \pm 26,5$ meses. Aos 12 meses de tratamento, verificou-se uma redução de 81,0% na TAS (1.11 vs 0.21, $p < 0.001$), mas não nos valores medianos da EDSS (3,5 vs 3,5). Dos 42 doentes com dados radiológicos, 6 (14,3%) apresentavam novas lesões em T2 e 4 (9,5%) mostravam lesões captantes de gadolínio. Destes, 25 (59,5%) não exibiram actividade clínica nem radiológica 1 ano após início do tratamento.

Os EA mais frequentes foram infecções (n=11,21,2%) e reacções à infusão (n=4,7,7%). Registou-se 1 caso de LMP. O tratamento foi descontinuado em 11 (21,2%) doentes por motivos de segurança e em 2 (3,8%) devido à ocorrência de EA.

Conclusões: Este estudo confirma que o natalizumab é um tratamento efectivo na redução da actividade clínica e radiológica em doentes com EMSR. Os efeitos adversos observados foram semelhantes aos descritos nos ensaios pivô, registando-se um caso de LMP.

P084. Atividade de doença após Fingolimod - a propósito de 3 casos com rebound syndrome

Juliana Castelo¹, Margarida Calejo², Catarina Pinto³, Cristina Ramos³, Raquel Samões², Ana Paula Sousa², Ernestina Santos^{2,4}, Ana Martins da Silva^{2,4}

1-Serviço de Neurologia, Centro Hospitalar de Entre Douro e Vouga, Santa Maria da Feira, Portugal; 2-Serviço de Neurologia, 3-Serviço de Neurorradiologia, Centro Hospitalar do Porto - Hospital Santo António (CHP-HSA), Porto, Portugal; 4-Unidade Multidisciplinar de Investigação Biomédica (UMIB), Instituto Ciências Biomédicas Abel Salazar-Universidade do Porto (ICBAS-UP), Porto, Portugal julianacastelo@sapo.pt

Introdução: A suspensão de Natalizumab em doentes com esclerose múltipla surto-remissão (EMSR) pode levar a agravamento clínico e imagiológico marcado com efeito *rebound*. Recentemente foram descritos casos de *rebound syndrome* pós-Fingolimod (Faissner2015, Hatcher2016, Forci2017).

Objetivos: Descrever a evolução da EM após suspensão de Fingolimod num grupo de doentes com EMSR e identificar doentes com *rebound syndrome*.

Metodologia: Revisão retrospectiva de dados de doentes com EMSR, seguidos no Centro Hospitalar do Porto e tratados com Fingolimod entre Janeiro2010 e Agosto2017. *Rebound syndrome* foi definido como agravamento clínico e imagiológico marcados excedendo a atividade pré-tratamento, após suspensão de Fingolimod.

Resultados: Cinquenta e sete doentes iniciaram Fingolimod, dos quais 14 (24,60%) suspenderam o fármaco. O principal motivo de suspensão foi atividade da doença (n=10). Estes doentes tiveram uma exposição média 32,21±19,09meses, tempo médio até novo surto 4,7±2,61 meses e período *washout* médio 5,6±3,57meses. Três doentes tiveram reativação clínica e imagiológica grave: tempo de exposição ao Fingolimod 52, 57 e 45 meses; EDSS à data de suspensão 6, 0 e 4,5; duração da doença 23,3; 9,7 e 20,7 anos; motivo de suspensão: atividade da doença (n=2) e efeitos adversos (n=1); intervalo suspensão-*rebound* 7, 10 e 3 meses; média de lesões captantes na RM 10,3 e, num caso, 6 pseudo-tumorais; tempo de recuperação de linfócitos 6, 12 e 3meses. Dois doentes ficaram sob metilprednisolona mensal no período *washout* e dois apresentaram elevação dos níveis linfócitos contemporânea ao *rebound syndrome*.

Conclusões: Identificamos 3 casos com critérios de *rebound syndrome* pós-Fingolimod, que surgiu após período de *washout* que variou entre 3 e 10 meses. Os dois casos com elevação dos linfócitos contemporânea ao *rebound* suportam a hipótese da influência da reconstituição imunológica neste fenómeno. Salientamos a importância de repensar estratégias de descontinuação de fármacos, especialmente de moderada-elevada eficácia, dado o risco de *rebound syndrome*.

P085. Significado clínico da análise da eletroforese de proteínas séricas numa população de doentes com Esclerose Múltipla

Rui Araújo¹, Ana Luísa Pinto², Inês Correia¹, Carla Cecília¹, Sónia Batista¹, Maria do Carmo Macário¹, Marília Gomes², Lúvia Sousa¹

1-Serviço de Neurologia, 2-Serviço de Hematologia Clínica, Centro Hospitalar e Universitário de Coimbra, Coimbra rmma22@gmail.com

Introdução: A eletroforese de proteínas séricas (EPS) é um exame frequentemente realizado em doentes com esclerose múltipla (EM). A associação entre gamapatia monoclonal e esclerose múltipla está descrita, apesar de rara, e o seu significado não é bem compreendido.

Objetivos: Analisar as alterações na EPS e imunofixação sérica (IFS) em doentes com EM.

Metodologia: Estudo retrospectivo, com consulta do processo clínico de doentes seguidos em consulta de EM do CHUC.

Resultados: Foram analisados os processos de 1143 doentes, dos quais 647 (56.6%) apresentavam análise da EPS e/ou IFS, com idade média de 38±10 anos. A EPS/IFS encontrava-se alterada em 15 doentes (2.3%), sendo que em 4 (0.6%) foi detetada uma gamapatia monoclonal de significado indeterminado (MGUS). Na maioria dos casos (n=11, 73.3%) a alteração na IFS correspondia a um aspeto monoclonal duvidoso (IgGk). Destes, 2 doentes apresentavam processos infecciosos, 2 estavam sob tratamento com Natalizumab e 1 apresentava leucemia linfocítica crónica B. Num doente o aspeto monoclonal na IFS, pedida em surto, normalizou em exame de controlo. Nos restantes (n=5), não foi possível identificar a causa para essa alteração. Nos doentes com alterações na EPS/IFS, o exame foi pedido maioritariamente para diagnóstico diferencial (33.3%) ou alteração de terapêutica modificadora de doença (TMD) (40%). As formas de EM correspondiam a surto-remissão (60.0%) e secundária progressiva (40.0%), com mediana de seguimento de 14.7 anos. A maioria dos doentes tinha realizado até 2 linhas terapêuticas (80%) com múltiplas TMDs.

Conclusões: Aproximadamente metade dos doentes com EM realizaram estudo da EPS/IFS em contexto de diagnóstico diferencial ou mudança terapêutica. A EPS/IFS mostrou alterações em 2.3%, sendo que a maioria apresentava um aspeto monoclonal duvidoso (73.3%), sem significado patológico. Foi possível identificar a causa de interferência na EPS/IFS em metade dos casos. Nos restantes, essa causa não foi evidente, podendo estar relacionada com a inflamação crónica associada à própria doença ou com a terapêutica imunossupressora crónica. A prevalência de MGUS foi de 0.6%, valor que é sobreponível ao esperado para a idade. A alteração da EPS/IFS em contexto de surto poderá normalizar em controlos subsequentes.

P086. Casuística da Consulta de Esclerose Múltipla do Hospital Central do Funchal-análise crítica das terapêuticas instituídas

Armando Morganho¹, Patricia Rodrigues²

1-Serviço de Neurologia, 2-Consulta de Esclerose Múltipla, Hospital Central do Funchal armando.morganho@sapo.pt

Introdução: A complexidade da doença esclerose múltipla e das decisões terapêuticas são cada vez mais pertinentes justificando-se a existência de consultas de subespecialidade nesta área.

Objetivos: Avaliação retrospectiva da casuística da consulta de esclerose múltipla e análise crítica do respectivo tratamento.

Metodologia: Pesquisa na base de dados interna do SESA-RAM, EPE e na agenda electrónica da consulta externa, para recolha dos dados.

Resultados: Até à presente data são seguidos 102 doentes com esclerose múltipla, predomínio de mulheres (70%) sendo a faixa etária mais prevalente entre os 40 a 49 anos. Cerca de 25% dos doentes estão medicados com fármacos de segunda linha.

Discussão: Discute-se, essencialmente, o facto de 1/4 dos doentes estarem medicados com natalizumab e fingolimod e compara-se estes valores com centro nacional de referência e com um centro periférico com características semelhantes ao nosso hospital.

P087. Trombose venosa jugular após "tratamento" para a Esclerose Múltipla.

Eduardo Freitas^{1,2}, Margarida Lopes², José Amorim³, João Pinho², João Pereira², João Cerqueira², Jaime Rocha³

1-Serviço de Neurologia, Hospital de Santa Luzia, Viana do Castelo; 2-Serviço de Neurologia, 3-Serviço de Neurorradiologia, Hospital de Braga
eduardomfreitas@gmail.com

Introdução: A Esclerose Múltipla (EM) é uma doença crónica, progressiva e incapacitante. Apesar de existirem vários tratamentos modificadores da progressão da doença com impacto positivo no número de surtos, nas lesões observáveis na RM-cerebral e na progressão da doença, muitos doentes continuam a procurar tratamentos alternativos ou complementares, potencialmente perigosos e com benefício duvidoso. Um destes tratamentos é a angioplastia venosa jugular com balão, desenvolvida há uma década, com o objectivo de tratar uma "insuficiência venosa crónica cerebrosespinal" que seria o mecanismo fisiopatológico da EM. Este tratamento não mostrou benefício em ensaios clínicos randomizados mas continua a ser utilizado.

Caso clínico: Homem de 27 anos, com EM do tipo surto-remissão (EDSS=1) que recorreu ao SU por sensação de edema cervical à direita e parestias dos membros direitos. O exame neurológico era normal. O doente revelou que tinha sido submetido a angioplastia venosa jugular com balão bilateral há cerca de 1 mês, interrompendo o tratamento com heparina de baixo peso molecular um dia antes de recorrer ao SU, como tinha sido indicado. Foi realizada Venó-RM na qual se diagnosticou uma trombose da veia jugular interna esquerda e o doente foi hipocoagulado durante 6 meses. Cinco meses mais tarde, a oclusão mantinha-se apesar de o doente se apresentar assintomático.

Conclusão: O resultado do caso apresentado foi benigno, uma vez que houve um rápido diagnóstico e tratamento. Este caso clínico ilustra os possíveis perigos dos tratamentos alternativos ou "curas" para a Esclerose Múltipla, que são muitas vezes promovidos como eficazes e seguros, apesar de não terem qualquer supervisão, alertando para as possíveis consequências graves relacionadas com este tratamento em particular.

P088. Correlatos imagiológicos da escala EDSS na esclerose múltipla

Cláudia Lima¹, Sónia Batista^{1,2,4}, Otília C. d'Almeida^{3,4,5}, Carmo Macário MD¹, Isabel Santana MD PhD^{1,2,4}, Lúvia Sousa MD^{1,2}, Luís Cunha MD PhD^{1,2}

1-Serviço de Neurologia, Centro Hospitalar e Universitário de Coimbra, Coimbra, Portugal; 2-Faculdade de Medicina, Universidade de Coimbra, Coimbra, Portugal; 3-Laboratório de Neurociências da Visão, Instituto Biomédico de Investigação de Luz e Imagem (IBILI), Faculdade de Medicina, Universidade de Coimbra, Coimbra, Portugal; 4-Centro de Neurociências e Biologia Celular (CNC), IBILI, Universidade de Coimbra, Coimbra, Portugal; 5-Instituto de Ciências Nucleares Aplicadas à Saúde (ICNAS), Universidade de Coimbra, Coimbra, Portugal
anaclaudialima@gmail.com

Introdução: A Expanded Disability Status Scale (EDSS) é a mais amplamente utilizada escala de incapacidade neurológica na Esclerose Múltipla (EM), avaliando maioritariamente siste-

mas funcionais relacionados com a motricidade. A sua correlação com os parâmetros da RM ainda é mal compreendida.

Objectivos: Identificar os parâmetros volumétricos da RM-CE que se correlacionam com a incapacidade neurológica medida pela escala EDSS.

Métodos: Incluídos 60 doentes EM e 60 controlos saudáveis (CS), de forma consecutiva, emparelhados por sexo e idade. A incapacidade neurológica nos doentes com EM foi determinada através da aplicação da escala de EDSS. Todos os participantes foram submetidos a RM-CE 3Tesla. Análise volumétrica realizada através do software FreeSurfer, tendo-se obtido os seguintes volumes: lesões em T1 e T2; substância cinzenta total, subcortical e cortical; substância branca; tronco cerebral; cerebelo; corpo caloso; tálamo, pálido, caudado e putamen.

Resultados: O volume de todas as estruturas cerebrais analisadas foi inferior nos doentes comparativamente aos CS ($p < 0.05$). Encontrou-se correlação positiva entre o valor da EDSS e o volume lesional em T2 ($r = 0,506$ $p < 0,01$) e T1 ($r = 0,438$ $p = 0,001$), e correlação negativa com o volume do tronco cerebral ($r = -0,278$ $p = 0,036$), corpo caloso ($r = -0,380$ $p = 0,004$), cerebelo ($r = -0,298$ $p = 0,024$), pálido ($r = -0,331$ $p = 0,012$) e putamen ($r = -0,315$ $p = 0,017$). Os volumes globais da substância cinzenta ou da substância branca não se correlacionaram com a EDSS. Na regressão linear, o volume lesional em T2 foi a única variável com valor preditivo da EDSS ($r = 0,203$, $p < 0,001$).

Conclusão: A incapacidade neurológica medida pela EDSS correlacionou-se principalmente com o volume de lesões da substância branca e de estruturas cerebrais envolvidas em circuitos de controlo da motricidade, traduzindo possivelmente o facto de se tratar de uma escala dominada pela função da marcha.

P089. Cerebelite aguda em idade adulta

José Nuno Alves, Eduardo Freitas, Célia Machado, Tiago Gil Oliveira, Margarida Rodrigues

Serviço de Neurologia, Hospital de Braga; Serviço de Neurorradiologia, Hospital de Braga
jose.nuno.alves@gmail.com

Introdução: A cerebelite aguda é uma entidade rara, habitualmente de etiologia pós-infecciosa, que se caracteriza por um quadro de alteração do estado de consciência, associado a sinais meníngeos e neurológicos focais, e alteração de sinal do cerebelo em RM. Os casos descritos em adultos são extremamente raros.

Caso clínico: Mulher de 56 anos, sem antecedentes patológicos de relevo, inicia quadro de cefaleias, vómitos, diplopia e desequilíbrio com três dias de evolução. Cerca de três semanas antes, apresentou tosse produtiva, tendo sido diagnosticada infecção respiratória. À admissão no SU encontrava-se sonolenta, com disartria moderada e síndrome pancerebelosa de predomínio direito. A RM cerebral mostrou volumosa lesão pancerebelosa de predomínio direito, com hipersinal nas sequências de TR longo, com componente de restrição à difusão das moléculas de água, captação de contraste lesional difusa e efeito de massa sobre o IV ventrículo, condicionando hidrocefalia aguda. Era ainda objectivável captação de contraste leptomeníngea em topografia frontal, parietal e occipital paramediana. O LCR apresentava pleocitose de 176 células (com predomínio linfocítico), 4,6 g/L de proteínas e glicose normal. O estudo infeccioso, imunológico e paraneoplásico foi negativo. Iniciou empiricamente dexametasona, verificando-se melhoria clínica progressiva até apresentar exame neurológico normal. Repetiu punção lombar dois meses depois que mostrou pleocitose de 30 células (mantendo-se o predomínio linfocítico) e hiperproteinorráquia de 0,9 g/L. A nova RM mostrou involução completa das lesões parenquimatosas previamente descritas.

Conclusão: Atendendo à evolução clínica, perfil de LCR, resposta ao tratamento com corticóides e involução completa

dos achados em RM, parece-nos que o quadro descrito deverá ser secundário a uma lesão cerebelosa de etiologia inflamatória. Desse modo, o diagnóstico de cerebelite aguda em idade adulta afigura-se o mais provável, apesar desta entidade ser tradicionalmente descrita em idade pediátrica.

P090. Impacto da temperatura ambiente na resposta ao Timed 25-foot Walk em doentes medicados com fampridina

Andreia Fernandes, Pedro Brás, João Sequeira, Ariana Barros, Soraia Teixeira, Diana Melancia, Isabel Henriques, Manuel Manita
Serviço de Neurologia, Centro Hospitalar de Lisboa Central
andreiafcfernandes@hotmail.com

Introdução: O agravamento transitório da disfunção neurológica provocado pelo calor é um fenómeno conhecido em diversas patologias neurológicas. Alguns estudos apontam para uma influência da temperatura ambiente (TA) na capacidade de marcha em doentes com esclerose múltipla (EM).

A fampridina é um medicamento utilizado para melhorar a marcha na EM sendo a resposta terapêutica avaliada pela melhoria no Timed 25-foot Walk (T25FW).

Objetivos: Analisar o impacto da TA na resposta ao T25FW em doentes medicados com fampridina.

Metodologia: Estudo retrospectivo unicêntrico, incluindo doentes com EM que iniciaram tratamento com fampridina em 2015. Definidos dois grupos: respondedores (DR) e não respondedores (DNR), consoante resposta no T25FW ao décimo quarto dia de tratamento (D14) $\geq 20\%$ ou $< 20\%$, respetivamente.

Comparou-se a TA média (TAM) do dia da avaliação inicial (D0) com a do D14 em ambos os grupos. Comparou-se a TAM do D14 entre DR e DNR. Testou-se a correlação entre as variáveis contínuas T25FW e TAM.

Utilizaram-se testes não paramétricos para comparação entre medianas e de regressão linear para correlação entre variáveis. Considerou-se um valor- $p < 0.05$ estatisticamente significativo.

Resultados: Incluídos 57 doentes, 36 DR e 21 DNR. Sem diferenças significativas dos parâmetros clínico-demográficos entre DR e DNR. Sem diferença estatisticamente significativa da TAM entre D0 e D14 em ambos os grupos (DR 19.7 vs 15.8, $p=0.465$; DNR 19.7 vs 17.4, $p=0.139$); e da TAM em D14 entre DR e DNR (15.8 vs 17.4, $p=0.174$). Não se verificou uma correlação significativa entre TAM e T25FW ($p=0.746$).

Conclusões: Os resultados do nosso estudo não suportam a hipótese do impacto da TA na resposta ao T25FW em doentes medicados com fampridina. Embora a literatura aponte para uma influência da TA na avaliação da marcha em doentes com EM, a magnitude deste impacto e a sua influência na resposta às terapêuticas farmacológicas permanece desconhecida.

P091. Depressão com sintomas somáticos ou Esclerose Múltipla?

Ana Filipa Freitas¹, Teresa P. Morais², José Rosa³
1-Centro Hospitalar Psiquiátrico de Lisboa, Lisboa; 2-Serviço de Neuroradiologia, 3-Serviço de Neurologia, Centro Hospitalar Lisboa Central
anafilipafreitas@chpl.min-saude.pt

Introdução: A Esclerose Múltipla (EM) é uma doença inflamatória progressiva crónica que afecta o SNC, constituindo uma importante causa de disfunção no adulto jovem. Comorbilidades psiquiátricas são muito frequentes nesta população e parecem estar relacionadas com alterações fisiopatológicas da própria doença. As manifestações psiquiátricas mais frequentemente encontradas são: depressão (50%), ansiedade (14-41%) e sintomatologia psicótica (2-3%). Ainda que raramente, estas poderão constituir manifestações iniciais da EM.

Caso clínico: Doente do género masculino, 29 anos, seguido em consulta pelo Médico de Família por síndrome depressiva com meses de evolução, medicado com escitalopram 10mg/dia. Recorreu ao Serviço de Urgência de Psiquiatria por agravamento do humor deprimido, acompanhado de cefaleias, desequilíbrio da marcha e visão turva com início dois dias antes, queixas estas que o doente atribuía à deterioração do seu estado de ânimo. À observação destacava-se humor deprimido, nistagmo inesgotável no plano horizontal, mais acentuado na dextroversão e instabilidade na marcha em linha, sem outros défices neurológicos ou alterações psicopatológicas de relevo. A RMN revelou múltiplas lesões da substância branca supra e infratentorial e pequenas lesões medulares cervicais e dorsais, compatíveis com doença desmielinizante do SNC. O estudo analítico de autoimunidade e serologias infecciosas foi negativo. Durante o internamento realizou 5 dias de metilprednisolona 1g endovenosa, com melhoria do quadro.

Conclusão: O caso clínico apresentado pretende salientar que manifestações psiquiátricas poderão constituir uma manifestação de doença neurológica, principalmente quando se trata de um quadro clínico atípico ou em associação com sinais neurológicos focais, sendo nestes casos fundamental a realização do exame neurológico. O diagnóstico tardio nestes doentes atrasa a instituição de terapêutica, agravando consequentemente o prognóstico.

P092. Nevrites ópticas recorrentes associadas a anticorpos anti-NMDAR

Cristiana Silva¹, Filipa Dourado Sotero¹, Rui Barreto¹, Ana Patrícia Antunes^{1,2}, Filipa Falcão¹, Luísa Albuquerque^{1,2,3}
1-Serviço de Neurologia, Departamento de Neurociências e Saúde Mental, Hospital de Santa Maria, Centro Hospitalar Lisboa Norte; 2-Faculdade de Medicina da Universidade de Lisboa, Lisboa; 3-Instituto de Medicina Molecular, Lisboa
cristianafsilva@gmail.com

Introdução: A nevríte óptica pode ter uma etiologia inflamatória ou infecciosa, sendo frequentemente desmielinizante e associada a Esclerose Múltipla. Episódios recorrentes de nevríte óptica e/ou apresentação bilateral são mais sugestivas de doenças do espectro da neuromielite óptica.

Caso clínico: Doente do sexo feminino de 30 anos, raça negra, apresentou em 2007 amaurose do olho direito e redução marcada da acuidade visual do olho esquerdo. LCR sem alterações, estudo de autoimunidade e serologias negativas. Determinação isolada de ECA aumentada, TAC tórax normal. Fez reposição de ácido fólico por determinação baixa e corticoterapia com recuperação da acuidade visual. Em maio de 2015 perda de visão unilateral OE repetindo-se os exames sem alterações, incluindo pesquisa de anticorpos anti-aquaporina 4. Recuperação completa após pulso de metilprednisolona. Em julho de 2017 refere dor retro ocular à esquerda com agravamento com os movimentos oculares, diminuição da acuidade visual do olho esquerdo e fotofobia. Ao exame neurológico apresentava reflexo fotomotor direto esquerdo e consensual direito diminuídos e acuidade visual do olho esquerdo 0,5/10, sem outras alterações. RM CE com espessamento do nervo e hipersinal em T2/FLAIR com reforço de sinal pós gadolínio; LCR com 7,8 células, linfócitos. Pesquisa no soro e no LCR de anticorpos anti-aquaporina e anti-MOG negativos, mas anticorpos anti-NMDAR positivos (título 1/100) em duas determinações temporalmente distintas. A doente cumpriu 5 dias de pulso de metilprednisolona com melhoria clínica, tendo sido proposto manter corticoterapia que recusou.

Conclusão: A presença de anticorpos anti-NMDAR tem sido reportada em doentes com nevrites ópticas, habitualmente associada a outros sintomas neurológicos típicos da encefalite anti-NMDAR. Está ainda descrita a associação entre esta patologia e casos de neuromielite óptica com presença

de anticorpos anti-aquaporina. Pensamos ser este o primeiro caso na literatura de nevrites ópticas recorrentes isoladas associadas à presença de anticorpos anti-NMDAR.

P093. Doentes com Esclerose Múltipla Recidiva-Remitente: adesão ao Rebif com a utilização do dispositivo auto-injetor electrónico RebiSmart

Odete Rodrigues¹, Madalena Fantasia², Catarina Tereso³, Ana Macedo⁴

1-Hospital da Senhora da Oliveira, Guimarães EPE, Guimarães; 2-Centro Hospitalar Universitário do Algarve, EPE, Faro; 3-Hospital do Espírito Santo de Évora EPE, Évora; 4-Keypoint Consultoria Científica, Algés
odetecris-menil@hotmail.com; amacedo@grupokeypoint.pt

Introdução: A Esclerose Múltipla (EM) é uma doença crónica, inflamatória e degenerativa do SNC. Atualmente os tratamentos têm como objetivo reduzir a sua progressão, prevenir a ocorrência de surtos e controlar os sintomas associados. Neste contexto, torna-se essencial avaliar a efetividade de cada fármaco, tendo especial atenção à adesão dos doentes ao tratamento.

Objetivos: Este estudo tem como objetivo principal avaliar a taxa de adesão ao Rebif administrado com RebiSmart, em doentes com EMRR, após 24 meses de tratamento.

Metodologia: O estudo foi efetuado retrospectivamente tendo por base os registos da base de dados do RebiSmart e a informação disponível no processo do doente, visando avaliar a taxa de adesão dos doentes ao tratamento e identificar fatores relacionados com a adesão. Foram incluídos doentes de 3 hospitais portugueses, tendo sido obtido consentimento informado de todos os participantes. Foi efetuada a análise de adesão aos 6, 12, 24 e 36 meses de terapêutica e respetivos intervalos de confiança a 95%. A associação com outras variáveis foi avaliada através do teste de qui-quadrado, assumindo-se uma significância de 0,05. Considerou-se adesão sempre que o doente tenha cumprido 85% ou mais das injeções preconizadas no período em análise.

Resultados: Foram incluídos no estudo 113 doentes. A adesão ao Rebif, aos 24 meses foi de 84,6%, tendo-se verificado que 59,3% de doentes apresentaram uma adesão superior a 97,5%.

A análise ao longo do tempo de tratamento mostrou valores médios de adesão de 95,8%, 94,6%, 93,6% e 91,9% aos 6, 12, 24 e 36 meses. A única variável que mostrou ter relação significativa com o nível de adesão foi o género (maior adesão no género masculino).

Conclusões: Os resultados demonstraram uma elevada adesão ao tratamento Rebif, que se mantém durante um tempo prolongado.

P094. Síndrome oito e meio como manifestação de Neuro-behçet

Bruna Meira¹, Marco Fernandes¹, Pedro Arede², André Caetano¹, João Costa², Ana Sofia Correia^{1,3}

1-Serviço de Neurologia, 2-Serviço de Oftalmologia, Hospital Egas Moniz, Centro Hospitalar Lisboa Ocidental; 3-CEDOC - Nova Medical School, Universidade Nova de Lisboa
bmeira.rmm@gmail.com; neurologia@chlo.min-saude.pt

Introdução: A doença de Behçet é um distúrbio inflamatório multissistémico de causa desconhecida. A síndrome oito-e-meio caracteriza-se pela combinação da síndrome um-e-meio (parésia do olhar horizontal conjugado e oftalmoplegia internuclear) com parésia facial do tipo periférico ipsilateral. Embora rara, permite a localização anatómica precisa ao nível inferior do tegmento pântico ipsilateral. A etiologia é habitualmente vascular ou desmielinizante.

Caso Clínico: Homem, 26 anos, com história de aftose oral recorrente. Admitido por quadro de instalação aguda de assimetria facial e visão dupla horizontal associado a pico febril. Objectivamente apurou-se parésia do olhar conjugado para a direita, limitação da adução do olho direito com nistagmo horizontal na abdução, parésia facial periférica direita com sinal de Bell, hipoacusia direita e ligeira hemi-ataxia direita. A RM-CE mostrou lesão tumefactiva na transição bulbo-protuberancial mediana direita e pedúnculo cerebeloso médio direito, com hipersinal nas sequências T2 e FLAIR, sem restrição à difusão e com captação de contraste na área lesional. O estudo de LCR revelou um perfil inflamatório com pleocitose (400 células/ μ l com predomínio de polimorfonucleares), hiperproteínorráquia ligeira (59 mg/dL) e glicorráquia normal. Nos dias seguintes, o doente apresentou febre, recorrência de úlceras orais e genitais e aumento dos parâmetros inflamatórios sanguíneos. A avaliação oftalmológica revelou sinais de vitrite de predomínio direito e vasculite retiniana periférica. O diagnóstico de Doença de Behçet com envolvimento do SNC foi assumido (de acordo com “The International Criteria for Behçet’s Disease”) e iniciou-se corticoterapia e ciclos mensais de ciclofosfamida com melhoria do quadro.

Conclusão: Embora a afecção do SNC ocorra raramente na doença de Behçet, quando tal sucede existe uma predileção pelo envolvimento do tronco cerebral. O caso apresentado salienta a síndrome oito-e-meio como manifestação clínica de neuro-Behçet e, sendo uma doença potencialmente tratável, ilustra a importância do diagnóstico e tratamento precoces desta doença.

P095. Resultados do tratamento com Fingolimod numa série hospitalar

Mariana Santos, Rita Martins, Lia Leitão, Helena Cardoso, Raquel Cunha, Vasco Salgado

Serviço de Neurologia, Hospital Prof. Doutor Fernando Fonseca, EPE, Amadora
marianagsantos2010@gmail.com

Introdução: O Fingolimod é um modulador do recetor da esfingosina 1-fosfato indicado no tratamento da Esclerose Múltipla Surto-Remissão (EMSR) agressiva ou após falência de tratamento de 1ª linha.

Objetivos: Avaliar a eficácia e segurança do Fingolimod na prática clínica habitual.

Metodologia: Estudo observacional retrospectivo que incluiu os doentes com EMSR tratados no nosso centro (2011/2016) durante pelo menos 1 ano. Avaliou-se a taxa anualizada de surtos (TAS) nos 2 anos anteriores e durante o tratamento, incapacidade segundo o EDSS, dados imagiológicos e efeitos adversos. A análise estatística foi feita com recurso ao SPSS20®.

Resultados: Incluíram-se 29 doentes, 75.9% (N=22) do sexo feminino, com idade média=36.3 anos e duração média de doença=76.7 meses no início do fármaco. A prescrição de Fingolimod ocorreu em 75.9% (N=22) por ineficácia de terapêutica de primeira linha, em 20.7% (N=6) por intolerância aos fármacos de primeira linha existentes à data, em 6.9% (N=2) doentes naíves em rápida evolução e em 3.4% (N=1) após retirada do natalizumab. Durante uma média de 52.5 meses de tratamento, verificou-se uma redução da TAS de 81.0% (1.25 vs 0.24, p<0.001), com 58.6% de doentes sem surtos. Não houve alteração significativa do EDSS (mediana=2.0 no início e durante o período de tratamento), nem progressão confirmada da incapacidade em nenhum doente, nomeadamente no único caso de retirada do natalizumab. A diminuição da TAS manteve-se nos restantes grupos relacionados com o motivo de início do Fingolimod. Na RM-CE do 1º ano de tratamento, 73.7% (N=14) e 84.2% (N=16) não tinham novas lesões em T2 ou captantes, respetivamente. Dois doentes (6.9%) suspenderam permanentemente o fármaco, ambos por ineficácia. Registaram-se efeitos adversos em 10.3% (N=3), nenhum considerado grave.

Conclusões: O Fingolimod constituiu um tratamento efi-

caz na redução da taxa anualizada de surtos e estabilização do EDSS na nossa amostra, sem problemas significativos de segurança ou tolerabilidade.

P096. Linfoma primário do sistema nervoso central em doentes imunocompetentes: a idade como importante factor de risco numa doença rara

Vanessa Carvalho¹, Joana Ricardo Reis², Sara França¹, João Massano^{1,3}, Catarina Cruto¹

1-Serviço de Neurologia, ULS Matosinhos/ Hospital Pedro Hispano, Matosinhos; 2-Serviço de Medicina Interna, Centro Hospitalar do Baixo Vouga, Aveiro; 3-Departamento de Neurociências e Saúde Mental, Faculdade de Medicina da Universidade do Porto fvs.carvalho@gmail.com

Introdução: os linfomas primários do sistema nervoso central (LPSNC) são uma neoplasia rara (1% dos linfomas e 3% das neoplasias intracranianas primárias), restrita ao cérebro, leptomeninges, medula espinal ou olho. Embora a sua incidência no passado tenha aumentado pela associação à infecção VIH, o advento da terapêutica anti-retrovírica teve um profundo impacto na sua epidemiologia. Estudos mais recentes têm demonstrado um aumento da sua incidência em imunocompetentes, particularmente em doentes com mais de 65 anos.

Métodos: série clínica de 4 doentes com LPSNC, diagnosticados no nosso Hospital entre Agosto de 2016 e Setembro de 2017; revisão adicional da literatura.

Resultados: todos os doentes eram imunocompetentes e com idade superior a 70 anos, com preponderância feminina (75%). As apresentações mais frequentes foram a deterioração cognitiva e défices focais; apenas uma doente apresentou crises epiléticas. Imagiologicamente as lesões eram periventriculares, com captação de contraste, restrição à difusão, e em dois casos multifocais. Uma doente tinha antecedentes de patologia autoimune; metade apresentava atingimento ocular prévio ao diagnóstico (uveíte posterior e intermédia). O tempo médio até ao diagnóstico foi 2,5 meses e em todos os casos a biópsia demonstrou um linfoma de células B. Três dos doentes faleceram, e a sobrevivência média foi 7,3 meses após o início dos sintomas e 4,6 meses após o início do tratamento.

Conclusões: Ainda não é claro o motivo da maior incidência nesta faixa etária. Os nossos achados vão de encontro ao previamente reportado na literatura, com excepção de maior incidência de uveíte na nossa série. Uma uveíte intermédia ou posterior crónica que se apresenta no idoso merece vigilância e evoca a possibilidade de LPSNC. Esta é uma doença rara, de diagnóstico por vezes difícil, tornando-se necessário aumentar os esforços de investigação clínica no sentido de tentar melhorar a eficácia das intervenções terapêuticas.

P097. Leucemia mieloide crónica a mimetizar um quadro de hipertensão intracraniana idiopática

Mariana Branco¹, Augusto Ferreira², Susana Pereira², Íris Maia³

1-Serviço de Neurologia - Centro Hospitalar de Entre o Douro e Vouga, Santa Maria da Feira; 2-Serviço de Neurologia, 3-Serviço de Pediatria - Instituto Português de Oncologia do Porto mariana_c_branco@hotmail.com

Introdução: A hipertensão intracraniana idiopática ocorre predominantemente em mulheres jovens e com excesso ponderal. Os mecanismos fisiopatológicos envolvidos são a diminuição do fluxo de LCR através das granulações aracnóides ou a obstrução da drenagem venosa cerebral. A ocorrência de hipertensão intracraniana na leucemia mieloide crónica (LMC) tem sido raramente reportada.

Caso clínico: Jovem de 17 anos, do sexo feminino, com queixas de hipovisão no olho esquerdo, edema da papila à esquer-

da e RM crânio-encefálica que não evidenciou alterações. Três meses depois mantinha as queixas visuais e o edema da papila tornou-se bilateral, com ingurgitamento venoso e tortuosidade vascular generalizada bilateral, acompanhado por manchas de Roth. O restante exame objetivo era normal. Realizou estudo analítico que revelou anemia (6.8 mg/dL), leucocitose (456 000/mm³) e trombocitose (626000/mm³), tendo sido internada com o diagnóstico de LMC. Foi efectuada uma segunda RM, que revelou aspectos sugestivos de hipertensão intracraniana idiopática. Foi também realizada punção lombar, cuja pressão de abertura do LCR foi 30cm H₂O; o estudo citoquímico foi normal e a imunofenotipagem não revelou células leucémicas. Atualmente encontra-se medicada com imatinib e acetazolamida, com normalização da contagem de células brancas e plaquetas e sem recorrências das queixas visuais.

Conclusão: Os achados clínicos e imagiológicos de hipertensão intracraniana idiopática numa mulher jovem nem sempre traduzem uma entidade benigna. No presente caso, supõe-se que a hiperviscosidade do sangue tenha resultado numa reabsorção insatisfatória do LCR, desencadeando o aumento da pressão intracraniana.

P098. Síndrome de Collet-Sicard devido a Schwannoma do X nervo craniano

Francisco Bernardo¹, Ângela Abreu¹, Daniela Garcez³, Marta Gião², Sara Machado¹, Elsa Parreira¹, Pedro Montalvão⁴, Amélia Nogueira Pinto¹

1-Serviço Neurologia, 2-Serviço Otorrinolaringologia, Hospital Professor Doutor Fernando Fonseca, Amadora; 3-Serviço Neurologia, 4-Serviço Otorrinolaringologia, Instituto Português Oncologia, Lisboa francisco.m.bernardo@gmail.com

Introdução: A Síndrome de Collet-Sicard é uma entidade clínica incomum definida como paralisia unilateral dos nervos cranianos glossofaríngeo, vago, acessório e hipoglosso. Ocorre frequentemente em associação com lesões da base do crânio que afetem o forâmen jugular e o canal hipoglosso, podendo ser de causa tumoral, traumática, vascular ou inflamatória/infecciosa.

Caso Clínico: Homem, 60 anos, com antecedentes pessoais de HTA, enxaqueca sem aura e malária. Recorreu ao SU por quadro clínico progressivo de disфонia e disfagia com três meses de evolução. Na avaliação neurológica evidenciou-se elevação assimétrica do palato (menor à esquerda), atrofia da hemilíngua esquerda e protusão da língua com desvio homolateral; reflexo faríngeo esquerdo diminuído; elevação assimétrica dos ombros e rotação cefálica com contração assimétrica dos músculos esternocleidomastoideus. Sem outras alterações na avaliação dos restantes nervos cranianos nem alterações de vias longas. A nasofibrosopia revelou queda do velum e da base da língua à esquerda, paralisia da corda vocal esquerda e estase de secreções. A TC e RM do pescoço evidenciaram lesão fusiforme centrada ao espaço parafaríngeo retroestiloideu esquerdo com início superiormente na base do crânio, ao nível do canal hipoglosso e forâmen jugular, e extensão inferior em relação com as estruturas vasculares cervicais. Apresentava limites bem definidos, com realce após administração de contraste. A eletromiografia evidenciou achados eletrofisiológicos compatíveis com lesão dos nervos XI e XII esquerdos em fase hiperaguda. O doente foi submetido a cervicotomia exploradora com abordagem do espaço parafaríngeo esquerdo, com excisão da lesão tumoral. O diagnóstico histopatológico foi schwannoma do X nervo craniano. O doente realizou tratamento adicional com radioterapia, mantendo-se clinicamente sobreponível.

Conclusões: A Síndrome de Collet-Sicard pode ser uma manifestação de diversas patologias, sendo o exame objetivo e a avaliação imagiológica fundamentais no diagnóstico. Na patologia tumoral, a excisão cirúrgica, quando possível, é o tratamento de eleição.

P099. Meduloblastoma associado a Neurofibromatose tipo 2 em doente pediátrico

Francisco Bernardo¹, Rita Martins¹, Ana Castro Caldas², Sofia Nunes⁴, Rafael Roque^{2,3}, Lúcia Roque⁵, José Pimentel^{2,3}

1-Serviço Neurologia, Hospital Prof. Doutor Fernando Fonseca, Amadora; 2-Serviço Neurologia, 4-Laboratório de Neuropatologia, Serviço Neurologia, Hospital Santa Maria, Centro Hospitalar Lisboa Norte, Lisboa; 3-Unidade de Neuro-Oncologia Pediátrica, Serviço Pediatria, 5-Unidade de Investigação de Patobiologia Molecular, Instituto Português de Oncologia, Lisboa francisco.m.bernardo@gmail.com

Introdução: A Neurofibromatose tipo 2 (NF2) é uma síndrome autossómica dominante com incidência de 1/25000, associando-se frequentemente a tumores do SNC benignos e de crescimento lento, nomeadamente schwannomas vestibulares, meningiomas eependimomas. O meduloblastoma é um tumor agressivo da fossa posterior, representando cerca de 10% dos tumores cerebrais em idade pediátrica. Uma possível associação entre meduloblastoma e NF2 foi recentemente sugerida num caso clínico descrito na literatura.

Caso clínico: Doente do sexo feminino, 10 anos de idade, com diagnóstico clínico de NF2 caracterizada por schwannoma vestibular bilateral, schwannoma do VII nervo craniano direito, meningioma do nervo ótico esquerdo e schwannoma C4-C5. Estável do ponto de vista neurológico até final de 2016, altura em que iniciou quadro clínico progressivo de diminuição da força muscular do membro superior direito, agravamento da parésia facial direita e ataxia da marcha. Realizou RM-CE que evidenciou, além das lesões ocupando espaço conhecidas, hidrocefalia obstrutiva ativa causada por uma nova lesão expansiva com 2,7x2,7x2,9cm de maiores eixos. Era infratentorial, hipointensa em T1, tinha restrição à difusão e intenso realce homogéneo após gadolínio, parecendo ser extra-axial, tendo sido colocada a hipótese diagnóstica de meningioma. A doente foi submetida a craniotomia suboccipital mediana e ressecção total do tumor, sem intercorrências. O estudo histopatológico da peça operatória demonstrou neoplasia embrionária constituída por pequenos núcleos ovalados ou poliédricos, com escasso citoplasma, formando raras rosetas de Homer-Wright. Existia imunopositividade para sinaptofisina, neurofilamentos, NeuN e beta-catenina (marcação citoplasmática), estabelecendo-se o diagnóstico de meduloblastoma clássico, histologicamente definido. A doente realizou posteriormente radioterapia e quimioterapia dirigidas, estando clinicamente estável 8 meses após cirurgia.

Conclusão: Este é o segundo caso descrito de meduloblastoma numa doente com NF2, alertando-se para o facto de poder existir uma associação entre a NF2 e este tipo de tumor agressivo, o que poderá ter implicações diagnósticas, terapêuticas e prognósticas importantes.

P0100. Encefalopatia como efeito neurotóxico ao Dasatinib

Inês Antunes Cunha¹, Ana Inês Martins¹, André Ribeiro², Beatriz Santiago¹

1-Serviço de Neurologia, 2-Serviço de Hematologia, Centro Hospitalar e Universitário de Coimbra ines.ancunha@gmail.com

Introdução: Na última década, os inibidores da tirosina cinase, nomeadamente o Dasatinib, vieram revolucionar o tratamento da Leucemia Mielóide Crónica (LMC). Existem poucos casos reportados na literatura de complicações neurológicas associadas ao Dasatinib, correspondendo, maioritariamente, a polineuropatia e cefaleias. Descrevemos um caso de encefalopatia com relação provável com o uso de Dasatinib,

um possível efeito adverso muito raro a ter em consideração aquando da utilização desta nova arma terapêutica.

Caso Clínico: Homem 79 anos, com antecedentes de LMC sob Dasatinib desde há 18 meses desenvolveu, ao longo de 6 semanas, um quadro de agravamento progressivo de apatia, lentificação psicomotora e incapacidade de marcha. Ao exame neurológico apresentava defeito de atenção, desorientação, lentificação psicomotora e discretas mioclonias. O estudo analítico realizado (que incluiu serologias, amoniémia, auto-imunidade, marcadores tumorais, bem como citoquímico, serológico e células neoplásicas do LCR) foi normal. A investigação imagiológica com TC e RM cranioencefálicas não revelaram alterações de relevo. Realizou também electroencefalograma (EEG) que identificou um padrão de encefalopatia difusa de tipo metabólico (grau 2/3). Considerando a hipótese de iatrogenia, optou-se pela suspensão de Dasatinib, verificando-se franca melhoria do quadro. Em substituição, iniciou hidroxiureia. Posteriormente, retomou Dasatinib (decisão do doente e hematologista assistente), desenvolvendo quadro semelhante 2 meses após o início do fármaco. Repetiu o estudo etiológico, incluindo estudo imagiológico e análise de LCR que não revelou alterações. Foi submetido a novo EEG, compatível com encefalopatia. Perante a relação temporal entre a clínica e a toma do fármaco, optou-se pela suspensão definitiva de Dasatinib, substituído pelo Bosutinib, encontrando-se o doente estável desde então.

Conclusão: Perante um quadro de encefalopatia sem etiologia infecciosa, inflamatória, neoplásica ou estrutural identificada, a hipótese iatrogénica deverá ser considerada. O caso descrito sugere uma possível relação causal entre a toma de Dasatinib e o desenvolvimento de um quadro encefalopático, sendo o primeiro caso na literatura a propô-lo.

P0101. Mielopatia associada a quimioterapia intratecal

Inês Antunes Cunha¹, Joana Jesus Ribeiro¹, Ana Isabel Crisostomo², Beatriz Santiago¹

1-Serviço de Neurologia, 2-Serviço de Hematologia, Centro Hospitalar e Universitário de Coimbra ines.ancunha@gmail.com

Introdução: A quimioterapia intratecal está indicada na profilaxia e/ou tratamento de neoplasias hematológicas com invasão do sistema nervoso central (SNC), especialmente na leucemia linfoblástica aguda (LLA). As complicações neurológicas são uma fonte de morbidade e mortalidade nestes doentes, sendo a paraparésia flácida ascendente, associada ao tratamento intratecal com metotrexato (MTX) e citarabina (Ara-C), uma condição raramente descrita.

Caso Clínico: Homem de 60 anos com LLA pró-B, com 6 anos de evolução, com controlo da doença após alotransplante há 5 anos. Foi diagnosticada recidiva isolada do SNC há 4 meses, pelo que iniciou o primeiro ciclo de QT intratecal com MTX, Ara-C e Hiper-CVAD (ciclofosfamida, vincristina, doxorubicina, dexametasona), com resposta. Após o segundo ciclo, inicia quadro de paraparésia ascendente, progressiva, sinais piramidais, nível sensitivo em D6-D7 e retenção urinária. O estudo analítico foi normal, incluindo citoquímico do LCR, pesquisa de blastos, imunofenotipagem e bandas oligoclonais. Os potenciais evocados somatossensitivos mostraram ausência de resposta cortical por estimulação do nervo tibial bilateralmente. A RM do neuroeixo não revelou alterações de sinal a nível medular, mostrando uma lipomatose endocanal longitudinalmente extensa, com maior expressão posterior entre D6 e D9, sendo a imagem de controlo após 2 semanas sobreponível. Pela suspeita de neurotoxicidade, optou-se pela suspensão da citarabina e, considerando a relação com a lipomatose, foram evitadas altas doses de corticoide. Tendo em conta a possibilidade de um mecanismo inflamatório/des-

mielinizante, realizou tratamento com imunoglobulina endovenosa (0,4 mg/kg/dia, 5 dias) e de 3/3 semanas, verificando-se estabilização do quadro neurológico e melhoria gradual desde então.

Conclusão: As complicações neurológicas em contexto de doença oncológica demonstram a dificuldade de um diagnóstico diferencial minucioso, não só porque a tolerância a um regime de quimioterapia intratecal não exclui a hipótese de iatrogenidade, como podem mimetizar um envolvimento do SNC pela própria doença.

P0102. Síndrome SMART: uma complicação tardia e nem sempre reversível da radioterapia

Raquel Rocha¹, Miguel Baptista², Filipe Correia¹

1-Serviço de Neurologia, 2-Serviço de Neurorradiologia, Hospital Pedro Hispano, Unidade Local de Saúde de Matosinhos
 raquelrocha6418@gmail.com

Introdução: A síndrome SMART (stroke like migraine attacks after radiation) é uma complicação tardia e rara da radioterapia (RT) cerebral. Caracteriza-se por cefaleias hemisféricas que antecedem sinais neurológicos focais unilaterais persistentes e em alguns casos associadas a crises epiléticas. A fisiopatologia é desconhecida mas o aumento da taxa de sobrevivência dos doentes submetidos a RT resultou no aumento da frequência desta entidade.

Caso clínico: Doente de 60 anos com antecedente pessoal de carcinoma pulmonar de pequenas células (há 12 anos), submetida a QT e RT local seguida de RT holocraneana profilática, que recorreu ao serviço de urgência por apresentar cefaleia subaguda e afasia global. No dia seguinte desenvolveu hemiparesia direita grau 3/5 proporcional, sem evidência de lesões agudas ou lesão ocupante de espaço na TC cerebral. Realizado EEG que demonstrou disfunção cortical parieto-temporal esquerda mas sem evidência de actividade epilética. Estudo de LCR normal. Na primeira semana de internamento ocorreu agravamento do estado de consciência, hemiplegia direita e desenvolvimento de crises epiléticas focais e generalizadas refractárias ao tratamento anti-epilético. Quatro semanas após admissão foi internada na unidade de cuidados intensivos para indução de sedação profunda para controlo de crises. A RMN cerebral apresentou alterações inespecíficas mas compatíveis com SMART. Estudo de 14-3-3 no LCR fraco positivo. Um mês após suspensão da sedação e redução de anti-epiléticos apresentou evolução clínica e imagiológica favorável com melhoria do estado de consciência, da afasia e dos défices focais. Ao fim de 5 meses, a doente apresenta discalculia, disgrafia, discreta afasia motora e ligeira dificuldade na marcha.

Conclusão: De acordo com a literatura disponível, a história e evolução clínica são consistentes com o diagnóstico de síndrome SMART. Os autores pretendem assim alertar para o reconhecimento desta síndrome em doentes submetidos a RT, pela sua evolução geralmente benigna apesar do desafio diagnóstico e terapêutico.

P0103. Complicações Tardias da Radioterapia do Sistema Nervoso Central num Doente Pediátrico

Daniela Garcez¹, João Passos¹, Mariana Valente Fernandes¹, Mário Tavares², Bravo Marques¹

1-Serviço de Neurologia, 2-Serviço de Radiologia, Instituto Português de Oncologia de Lisboa Francisco Gentil.
 daniela-garcez@hotmail.com

Introdução: As complicações tardias da radioterapia craniana são relativamente comuns, em particular, nos casos de so-

brevidade aumentada, sendo a população pediátrica o grupo mais suscetível de as desenvolver no futuro. Estas podem abranger desde tumores secundários, lesões vasculares, leucoencefalopatia, disfunção endócrina, declínio cognitivo, entre outros.

Caso clínico: Apresentamos o caso de um homem que foi diagnosticado com tumor cerebeloso direito aos 13 anos, tendo sido submetido a cirurgia e a radioterapia focal. Aos 40 anos desenvolveu um meningioma extra-axial direito no limite da cavidade cirúrgica, posteriormente ressecado. Nos anos seguintes assistiu-se a uma deterioração clínica progressiva com disartria, hipoacusia e ataxia apendicular e da marcha, tendo-se documentado em exames de controlo a presença de siderose superficial, múltiplas micro-hemorragias e cavernomas da região posterior. Aos 53 anos foi-lhe diagnosticado glioblastoma cerebeloso direito. Durante o tratamento adjuvante com temozolamida iniciou quadro ictal de afasia e agravamento da marcha, tendo realizado uma RM cerebral com angio RM cerca de duas semanas depois, que revelou uma nova lesão parieto-occipital esquerda com restrição à difusão residual.

Conclusão: Descrevemos um caso de um sobrevivente oncológico pediátrico que desenvolve uma diversidade de complicações tardias decorrentes do tratamento com radioterapia, nomeadamente meningioma, micro-hemorragias, cavernomas, siderose superficial, glioblastoma e lesões isquémicas, reforçando a noção de que se deve evitar a radioterapia nos casos em que é expectável uma sobrevida a longo prazo.

P0104. Paquimeningite Hipertrófica por IgG4: desafio Diagnóstico e Terapêutico

Carolina Soares¹, Roberto Pestana-Silva², Ricardo Soares-dos-Reis^{1,5}, Maria José Rosas^{1,3}, Goreti Nadais¹, Paulo Linhares^{5,4}, Andreia Costa^{1,5}

1-Serviço de Neurologia, 2-Serviço de Anatomia Patológica, 3-Unidade de Doenças do Movimento, 4-Serviço de Neurocirurgia, Centro Hospitalar de São João, Porto; 5-Departamento de Neurociências Clínicas e Saúde Mental da Faculdade de Medicina da Universidade do Porto, Porto
 carolina_soares_03@hotmail.com

Introdução: A doença relacionada com IgG4 é uma entidade de autoimune sistémica, fibroinflamatória. A paquimeningite hipertrófica (PH-IgG4) pode ser uma forma de apresentação.

Caso Clínico: Homem de 69 anos inicia quadro de cefaleias sucedido por hipovisão do olho direito. O estudo imagiológico revela lesão frontobasal com edema parenquimatoso adjacente, associada a erosão óssea frontoetmoidal e orbitária. Foi colocada a hipótese de lesão expansiva da base do crânio, programando-se cirurgia e início de corticoterapia. Em RM de reavaliação, verifica-se franca regressão da lesão, optando-se por suspender corticoterapia para abordagem por biópsia. Observa-se nova deterioração clínica e a RM revela agravamento da lesão. É realizada biópsia meníngea que confirma Paquimeningite Hipertrófica (PH), retomando corticoterapia.

O estudo autoimune (anti ANA, dsDNA, ANCA, ENA, FR), serologias (TTPA/borreliose) e marcadores víricos foram negativos. Completou estudo com PSA, ECA e IgG4 séricas, anti-neuronais e HLAB5, que foram negativos; radiografia e TC torácicas sem alterações.

Por manter agravamento da acuidade visual do olho esquerdo, é internado na neurologia para continuar estudo. O estudo de líquido revela aumento da IgG, proteinorráquia (1,35g/L), bandas oligoclonais positivas no líquido/soro, ECA normal e estudo infeccioso negativo. A TC toraco-abdomino-pélvica apresenta espessamento esofágico, com estudo ecoendoscópico com biópsia normal. O cintilógrafo e a PET não revelam alterações valorizáveis. Inicia pulsos de corticoterapia endovenosa, com regressão das cefaleias. Por persistência da hipovisão, iniciou rituximab mantendo corticoterapia oral (1mg/Kg/dia). A revisão das lâminas com estudo imuno-histoquímico, confirma

PH-IgG4 (31 plasmócitos-IgG4/campo grande ampliação). O doente apresenta melhoria clínica com regressão das cefaleias e melhoria discreta e paulatina da acuidade visual.

Conclusões: Este caso ilustra os desafios no diagnóstico diferencial da PH e a necessidade de uma discussão multidisciplinar. O gold standard diagnóstico é a biópsia meníngea, mas a clínica, estudo imagiológico e de líquido são ferramentas fundamentais na orientação do diagnóstico, prognóstico e terapêutica.

PO105. Tumor glioneuronal formador de rosetas de caracterização atípica

Rita Martins¹, Francisco Bernardo¹, Ana Castro Caldas², Sofia Nunes³, Lúcia Roque⁴, Rafael Roque⁵, José Pimentel⁵

1-Serviço de Neurologia, Hospital Prof. Doutor Fernando Fonseca; 2-Serviço de Neurologia, Hospital de Santa Maria, Centro Hospitalar Lisboa Norte; 3-Serviço de Pediatria, 4-Laboratório de Citogenética, Centro de Investigação em Patologia Molecular, Instituto Português de Oncologia de Francisco Gentil, Lisboa; 5-Laboratório de Neuropatologia, Serviço de Neurologia do Hospital de Santa Maria, Centro Hospitalar Lisboa Norte ritadossantosmartins@gmail.com

Introdução: O tumor glioneuronal formador de rosetas (TGNR) constitui um subtipo raro de tumor glioneuronal misto e de descrição recente na literatura. Atinge maioritariamente crianças e adultos jovens e apresenta localização típica no quarto ventrículo. É caracterizado histologicamente por um padrão bifásico neurocítico com rosetas e glial astrocitário, com índice de proliferação Ki67 <3%. Apresenta bom prognóstico, correspondendo a grau I na classificação WHO.

Caso clínico: Criança de 7 anos, sexo feminino, admitida por quadro de hipertensão intracraniana. RM-CE documentou hidrocefalia obstrutiva por lesão difusa do III ventrículo com extensão aos ventrículos laterais e proeminente reforço de sinal leptomeníngeo da base do crânio. Foi realizada biópsia endoscópica da lesão ventricular, cujo exame histológico revelou tumor constituído por padrão bifásico, de componente neurocítico com rosetas de centro fortemente sinaptofisina imunoreactiva e componente glial astrocitário, sem critérios de anaplasia. Índice proliferativo (Ki-67) de 20%. O estudo genético não identificou mutações dos genes IDH 1/2, BRAF ou promotor hTERT. A análise do grau de metilação do gene MGMT foi de 59%. Dado o padrão morfológico típico, foi admitido o diagnóstico histológico de tumor glioneuronal formador de rosetas. Contudo, salientam-se como características o padrão imagiológico atípico de disseminação leptomeníngea, presença de índice proliferativo elevado e associação a metilação do gene MGMT, podendo condicionar comportamento tumoral maligno. A doente iniciou esquema duplo de quimioterapia (etoposido e carboplatina), encontrando-se sob supervisão clínica regular.

Conclusão: Os tumores glioneuronais constituem uma entidade heterogénea. Reportamos um caso de TGNR de características atípicas que podem comportar um comportamento maligno, contrastando com o carácter indolente classicamente descrito.

PO106. Meningite a vírus varicela-zoster ou invasão do sistema nervoso central por leucemia linfocítica crónica: um desafio diagnóstico e terapêutico

Andreia Fernandes, Soraia Vaz, Diana Melancia, Rita Almeida, Isabel Henriques, Manuel Manita

Serviço de Neurologia, Centro Hospitalar de Lisboa Central andreiarfernandes@hotmail.com

Introdução: A leucemia linfocítica crónica (LLC) é a leucemia mais comum nos adultos. A invasão do SNC (iSNC) é uma

complicação rara, e a identificação de células leucémicas no LCR não é sinónimo de uma relação causal entre a leucemia e os sintomas neurológicos. Desta forma, o diagnóstico diferencial com outras complicações neurológicas mais frequentes, de entre as quais as infecciosas, pode ser desafiante.

Caso Clínico: Homem, 34 anos, com diagnóstico de LLC estadio IA há 5 anos, sem terapêutica, e vasculite leucocitoclásica desde há 1 ano. Recorreu ao serviço de urgência por diplopia e parestesias nos membros inferiores com 10 dias de evolução. Há cerca de 1 mês referia episódio de cefaleia e febre durante 4 dias seguido de aparecimento de lesões cutâneas pruriginosas no dorso, membros inferiores e face. Ao exame neurológico apresentava diplopia horizontal na levovisão do olhar, hipostesia álgica nos membros inferiores até à raiz da coxa e rigidez da nuca. A RM-CE e Angio-RM cerebral não revelaram alterações. LCR com pleocitose mononuclear (659/ul), hipoglicorráquia (19mg/dl) e hiperproteinorráquia (198mg/dl) e citometria de fluxo (CF) com linfócitos B (LB) monoclonais. Iniciou-se aciclovir e antibioterapia empírica. O estudo etiológico infeccioso revelou PCR do vírus varicela-zoster no LCR positiva. Admitiu-se meningite herpética e medicou-se com aciclovir durante 21 dias. Por persistência dos sintomas neurológicos, repetiu-se PL com aumento da pleocitose, proteinorráquia e LB monoclonais detetados na CF. Admitiu-se possibilidade de iSNC e instituiu-se programa de quimioterapia endovenosa e intratecal, atualmente com melhoria após três ciclos de tratamento.

Conclusões: Neste caso os sintomas neurológicos foram inicialmente atribuídos ao quadro infeccioso e a presença de LB monoclonais no LCR interpretada como parte do processo inflamatório reativo. Contudo, a evolução clínica e laboratorial fez-nos considerar a hipótese de iSNC. A decisão de iniciar quimioterapia em doente previamente assintomático foi igualmente desafiante.

PO107. Demência rapidamente progressiva em doente anti-Yo positivo

Daniela Pimenta Silva, Cristiana Silva, Pedro Alves, Ana Patrícia Antunes, Rui Barreto, Filipa Falcão, Luísa Albuquerque

Serviço de Neurologia Geral, Hospital de Santa Maria, Centro Hospitalar Lisboa Norte, Lisboa
daniela.p.silva@chln.min-saude.pt

Introdução: A síndrome paraneoplásica associada ao anticorpo anti-Yo manifesta-se tipicamente por um quadro pancerebeloso subagudo. Comorbilidade psiquiátrica, como depressão, é frequentemente encontrada mas não alterações cognitivas severas.

Caso clínico: Mulher de 59 anos, iniciou quadro de apatia, desinteresse pelas atividades de vida diária e perda da iniciativa. Posteriormente, desenvolveu desequilíbrio da marcha que se agravou em 4 meses até incapacidade total. À entrada, ao exame neurológico, apresentava um quadro disexecutivo marcado, caracterizado por apatia, lentificação psicomotora, defeito de atenção, de memória de trabalho e visuocognitivo; apraxia ideomotora dos membros e oculomotora; diminuição da fluência verbal, perseveração do discurso, palilália e agrafia sem alexia; sinais primitivos presentes; quadro cerebeloso com nistagmo downbeat, disartria atáxica, ataxia apendicular e da marcha; e espasticidade do hemisfério direito. A RM-CE mostrava focos de hipersinal inespecíficos na substância branca supratentorial e o EEG atividade lenta generalizada. O exame citoquímico do líquido, bem como o exame bacteriológico, a pesquisa de vírus neurotrópicos, proteína 14-3-3 e o estudo genético PRNP foram negativos. TC corpo, EDA, colonoscopia, ecografia pélvica, mamária e tiroideia sem evidência de neoplasia. A PET de corpo identificou duas lesões hipermetabólicas em topografia gástrica e duodenal sugestivas de malignidade, e um foco de captação cerebeloso. A pesquisa de anticorpos antineuronais documentou anti-Yo positivo e anti-Ma2 positivo fraco. Cumpriu imunoterapias

(metilprednisolona e IgEV), sem melhoria clínica.

Conclusões: Estão presentes critérios definitivos para síndrome paraneoplásica (clínica e anti-Yo positivo), ainda sem neoplasia identificada (possivelmente digestiva e sob reavaliação clínica). Ao exame neurológico, contudo, predomina o quadro cognitivo disexecutivo. Admite-se que as alterações cognitivas podem dever-se a disfunção cerebelosa (hipótese apoiada pela PET) e respectivas conexões cerebrais, ou podem atribuir-se a um envolvimento mais extenso da encefalite paraneoplásica.

P0108. Uma Causa Rara de Oftalmoparésia

Vera Espírito Santo¹, Ricardo Almendra¹, Bruno Mesquita², Marisol Guerra², Ricardo Taipa³, Manuel Melo-Pires³, Pedro Guimarães^{1,4}

1-Serviço de Neurologia, 2-Serviço de Hematologia, Centro Hospitalar Trás-os-Montes e Alto Douro, Vila Real; 3-Unidade de Neuropatologia, 4-Serviço de Neurofisiologia, Centro Hospitalar do Porto, Porto
verserluc@gmail.com

Introdução: Num doente com alterações da motricidade ocular é de considerar que poderá dever-se a uma lesão no seio cavernoso e/ou região perisselar. Nesta topografia, apesar da etiologia neoplásica não ser incomum, é raro ser o local de primeira manifestação de linfomas.

Caso Clínico: Senhora de 68 anos, saudável, recorreu ao serviço de urgência por diplopia horizontal com 15 dias de evolução. Ao exame neurológico objetivou-se limitação da abdução do olho esquerdo, sem outros sinais de relevo. O estudo analítico e a TC cerebral realizados não apresentaram alterações, tendo sido requisitado estudo por RMN encefálica a efetuar em ambulatório. Sindromaticamente constatou-se agravamento progressivo com evolução para oftalmoparésia completa do olho esquerdo, ptose e midríase homolateral, bem como atingimento contralateral com limitação na abdução do olho direito e disfunção trigeminal esquerda com envolvimento do território de V1 e V2. A RMN encefálica viria a revelar uma infiltração difusa do clívus, com extensão a ambos os seios cavernosos e à vertente superior do seio esfenoidal moldando a cisterna do gânglio de Gasser à esquerda. Realizou TC toraco-abdomino-pélvico que não evidenciou a presença de outras lesões neoplásicas. Foi realizada biópsia da lesão que revelou tratar-se de um linfoma B difuso de grandes células. Fez posterior estadiamento da doença hematológica tendo-se identificado a presença de novo de adenopatias difusas e sinais de infiltração cardíaca, esplênica e vertebral. A doente iniciou quimioterapia contudo acabaria por evoluir desfavoravelmente falecendo devido a disfunção multiorgânica cerca de 6 meses após o início dos sintomas.

Conclusão: Pretendemos com este particular caso ilustrar uma rara apresentação de um linfoma B difuso de grandes células, ao qual se acrescenta o envolvimento cardíaco também este incomum.

P0109. "Pinball" Intrusions: a new type of saccadic intrusion in Spinocerebellar Ataxia Type 3

Ana Margarida Novo¹, Cristina Duque¹, João Castelhana^{2,3}, Eric Eggenberger⁴, João Lemos^{1,3}, Cristina Januário^{1,3}

1-Neurology Department, Coimbra University Hospital Centre, Coimbra, Portugal; 2-Institute of Nuclear Sciences Applied to Health/Institute for Biomedical Imaging and Life Sciences, Coimbra, Portugal; 3-Faculty of Medicine, Coimbra University, Coimbra, Portugal; 4-Department of Neurology & Ophthalmology, Mayo Clinic, Jacksonville, Florida, USA
amfioresnovo@gmail.com

Introduction: Saccadic intrusions consist of involuntary

saccades that interrupt fixation. These are frequently seen in spinocerebellar ataxia type 3 (SCA3) patients, usually under the form of square wave jerks (i.e., an intrusive saccade followed by a return saccade), which are mostly conjugate between eyes. We present a patient with SCA3 with an unusual disconjugate type of saccadic intrusion.

Clinical Case: A 45-year-old man with SCA3 and a 6-year history of progressive ataxia and binocular horizontal diplopia at far underwent quantitative ocular motor analysis. During fixation, there were continuous monocular adducting single saccadic pulses (i.e., an intrusive saccade, lacking a return saccade), alternating between each eye ("pinball" intrusions), at a rate of 55/minute, with a mean amplitude of 2.1°. These lacked a temporally predictable pattern and showed no eye preference. Additionally, there was convergent strabismus at distance (6 prism diopters), dissociated gaze-evoked nystagmus stronger in the adducting eye, and "reversed" internuclear ophthalmoplegia (i.e., relative slowing of abducting saccades compared to adducting saccades).

Conclusions: "Pinball" intrusions have not been reported in SCA3. A dysfunctional cerebellar vergence system promoting progressive horizontal strabismus may precipitate an adaptive reorganization of the central ocular motor network (e.g., increased monocular input from paramedian pontine reticular formation to the ocular motor nuclei, instead of normal symmetric binocular input), thus causing disconjugacy of saccadic intrusions, voluntary saccades and fast saccadic phases of gaze-evoked nystagmus. Pinball intrusions should raise the possibility of SCA3, in patients with an undiagnosed form of degenerative ataxia.

P0110. Variabilidade fenotípica em três irmãos com neurodegenerescência associada à pantotenato-quinase


Inês Carvalho, Álvaro Machado, Gisela Carneiro, Carla Ferreira, João Pereira, Margarida Rodrigues

Serviço de Neurologia, Hospital de Braga, Braga
insspac@hotmail.com

Introdução: A neurodegenerescência com acumulação cerebral de ferro (NBIA) engloba um grupo heterogêneo de doenças. Esta acumulação anormal ocorre maioritariamente nos gânglios da base, causando disfunção extrapiramidal progressiva associada a defeito cognitivo. O subtipo mais frequente associa-se a mutação, de herança recessiva, no gene que codifica a pantotenato-quinase (PKAN).

Casos clínicos: Duas mulheres e um homem, irmãos de uma fratria de 10, com pais consanguíneos de quarto grau, e idades ao diagnóstico de 41, 43 e 51 anos. Os três iniciaram sintomas após a terceira década de vida, sendo disartria a primeira manifestação clínica em todos. Registou-se em todos uma evolução lentamente progredindo para disartria severa, distonia de predomínio nos membros inferiores, parkinsonismo e alteração da marcha. Em dois, palilalia e taquilalia foram manifestações proeminentes e o outro apresentou sinais de envolvimento do trato corticoespinal no decurso da doença. Um deles desenvolveu atividade delirante e alucinatória e outro com sintomatologia ansiosa associada. Dois tinham história de consumo abusivo de álcool. A RMN revelou hiperintensidade central dos globos pálidos rodeada de áreas hipointensas em T2 e T2*, correspondendo ao sinal do "olho-de-tigre". Em dois deles o estudo genético demonstrou a presença da mutação c.1211A>T (p.Asn404Ile) em homozigotia no gene PANK2. Um deles realizou estudo neuropsicológico que revelou disfunção executiva, compatível com defeito cognitivo ligeiro não amnésico. Dois encontram-se sob terapêutica sintomática com anticolinérgicos e todos a realizar terapia da fala e controlo dos sintomas psiquiátricos.

Discussão: Devido à heterogeneidade fenotípica observada na PKAN, partilhamos o caso de 3 parentes com esta doença. Este diagnóstico deve ser considerado em doentes sin-



tomáticos na terceira ou quarta décadas de vida, associada a história familiar sugestiva, que se apresentem com síndromes parkinsonianas atípicas. Quando existe suspeita clínica elevada, o diagnóstico confirma-se com a imagem típica da RMN e com estudo genético. Não existe tratamento específico.

PO111. Encefalite anti-GAD: apresentação com movimentos coreo-distónicos e crises eléctricas

Linda Azevedo Kauppila¹, Ana Catarina Franco¹, Tiago Teodoro^{1,2,3}, Diana Aguiar de Sousa^{1,3,4}, Ana Rita Peralta^{1,4,5}, Carla Bentes^{1,4,5}, Filipa Falcão¹, Miguel Coelho^{1,4,6}, Luísa Albuquerque^{1,3,5}

1-Serviço de Neurologia, Departamento de Neurociências e Saúde Mental, Hospital Santa Maria, Centro Hospitalar Lisboa Norte, Lisboa; 2-St George's University of London, London, United Kingdom; 3-Instituto de Medicina Molecular de Lisboa, Lisboa; 4-Faculdade de Medicina da Universidade de Lisboa, Lisboa; 6-Unidade de Farmacologia Clínica, Instituto de Medicina Molecular, Lisboa
lmkazevedo@gmail.com

Introdução: Os anticorpos anti-GAD foram previamente associados a encefalite límbica, diabetes tipo 1, síndrome Stiff-Person (SPS), cerebelite e epilepsia refractária. Reportamos um caso de encefalite anti-GAD e apresentação com coreia e distonia.

Caso clínico: Mulher, 38 anos, com história de 4 meses de evolução de movimentos involuntários da mão esquerda, alteração da articulação verbal e desequilíbrio da marcha. Observou-se nistagmo e "round the houses sign", discinesia orofacial, disartria, distonia cervical, movimentos coreo-distónicos do membro superior esquerdo e ataxia da marcha ligeira. A RM-CE documentou hiperintensidade temporal esquerda em T2. O título anti-GAD foi positivo, sérico (1/3200) e no LCR (1/320). O EEG demonstrou nove crises com projecção temporal esquerda em 30 minutos de registo, que não mostraram correlação temporal com os movimentos involuntários nem com outras manifestações clínicas. A análise Jerk-locked back average (JLBA) dos movimentos faciais não mostrou correlato cortical. A doente foi medicada com valproato de sódio (1800 mg/dia) e metilprednisolona EV, seguida de imunoglobulina. Houve melhoria do quadro clínico, embora com persistência de ligeira discinesia orofacial e coreo-distonia da mão esquerda. Não foram verificadas novas crises eléctricas ou actividade epileptiforme interictal no EEG.

Conclusão: Este caso de encefalite anti-GAD apresentou-se com coreo-distonia e crises temporais subclínicas. São muito raras as descrições de hipercinésias associadas a anticorpos anti-GAD, exceptuando as associadas com SPS e encefalomielite progressiva com rigidez e mioclónus (PERM). Neste caso, a ausência de um correlato cortical de coreo-distonia no JLBA e a persistência das hipercinésias após resolução da actividade epiléptica apoiam uma origem não-epiléptica dos movimentos involuntários. A associação de envolvimento dos gânglios da base com crises eléctricas subclínicas alarga o espectro das doenças anti-GAD.

PO112. The atypical form of neurodegeneration with brain iron accumulation (NBIA) type I: a visual and oculomotor study

Joana Jesus-Ribeiro¹, Cláudia Farinha², Margarida Amorim³, Anabela Matos¹, Aldina Reis⁴, João Lemos¹, Miguel Castelo-Branco⁴, Cristina Januário¹

1-Neurology Department, 2-Ophthalmology Department, 3-Otorhinolaryngology Department, Coimbra University Hospital Centre, Coimbra; 4-Institute for Biomedical Imaging and Life Sciences, Faculty of Medicine, University of Coimbra
joanajr@uicp.ucp.pt

Introduction: Neurodegeneration with brain iron accu-

mulation (NBIA) type I can be divided into two subtypes, i.e., classical and atypical variant, the former showing earlier age of onset and faster clinical progression. While retinal degeneration and oculomotor abnormalities suggestive of midbrain degeneration have been documented in classical variant, visual and oculomotor studies in atypical variant are lacking.

Objectives: This work aimed to detail the afferent and efferent visual function in patients with atypical form of NBIA-type I.

Methods: Patients with genetically confirmed NBIA-type I, atypical variant (i.e., disease onset >14 years-old and mild extrapyramidal impairment), underwent the following assessment: best corrected visual acuity (BCVA), optical coherence tomography (OCT), fundus autofluorescence (FAF), electroretinography (ERG), visual evoked potentials (VEP) and video-oculography (VOG) (i.e. ocular fixation, 20° gaze testing, 20° sinusoidal pursuit, 10-30° saccades and 20°/s optokinetic nystagmus [OKN], head shaking- and mastoid vibration-induced nystagmus test [HST; MVT]), and vestibulo-ocular responses [VOR] at low, medium, and high frequencies).

Results: Seven patients with a mean BCVA of 0.12 ± 0.14 log-MAR were included. Only 2 patients showed structural evidence of advanced retinopathy in OCT and FAF. There were no cases of optic atrophy. ERG data showed abnormal scotopic and/or photopic responses in all patients. VEP were normal in 3 patients out of 3. Ocular fixation was markedly unstable (e.g., increased rate of saccadic pulses and square wave jerks) in 5 patients. Other ocular motor disturbances included low gain pursuit (2), hypermetric saccades (1), low gain OKN (2) horizontal nystagmus in MVT (4) and reduced calorimetric and rotatory VOR responses (3). Saccade velocity and HST were normal in all patients.

Conclusions: Functional retinal changes associated with marked fixation instability may predate clinically detectable anatomical retinal changes in patients with the atypical form of NBIA.

PO113. Coreia generalizada hiperglicémica

Rita Rodrigues¹, Renata Silva¹, Marta Lopes¹, Carolina Figueira², Mariana Leitão Marques¹

1-Serviço de Neurologia, Centro Hospitalar Entre Douro e Vouga, Santa Maria da Feira; 2-Serviço de Imagem Médica - Neurorradiologia, Centro Hospitalar e Universitário de Coimbra, Coimbra
arodrigues.rita@gmail.com

Introdução: A coreia hiperglicémica é uma complicação rara da diabetes mellitus mal controlada cujo mecanismo fisiopatológico permanece desconhecido. A maioria dos casos descritos é de hemicoreia, embora possa ocorrer mais raramente sob a forma de coreia generalizada. A característica neurorradiológica mais frequentemente descrita é o hipersinal em T1 nos gânglios da base, sendo os achados em T2 muito variáveis.

Caso Clínico: Mulher de 85 anos com antecedentes de hipertensão arterial, dislipidemia e diabetes mellitus tipo 2 não medicada. Admitida no Serviço de Urgência por quadro de movimentos involuntários com dois meses de evolução e agravamento progressivo. Inicialmente os movimentos involuntários eram apenas orofaciais, tornando-se gradualmente mais exuberantes e estendendo-se aos quatro membros uma semana antes da admissão. Ao exame neurológico apresentava uma coreia generalizada exuberante, de predomínio direito e orofacial, com carácter distónico ocasional. O estudo analítico revelou uma glicose sérica de 251 mg/dl e uma hemoglobina glicada de 14,5%, sem outras alterações. Realizou estudo alargado para exclusão de outras causas de coreia, incluindo estudo autoimune, marcadores tumorais, VDRL, VIH e TC toraco-abdomino-pélvico, que se revelou normal. Iniciou correção das glicemias com insulina subcutânea de ação rápida e antidiabéticos orais, obtendo remissão dos sintomas nas primeiras 24 horas. Teve alta assintomática ao fim de 6 dias de internamento. A RM crânio-encefálica, realizada três meses

depois, revelou hipossinal marcado em T2 e T2*, simétrico e difuso dos gânglios da base, em relação com depósitos significativos de substâncias paramagnéticas. Atualmente mantém-se assintomática, com um perfil glicémico bem controlado.

Conclusões: A coreia hiperglicémica é geralmente reversível e tem um bom prognóstico se reconhecida e tratada atempadamente. Estão descritos apenas nove casos de coreia generalizada de causa hiperglicémica. Apresentamos um caso de coreia generalizada com evolução favorável após a correção glicémica, associado a achados neurorradiológicos bilaterais nos gânglios da base raramente descritos na literatura.

P0114. Coreia fantasma

Ana Castro Caldas^{1,2,3,4}, Miguel Coelho^{1,2,3,4}

1-Serviço de Neurologia, Departamento das Neurociências, Hospital de Santa Maria, Lisboa, Portugal; 2-Laboratório de Farmacologia Clínica e Terapêutica, Faculdade de Medicina, Universidade de Lisboa, Portugal; 3-Instituto de Medicina Molecular, Lisboa, Portugal; 4-CNS - Campus Neurológico Sénior, Torres Vedras, Portugal
ana_palmela@msn.com

Introdução: O complexo fantasma representa um grupo de sensações que podem ocorrer após qualquer amputação e inclui dor fantasma, sensações fantasma e dor no coto. O fenómeno fantasma tem sido extensamente estudado, no entanto, o componente motor tem recebido menos atenção.

Caso Clínico: Homem de 67 anos referenciado à consulta por movimentos involuntários generalizados com início no membro superior direito aos 65 anos. Apresentava movimentos coreico-distónicos generalizados mais evidentes à direita. A investigação etiológica (função renal, hepática, tiroideia, metabolismo do cobre e ferro, pesquisa de acantócitos, VS e serologia HIV) não documentou alterações. A RMN-CE mostrou depósitos ferromagnéticos na substância nigra, núcleo subtalâmico, globo pálido, putamen e núcleos caudado, pulvinar e rubro. Os seguintes testes genéticos foram negativos: neuroferritinopatia, PLA2G6, doença de Huntington, C9orf72 e SCA17. Por doença arterial periférica grave foi submetido a bypass femoro-popliteo direito aos 66 anos, e 2 meses depois a amputação transfemoril bilateral por isquémia crítica do bypass. 4 semanas depois inicia dor fantasma distal bilateral nos membros inferiores e uma semana depois descreve percepção de movimentos coreicos bilaterais nos dedos dos pés com padrão flutuante. Houve melhora ligeira com gabapentina e aumento do sulpiride. A dor fantasma resolveu três anos após a amputação, mantendo coreia ligeira nos dedos amputados.

Conclusão: Reportamos o caso de um doente com um quadro prévio de coreo-distonía generalizada que desenvolveu simultaneamente coreia e dor fantasma após amputação dos membros inferiores. Outras características comuns adicionais, como a localização distal e carácter flutuante, suportam a importância dos factores centrais na patogénese do fenómeno fantasma.

P0115. Telangiectasias cerebrais em doente com Ataxia-Telangiectasia: da RM-CE ao estudo anatomopatológico

Francisco Antunes¹, Inês Marques¹, Miguel Grunho¹, Ana Calderón², Ana Oliveira², João Coimbra¹

1-Serviço de Neurologia, 2-Serviço de Anatomia Patológica, Hospital Garcia de Orta; Almada
franciscoadantunes@gmail.com

Introdução: A Ataxia Telangiectasia (AT) é uma doença genética autossómica recessiva causada por mutações no gene ATM. Trata-se de uma doença multisistémica, caracterizada por um quadro progressivo de ataxia cerebelosa, telangiectasias oculocutâneas e imunodeficiência, com infecções res-

piratórias recorrentes e susceptibilidade para neoplasias. Em fases avançadas da doença surgem alterações imagiológicas cerebrais, cuja exacta natureza é ainda discutida. O tratamento é sintomático, sendo as duas principais causas de morte as infecções respiratórias e as neoplasias. Apresentamos o caso de uma doente com AT, revelando a correlação entre alterações imagiológicas cerebrais e os achados na autópsia.

Caso Clínico: Doente do sexo feminino, 31 anos, com fenótipo clássico de AT, internada por quadro de hipertensão intracraniana, sem alterações adicionais no exame neurológico para além das decorrentes da AT. A RM-CE revelou múltiplas lesões focais nodulares, com captação de gadolínio, associadas a extenso edema e desvio da linha média (7mm). Admitiu-se a hipótese de lesão neoplásica e programou-se biópsia cerebral, inviabilizada pela evolução clínica adversa, com agravamento da prostração e com sinais de compressão do tronco cerebral, culminando no óbito da doente. A autópsia revelou que as lesões nodulares correspondiam a telangiectasias.

Conclusões: Aquando do diagnóstico, habitualmente na infância, a AT não apresenta alterações imagiológicas cerebrais. Todavia, trabalhos mais recentes, com a inclusão de doentes com mais de 20 anos, revelaram a existência de alterações em RM, cuja natureza permanece controversa, colocando-se a hipótese de corresponderem a micro-hemorragias, zonas de gliose e edema relacionadas com telangiectasias cerebrais. O presente caso permitiu o estudo anatomopatológico destas alterações imagiológicas, raro na literatura, provando que pelo menos algumas delas correspondem a telangiectasias cerebrais. Em doentes com AT com vários anos de evolução o diagnóstico de lesões cerebrais com efeito de massa deve incluir, para além de neoplasias ou complicações infecciosas, a presença de telangiectasias.

P0116. Siderose superficial e avulsão do plexo braquial: uma rara relação

Mariana Branco, José Mário Roriz

Serviço de Neurologia - Centro Hospitalar de Entre o Douro e Vouga, Santa Maria da Feira
mariana_c_branco@hotmail.com

Introdução: A siderose superficial do sistema nervoso central resulta de hemorragia subaracnoideia crónica ou intermitente, cuja etiologia é muitas vezes difícil de identificar. Os traumatismos cervico-braquiais com avulsão do plexo braquial constituem uma causa rara desta entidade.

Caso clínico: Homem de 62 anos, vítima de acidente de viação há 40 anos atrás, com consequente lesão do plexo braquial esquerdo. Recorreu ao Serviço de Urgência (SU) por desequilíbrio progressivo da marcha com cerca de uma semana de evolução, sem clara lateralização. Dois dias antes da vinda ao SU tornou-se incapaz de deambular sem apoio. Sem outras queixas acompanhantes. Ao exame neurológico constatava-se hipoacusia bilateral, discreta disartria, plegia e amiotrofia do membro superior esquerdo (sequelares), dismetria na prova dedo-nariz à direita e calcanhar-joelho bilateral e marcha de padrão atáxico multidireccional, com base alargada. Foi estudado com os seguintes exames complementares de diagnóstico: 1. RM crânio-encefálica, a mostrar siderose superficial exuberante, com atingimento predominante do cerebelo e canais auditivos internos; 2. RM cervical, a documentar volumosos pseudomeningocelos na emergência das raízes de C7 e D1 esquerdos, com aspectos de siderose na respectiva parede; 3. Cintigrafia com marcação de eritrócitos, que não detectou hemorragia subaracnoideia activa de alto débito; 4. Audiometria, que confirmou hipoacusia bilateral. Foi submetido a intervenção cirúrgica para exclusão dos pseudomeningocelos. Tem vindo a recuperar gradualmente ao longo do último ano, encontrando-se ainda a fazer tratamentos de fisioterapia.

Conclusão: Na presença de uma siderose superficial devem ser investigados e valorizados antecedentes de traumatismos

mo cervico-braquial, existindo nesse caso a possibilidade de eliminar cirurgicamente a causa da hemorragia subaracnoideia subjacente. No entanto, a presença de depósitos de ferro pode continuar a induzir dano neuronal, pelo que a eficácia da cirurgia na prevenção da progressão dos défices só pode ser constatada após um período prolongado de follow-up.

PO117. Hemicoreia/hemibalismo associado a hiperglicemia não-cetótica: descrição de uma série de 8 casos.

Eduardo Freitas^{1,2}, Margarida Lopes², José Araújo², Ana Sofia Pessoa³, Ana Filipa Santos², Sofia Rocha², João Pinho², Margarida Rodrigues², João Cerqueira², Élia Baeta¹

1-Serviço de Neurologia, Hospital de Santa Luzia, Viana do Castelo; 2-Serviço de Neurologia, Hospital de Braga; 3-Serviço de Medicina Interna, Hospital de Famalicão
eduardomffreitas@gmail.com

Introdução: A hemicoreia/hemibalismo de início agudo/sub-agudo é uma manifestação rara de hiperglicemia não-cetótica. É mais frequente em mulheres de meia-idade e com história conhecida de diabetes mellitus. Por vezes, no estudo de imagem cerebral com TC pode observar-se hiperdensidade espontânea e na RM pode ser observado hipersinal espontâneo em T1 do corpo estriado contralateral aos movimentos involuntários. O tratamento consiste no controlo da glicemia e terapêutica sintomática podendo haver resolução do quadro dentro de dias a meses.

Objectivo: Descrição dos doentes identificados com esta entidade e seguidos na consulta nos últimos 7 anos.

Métodos: Revisão retrospectiva dos processos dos 8 doentes identificados com o diagnóstico referido e realização de estatística descritiva.

Resultados: Foram identificados 8 doentes (5 mulheres; 3 homens) com hemicoreia/hemibalismo no contexto de hiperglicemia não-cetótica. A mediana de idades foi de 80 anos (67 - 90). Sete casos manifestaram-se inicialmente como hemicoreia e 1 como hemibalismo. Quatro doentes tinham Diabetes Mellitus tipo 2 conhecida. A mediana de glicemia na admissão foi de 539 mg/dL (220 - 896) e de HbA1c de 15% (7.9 - 17.3). Em todos os doentes que realizaram RM (6) observou-se hipersinal espontâneo no estriado contralateral na sequência T1. O tratamento realizado incidiu no controlo da glicemia (antidiabéticos orais e insulino-terapia) e dos sintomas (haloperidol, benzodiazepinas, tetrabenazina e ácido valpróico). Três doentes mantiveram movimentos residuais apesar do tratamento otimizado.

Discussão/Conclusão: A hemicoreia/hemibalismo é uma manifestação aguda e pouco frequente de hiperglicemia não cetótica. As características dos doentes identificados são heterogêneas e relacionam-se com o mau controlo do perfil glicémico. As alterações imagiológicas podem não estar presentes, o que não exclui o diagnóstico. O controlo glicémico eficaz e o tratamento sintomático na fase aguda permitem que estes doentes habitualmente tenham um bom prognóstico, sendo essencial um diagnóstico e tratamento numa fase precoce.

PO118. Discinésias oromandibulares e distonia generalizada de predomínio nocturno

Ana Castro Caldas^{1,2,3}, Patrícia Pita Lobo^{2,3,4}, Leonor Correia Guedes^{1,3,4}, Miguel Coelho^{1,3,4}

1-Serviço de Neurologia, Departamento das Neurociências, Hospital de Santa Maria, Lisboa, Portugal; 2-Serviço de Neurologia, Hospital Fernando da Fonseca; 3-Laboratório de Farmacologia Clínica e Terapêutica, Faculdade de Medicina, Universidade de Lisboa, Portugal; 4-CNS - Campus Neurológico Sénior, Torres Vedras, Portugal
ana_palmela@msn.com

Introdução: Hipercinésias com início na infância têm um diagnóstico diferencial extenso. Os avanços genéticos e nas

doenças metabólicas e permitiu diagnosticar novas doenças em casos previamente considerados como paralisia cerebral.

Caso Clínico: Mulher, 28 anos, consultada por movimentos involuntários, disartria e perturbação da marcha. Tinha história de atraso de aquisição da marcha e início, aos 6 anos, de movimentos involuntários frequentes e generalizados de agravamento progressivo, tipo distónico, paroxísticos no início do sono, com duração de 30 segundos. Gravidez vigiada e sem intercorrências, APGAR de 8 aos 5 minutos e sem história familiar ou de consanguinidade. Foi admitido o diagnóstico de paralisia cerebral distónica. Com o agravamento, a distonia ocorria também durante o dia mas mantinha o predomínio nocturno e com a ansiedade. Houve melhoria significativa com clonazepam e carbamazepina. Desenvolveu posteriormente discinésias oromandibulares marcadas e perda de marcha autónoma pelo agravamento da distonia. A RMN-CE documentou ligeira ectasia dos sulcos corticais cerebelosos. O estudo metabólico e os testes genéticos GLUT1-SD, ataxia episódica tipo 1, mutação da tirosina hidroxilase foram negativos. O teste para ADCY5 (c.1252C>T) foi positivo. Em 2011 desenvolveu um quadro de estado de mal distónico durante uma infecção respiratória, foi admitida nos cuidados intensivos durante 10 dias com melhoria do quadro. Foi submetida a cirurgia de estimulação cerebral profunda (ECP) no globo pálido interno bilateral, com melhoria significativa da distonia, reacquirição da marcha e maior autonomia, mantendo as discinésias oromandibulares e agravamento com o sono.

Conclusão: Reportamos um caso de de ADCY5 caracterizado por distonia generalizada com início na infância, agravamento nocturno e discinésias oromandibulares. O estado de mal distónico não está descrito nesta patologia, e pode melhorar significativamente após ECP. A ADCY5 faz diagnóstico diferencial com a paralisia cerebral, e deve ser considerada nos casos de hipercinésias oromandibulares com agravamento nocturno.

PO119. Domínios neurocognitivos da Impulsividade na Doença de Parkinson (DP) e o impacto dos agonistas dopaminérgicos

Mário Sousa¹, Nádia Canário^{2,3}, Fradique Moreira¹, Catarina Duarte^{2,3}, Miguel Castelo-Branco^{2,3,4}, Cristina Januário¹

1-Departamento de Neurologia, Hospital Coimbra e Centro Universitário, Coimbra, Portugal; 2-Laboratório de Neurociências Visuais, Instituto de Imagem Biomédica em Ciências da Vida, IBILL, 3-Instituto de Ciências Nucleares Aplicadas à Saúde, ICNAS, 4-Laboratório de Bioestatística e Informática Médica, IBILL, Faculdade de Medicina da Universidade de Coimbra, Coimbra, Portugal.
mario10sousa@hotmail.com

Introdução: A impulsividade na Doença de Parkinson (DP) é comum mesmo em doentes sem perturbação de controlo de Impulsos. A impulsividade pode manifestar-se no domínio cognitivo e motor (e neste manifestar-se de forma reativa ou pró-ativa). Até ao momento não existem estudos de avaliação simultânea dos vários domínios da impulsividade.

O objectivo do nosso trabalho foi investigar simultaneamente os 3 principais domínios da impulsividade (reativo, pró-ativo e cognitivo) em doentes com DP medicados, assim como a interferência dos agonistas dopaminérgicos (AD).

Métodos: Doentes com DP foram comparados com um grupo de controlos saudáveis ajustados para a idade e escolaridade. Todos os doentes com DP foram avaliados no estadio ON e sob terapêutica de reposição dopaminérgica (TRD) estável pelo menos durante 3 meses. Dados Demográficos, score motor (MDS-UPDRS-III), cognição (MoCA), sintomas depressivos (BDI-II) e apatia (AES) foram prospectivamente avaliados e excluídos os doentes com défice cognitivo, apatia ou depressão. Foram utilizadas três tarefas computadorizadas para avaliar a impulsivi-

dade: 1)Go/NoGo(GNG), para avaliar o domínio reativo; 2)AX Continuous Performance Task(AX-CPT), para avaliar os domínios reativo e proativo; 3)Ballon Analogue Risk Taking(BART), para estudar o domínio cognitivo.

Resultados: Foram incluídos 21 doentes com DP (11 meditados com levodopa/carbidopa (PD-I) em monoterapia e 10 sob levodopa/carbidopa+agonista dopaminérgico(PD-I+da)) e 13 controlos saudáveis. Os doentes com DP cometeram um maior número de comission errors(CE) na tarefa GNG quando comparados com os controlos ($p < 0,025$) e mais post punishment errors na tarefa BART ($p < 0,018$). Os doentes com PD-I+da obtiveram significativamente mais CE do que PD-I ($p < 0,040$). Para o AX-CPT, o grupo PD-I+da cometeu mais A cue errors do que o grupo PD-I ($p < 0,012$).

Conclusão: Este estudo mostrou que os domínios reativo e cognitivo da impulsividade parecem estar preferencialmente afetados nos doentes sob TRD. Os agonistas dopaminérgicos demonstraram ter um impacto negativo adicional, na impulsividade reativa e pró-ativa mas não no domínio cognitivo.

P0120. Doença de Parkinson de início súbito: pode um evento de vida major desencadear a Doença de Parkinson?

Raquel Barbosa¹, Ana Castro Caldas^{2,4,5}, Marcelo Mendonça¹, Joaquim Ferreira^{3,4,5}, Miguel Coelho^{2,5}

1-Serviço de Neurologia, Hospital Egas Moniz, Centro Hospitalar Lisboa Ocidental; 2-Serviço de Neurologia, Departamento das Neurociências, Hospital de Santa Maria, Lisboa, Portugal; 3-Laboratório de Farmacologia Clínica e Terapêutica, Faculdade de Medicina, Universidade de Lisboa, Portugal; 4-CNS - Campus Neurológico Sénior, Torres Vedras, Portugal; 5-Unidade de Farmacologia Clínica, IMM, Lisboa
ana.r.barbosa@hotmail.com

Introdução: A Doença de Parkinson (DP) é caracterizada por um início gradual e agravamento progressivo. Situações de pressão (“stress”) físico ou mental podem agravar temporariamente os sintomas da doença, porém, existe pouca evidência sobre o papel de um evento de stress agudo major na precipitação das manifestações da DP.

Caso 1: Homem, 47 anos, saudável, inicia subitamente durante o funeral do pai tremor de repouso do membro inferior esquerdo. Observado 8 meses depois, apresentava hipomímia, tremor de repouso dos membros inferiores com componente reemergente, rigidez do membro superior direito e bradicinesia dos membros superiores. RM-CE sem alterações e DaT-SCAN® com hipocaptação putaminal bilateral, mais marcada à esquerda e ligeira no caudado direito. Estudo genético negativo para Parkin e LRRK2.

Caso 2: Homem, 35 anos, saudável, nas horas subsequentes a um grave incêndio em casa inicia subitamente tremor do membro superior esquerdo, discreto tremor do membro inferior ipsilateral, cefálico e dificuldade nas voltas na cama. Observou-se tremor de repouso do membro superior esquerdo, tremor postural dos membros superiores, rigidez do membro superior direito e bradicinesia dos membros superiores. RM-CE normal e DaTSCAN mostrou hipocaptação putaminal direita.

Caso 3: Mulher, 67 anos, iniciou tremor de repouso do membro superior esquerdo de instalação súbita após o diagnóstico de doença neoplásica no marido. Observou-se hipomímia, tremor de repouso do membro superior e inferior esquerdos, rigidez e bradicinesia do membro superior esquerdo. Realizou RM-CE com sequência T1-FSE que mostrou redução do normal hipersinal correspondente a neuromelanina na substância nigra bilateralmente.

Discussão: Os nossos casos sugerem que um evento de vida major possa precipitar a manifestação de sintomas motores, sobretudo tremor, em doentes com DP prodrómica, por indução da perda adicional da função dos neurónios dopaminérgicos.

P0121. Hemicoreia secundária a hiperglicemia

Sofia Grenho Rodrigues¹, Sofia Nunes de Oliveira¹, Nuno Ruivo², Raquel Gil Gouveia¹

1-Departamento de Neurologia, 2-Departamento de Neuroradiologia, Hospital da Luz de Lisboa
anasofia.grodrigues@gmail.com

Introdução: A hemicoreia secundária a hiperglicémia constitui um fenómeno pouco frequente, de etiologia ainda não esclarecida, com várias hipóteses colocadas para a sua explicação. Ocorre após uma agressão ao circuito dos gânglios da base, provocando o aparecimento dos movimentos involuntários. De forma mais regular este fenómeno está associada a hiperglicemias na ausência de corpos cetónicos. A imagem é típica, demonstrando, na ressonância magnética (em T1), hiperintensidade estriatal, contralateral ao lado da hemicoreia.

Caso Clínico: Mulher, 34 anos, antecedentes de Diabetes Mellitus tipo 2 e hipertensão arterial. Recorre ao Serviço de Urgência por movimentos involuntários, subagudos, com cerca de 3 semanas de evolução, inicialmente intermitentes, tipo coreiformes, do membro superior esquerdo evoluindo para hemicoreia esquerda praticamente persistente. Sem defeito motor ou sensitivo. Tinha um internamento recente, semanas antes, por alteração do estado de consciência, no qual tinham sido registados valores de glicemia superior a 400 mg/dl, com HbA1c 8,8%. Na admissão destacava-se hiperglicemia (>200) e parâmetros inflamatórios aumentados; TC-CE com lesão putaminal direita de etiologia a esclarecer; EEG sem atividade epileptiforme; RM-CE com lesão putaminal direita compatível com encefalopatia em contexto de hiperglicemia não cetótica. Com o controlo glicémico durante o internamento e medicação com neurolépticos, verificou-se melhoria da frequência e amplitude dos movimentos involuntários.

Conclusão: A fisiopatologia de hemicoreia secundária a hiperglicemia é incerta. Entre as várias hipóteses, parece haver interrupção da transmissão GABAérgica; a depleção do GABA levaria à ausência do estímulo inibitório, com consequente aumento excitatório do córtex motor e aparecimento de movimentos involuntários, fornecendo assim a hipótese atualmente mais aceite. Os autores revêm a literatura e discutem aspetos do diagnóstico diferencial, terapêutica e prognóstico.

P0122. Síndrome da Pessoa Rígida: o primado da clínica

Ana Luísa Sousa¹, Gonçalo Cação¹, Márcio Cardoso², João Chaves¹, José Barros¹, Joana Damásio¹

1-Serviço de Neurologia, Departamento de Neurociências, 2-Serviço de Neurofisiologia, Departamento de Neurociências, Hospital de Santo António, Centro Hospitalar do Porto
luisacmsousa@gmail.com

Introdução: A síndrome da pessoa rígida (SPR) foi definida em 1956, por Moersch e Woltmann, como “Stiff-man syndrome” e posteriormente como “Stiff-person syndrome”. A SPR é uma doença rara caracterizada por rigidez muscular progressiva e espasmos dos músculos axiais, por vezes associada a perturbações auto-imunes e neoplasias.

Objetivos: Caracterização dos doentes com SPR seguidos no Hospital de Santo António do Centro Hospitalar do Porto.

Métodos: Identificação retrospectiva dos doentes, de 2004-2016, através de três fontes: código 333.91 da International Classification Diseases-9, pedidos de anticorpos anti-GAD ou anti-anfifisina e pesquisa de palavras-chave como “stiff” nas requisições de eletromiogramas.

Resultados: Foram sinalizados 381 doentes, sendo imediatamente excluídos 372 insuspeitos. Em nove foi colocada a hipótese de SPR, confirmada em três (duas mulheres negras

e um homem). A idade de início foi entre 43 e 72 anos. A primeira manifestação foi a perturbação da marcha secundária à rigidez (2 casos) e os espasmos musculares (1 caso). Todos evoluíram para hipertonia axial e apendicular, espasmos despertados pelo som ou pelo movimento e marcha dependente. O eletromiograma revelou atividade muscular contínua num caso. Uma doente apresentava anticorpos anti-GAD65, um tinha anticorpos anti-anfifisina (viria a diagnosticar-se um cancro do pulmão de pequenas células) e uma doente era seronegativa. Duas doentes foram tratadas com imunoglobulina humana intravenosa (IgG) e corticoterapia (uma); o terceiro foi submetido a corticoterapia, cirurgia torácica e quimioterapia. As doentes tratadas com IgG apresentaram melhoria da SPR; uma desenvolveu uma síndrome cerebrosa aos 8 meses. O terceiro doente apresentou melhoria neurológica após o tratamento, falecendo por progressão do cancro.

Conclusões: Não é seguro que a metodologia usada tenha permitido identificar todos os casos de SPR. A apresentação sindrômica e a resposta à terapêutica permitiram sustentar o diagnóstico, mesmo nos casos em que não foi documentada atividade muscular contínua ou não foram identificados anticorpos anti-GAD/anti-anfifisina.

P0123. Distonia facial do OFF isolada em doente com Doença de Parkinson de início precoce

Ana Castro Caldas^{1,2,3,4}, Joaquim José Ferreira^{1,2,3,4}

1-Serviço de Neurologia, Departamento das Neurociências, Hospital de Santa Maria, Lisboa, Portugal; 2-Laboratório de Farmacologia Clínica e Terapêutica, Faculdade de Medicina, Universidade de Lisboa, Portugal; 3-Instituto de Medicina Molecular, Lisboa, Portugal; 4-CNS - Campus Neurológico Sénior, Torres Vedras, Portugal
ana_palmela@msn.com

Introdução: A distonia é frequente na doença de Parkinson, ocorrendo em cerca de 30% dos doentes tratados com levodopa. São incluídos a distonia do off, wearing off, distonia bifásica e de pico de dose. A distonia do off ocorre durante concentrações plasmáticas de levodopa e é tipicamente caracterizada por envolvimento doloroso dos membros inferiores.

Caso Clínico: Mulher de 31 anos foi observada em consulta de doenças do movimento por tremor de repouso do membro superior esquerdo com progressão para o lado contralateral no ano seguinte. O exame neurológico revelou tremor de repouso bilateral assimétrico mais pronunciado do lado esquerdo com bradicinesia associada. O DATscan® documentou depleção dopaminérgica, o diagnóstico de doença de Parkinson de início precoce foi feito e iniciou terapêutica com ropinirol. Aos 39 anos desenvolveu fenómeno de wearing off e a levodopa foi iniciada. Aos 45 anos iniciou acinésia matinal com distonia dolorosa do off de ambos os pés e iniciou levodopa de libertação prolongada com melhoria significativa. Dois anos depois apresenta episódios de contração distónica isolada não dolorosa da face caracterizada por dificuldade marcada na abertura dos olhos com envolvimento mais ligeiro dos músculos masseterino e platisma, com maior envolvimento do lado direito. Estes episódios ocorrem no início da manhã com resolução completa 15 minutos após administração de levodopa. Rotigotina foi introduzida com melhoria moderada.

Discussão: A distribuição topográfica é considerada importante na classificação das discinésias induzidas pela levodopa. O envolvimento facial é frequente nas discinésias bifásicas e de pico de dose. No entanto, a distonia facial do off é muito rara e foi reportada em contexto de discinésias generalizadas ou multifocais. Tanto quanto sabemos este caso descreve a primeira distonia facial do off isolada.

P0124. Polineuropatia como primeira manifestação neurológica da Neurosarcoidose

Manuel Machado, José Rosa, Pedro Bras, Ana Romeiro, Manuel Manita

Centro Hospitalar Lisboa Central, Lisboa
manuelmachado@gmail.com

Introdução: O espectro clínico da Neurosarcoidose é amplo, de acordo com a região do SN afectada, sendo o envolvimento do SNP raro (4-17%). Os doentes sem o diagnóstico prévio de Sarcoidose constituem um desafio clínico, quer pela necessidade de confirmação histológica para o diagnóstico definitivo, quer pela necessidade de exclusão de outras patologias mimetizadoras, o que pode levar ao atraso na decisão de iniciar o tratamento.

Caso Clínico: Homem, 71 anos, com história prévia de lesão cutânea na perna direita de etiologia desconhecida, internado por desequilíbrio na marcha progressivo com 2 meses de evolução.

No exame neurológico salientava-se: hipostesia álgica, hipopalestesia e alteração da sensibilidade postural e arreflexia dos membros inferiores e Romberg positivo.

Para investigação etiológica realizou: RM crânio-encefálica e cervico-dorsal que não revelaram alterações. O EMG documentou polineuropatia sensitivo-motora, de predomínio axonal, com discretos sinais de desmielinização primária, com compromisso predominante dos nervos dos MI de gravidade severa. O nível sérico da ECA encontrava-se aumentado (96) e o estudo citoquímico do LCR revelou pleocitose monocítica (48 /uL), hiperproteínorráquia (191.7 mg/dL), normoglicorráquia (56 mg/dL) e títulos positivos de Ac anti-Borrelia IgM no soro e líquido (método ELISA). A TC toraco-abdomino-pélvica não identificou massas nem adenomegalias.

Por suspeita de Neuroborreliose, iniciou Ceftriaxone, que cumpriu durante 19 dias, sem melhoria clínica, tendo esta hipótese sido excluída posteriormente por estudos confirmatórios (método Imunoblot).

Após acesso ao resultado histológico de biópsia da prévia lesão cutânea, realizada noutra instituição hospitalar, verificou-se que essa era compatível com o diagnóstico de sarcoidose cutânea.

Admitiu-se o diagnóstico de possível Neurosarcoidose. Iniciou corticoterapia, observando-se uma melhoria progressiva do seu estado neurológico.

Discussão: Pelo raro envolvimento do SNP, ausência de manifestações sistémicas extra-neurológicas, à excepção de um ligeiro aumento sérico da ECA, este caso salienta o desafio que o diagnóstico da Neurosarcoidose impõe na prática clínica.

A identificação de marcadores séricos que impossibilitaram a exclusão de outras potenciais etiologias (Doença de Lyme), e o conhecimento tardio e retrospectivo da histologia de manifestações cutâneas de Sarcoidose contribuíram também para o atraso do diagnóstico e início de corticoterapia.

P0125. Histiocitose de Erdheim-Chester - um desafio diagnóstico

Elisabete Rodrigues^{1,2}, Diana Melancia², Andreia Fernandes², Vanessa Vieira^{3,4}, Joaquim Calado⁴, Manuel Manita²

1-Serviço de Neurologia do Centro Hospitalar do Funchal, Madeira; 2-Serviço de Neurologia, Hospital de Santo António dos Capuchos, Centro Hospitalar de Lisboa Central (CHLC), Lisboa; 3-Serviço de Medicina Interna, Hospital de Santo Espírito da Ilha Terceira, Açores; 4-Serviço de Nefrologia, Hospital Curry Cabral, Centro Hospitalar de Lisboa Central (CHLC), Lisboa
lilia902000@yahoo.es

Introdução: A doença de Erdheim-Chester (DEC) é uma forma rara de histiocitose de células não-Langerhans, com proliferação clonal das células da linhagem macrófago-mastó-

cito. O envolvimento osteoesquelético é considerado patognomónico, podendo manter-se como doença focal ou envolver múltiplos órgãos e sistemas, muitas vezes fatal. Em 51% dos casos há envolvimento do SNC – factor de mau prognóstico.

Caso clínico: Mulher, 66 anos. Quadro progressivo de ataxia da marcha e disartria desde os 58 anos. Em 2014, apresentava disartria, voz escândida, marcha atáxica de base alargada; RM-CE apresentava imagem sugestiva de hemangioma intra-orbitário direito. Outros exames complementares (ECs) para estudo das ataxias progressivas sem alterações. Nos anos seguintes, evolução progressiva do quadro cerebeloso e agravamento franco do estado geral – astenia, insuficiência renal crónica, múltiplas intercorrências infecciosas, e atrofia muscular marcada, com confinamento ao leito. Destaca-se ecocardiograma transtorácico com espessamento da parede da aorta torácica e TC tórax com opacificações em vidro despolido bilaterais. Em 2017, internamento por declínio da função renal e agravamento do quadro neurológico – desorientação, hipotonia generalizada, tetraparésia assimétrica, tremor cerebeloso, ataxia axial e apendicular marcadas, reflexos osteotendinosos vivos patológicos, Babinski bilateral, alteração dos movimentos oculares, disartria, hipofonia e disfagia. Por tumefacção da tibia direita, realizou radiografia dos ossos longos, mostrando lesões osteoescleróticas dispersas. Restantes ECs revelaram diabetes insipidus, espessamento das cápsulas renais, atrofia renal bilateral (RM abdominal); RM-CE mostrava massas orbitárias intra-cónicas bilateralmente supra-tentoriais, hipersinal em T2/FLAIR do mesencéfalo, protuberância e cerebelo, atrofia cerebral e cerebelosa difusas e alterações da substância branca periventriculares. Fez-se biópsia das fâscias renais, com exame histopatológico compatível com DEC. Iniciou interferão alfa e aguarda pesquisa de mutação BRAF.

Conclusão: Trata-se de uma doença rara, com um curso variável. O atingimento do SNC pode preceder as alterações osteoesqueléticas clássicas, tornando o diagnóstico desafiante e complexo. Sugere-se a inclusão desta entidade no estudo das causas raras de ataxia progressiva.

P0126. Leucodistrofia associada a mutação do gene POLR3B

Sofia Figueiredo¹, Carolina Soares², Mafalda Sampaio³, Maria José Rosas^{2,4}

1-Serviço de Neurologia, Centro Hospitalar Vila Nova de Gaia/Espinho; 2-Serviço de Neurologia, 3-Serviço de Pediatria, Centro Hospitalar São João; 4-Unidade de doenças do Movimento, Hospital São João
sofia.b.figueiredo@gmail.com

Introdução: A leucodistrofia associada a mutações dos genes POLR3 caracteriza-se por um padrão típico de hipomielinização cerebral em RM e uma variada constelação de manifestações com início nos primeiros anos de vida. Apresentamos o caso de uma criança com síndrome atáxica-espástica cujo estudo etiológico permitiu enquadrar o seu quadro clínico neste tipo de leucodistrofias hipomielinizantes.

Caso Clínico: 9 anos, sexo masculino. Sem antecedentes familiares relevantes. Sem complicações associadas ao parto ou crises perinatais. Seguido por Neuropediatria desde 2 anos por atraso global do desenvolvimento psico-motor. A erupção do primeiro dente ocorreu pelos 22 meses. Aos 4 anos apresentava marcha atáxica e tremor de intenção incapacitante dos membros e tronco. Progrediu com agravamento do quadro, distonia dos pés, miopia e cataratas. Sem resposta clínica ao clonazepam, topiramato, zonisamida, propranolol e risperidona. Pelos 9 anos apresentava baixa estatura, vocabulário parco, movimentos oculares conjugados incompletos, com nistagmo, marcado tremor de intenção apendicular e cefálico, ataxia da marcha, distonia em inversão e rotação interna dos pés. RM cerebral aos 5 anos evidenciou sinais de hipomielinização supra-

tentorial difusa e envolvendo a substância branca dos hemisférios cerebelosos e pedúnculos cerebelosos médios e superiores. O estudo metabólico não revelou alterações com potencial etiológico. Pelo aparecimento tardio do primeiro dente foi pedido estudo dos genes POLR3 que revelou mutação em heterozigotia dupla do gene a POLR3B. Aos 9 anos iniciou levodopa com resposta significativa da distonia e discreta do tremor.

Conclusão: Nos indivíduos com início precoce do quadro descrito, o curso deste tipo de leucodistrofias parece invariavelmente progressivo, com limitação marcada da autonomia. A a sua abordagem deve centrar-se na prevenção de complicações e melhoria da qualidade de vida dos indivíduos afectados. Neste caso, para além da levodopa, deixamos em aberto a opção da cirurgia de estimulação cerebral profunda pelo seu potencial efeito no tremor de intenção.

P0127. Doença de Creutzfeldt-Jakob esporádica provável com teste second generation real-time quaking-induced conversion (RT-QuIC) positivo

Catarina Damas, Cristina Rosado Coelho, Anabela Valadas, Rui Guerreiro, Cristina Semedo

Centro Hospitalar de Setúbal
cndamas@gmail.com

Introdução: O diagnóstico definitivo da doença de Creutzfeldt-Jakob (CJD) é um desafio, com o método gold standard o exame histopatológico do tecido cerebral, sempre difícil de obter.

Caso clínico: Mulher, 46 anos, enfermeira com várias missões em África, com doença de Whipple diagnosticada e tratada em 2014. Admitida em S.U. em Abril/2017 por queixas de humor deprimido, há 1 mês, fadiga e lentificação de movimentos no hemicorpo esquerdo com 10 dias de evolução. No exame neurológico apresentava fácies triste, sinais cerebelosos (voz escândida, ataxia apendicular e da marcha), extrapiramidais (blefarospasmo, bradicinesia esquerda, tremor) e erros proprioceptivos à esquerda. Nesta avaliação sem défices cognitivos evidentes. Re-iniciou tratamento para doença de Whipple por hipótese de recidiva, mas a investigação complementar foi negativa para a pesquisa de *Tropheryma whipplei* no LCR e tecido duodenal. Negativos também os anticorpos antineuronais no liquor. Clinicamente, foi observado um agravamento neurológico rapidamente progressivo, com início de crises epiléticas de frequência crescente e refratárias ao tratamento instituído. Um mês após o internamento, foi admitida na U.C.I. por estado de mal epilético refratário. Os EEG revelaram PLEDs no hemisfério direito e tardiamente padrão periódico com ondas abruptas (PSWCs). A RM-CE inicial mostrou ligeira restrição à difusão cortical frontal direita e hiperintensidade em DWI no caudado direito, com agravamento nos exames posteriores, incluindo caudado e lenticular bilaterais. A proteína 14-3-3 foi positiva no LCR. O teste genético revelou polimorfismo Met/Met do codão 129 e excluiu eventuais mutações do gene PRNP. Após falecimento da doente a família não autorizou autópsia, sendo o teste RT-QuIC no liquor positivo.

Conclusões: O caso relatado, com contexto epidemiológico complexo e apresentação clínica atípica para CJD esporádica (sCJD), pretende demonstrar a importância de reunir o conjunto de testes de diagnóstico disponíveis ante morte que possibilitam uma maior certeza diagnóstica de sCJD, incluindo o mais recente RT-QuIC.

P0128. Tics funcionais com incongruência da marcha

Ricardo Varela, Rui Araújo, Joana Ribeiro, Sónia Batista, Ana Morgadinho, Cristina Januário

Serviço de Neurologia do Centro Hospitalar e Universitário de Coimbra
ricardoathayde@gmail.com

Introdução: Os tics funcionais (TF) constituem uma forma de apresentação rara de doença do movimento funcional (DMF). Os TF podem ser de difícil diagnóstico dada a sua semelhanças com os tics orgânicos. Adicionalmente, a variabilidade habitualmente utilizada na distinção destes transtornos é frequentemente observada nos tics orgânicos.

A distinção entre os dois baseia-se em características clínicas como idade de início, alterações premonitórias, capacidade de supressão e outras. A incongruência da marcha tem sido indicada como uma pista clínica no diagnóstico desta afecção funcional.

Caso Clínico: Doente do sexo feminino, de 32 anos, com antecedente de distúrbio de ansiedade, que desenvolve quadro súbito de movimentos involuntários dos membros superiores em relação temporal com conflito familiar. Sem outro desencadeante. Sem história pessoal ou familiar de tics.

Descrição dos tics como involuntários e não acompanhados de sensação premonitória ou urgência. Identificados estigmas de indiferença relativa em relação à gravidade do quadro.

Objectivados movimentos imprevisíveis, mas estereotipados e complexos compatíveis com tics em associação a posturas distónicas das mãos e dedos. A marcha apresentava uma oscilação franca da linha média paradoxalmente equilibrada e acompanhada de movimentos coreiformes e abalos mioelétricos. O restante exame neurológico era normal.

Não foram solicitados quaisquer exames complementares. Foi explicada a natureza funcional dos movimentos à paciente e foi efectuada terapêutica oral com benzodiazepina. Os movimentos involuntários desvaneceram após alguns minutos. Orientada para seguimento ambulatório em Psiquiatria. Até à data os tics não recidivaram.

Conclusões: Os TF são raramente reportados enquanto manifestação de DMF. Eles são de difícil distinção dos tics orgânicos, pois podem ser igualmente imprevisíveis, variados e suprimíveis em certa escala. As alterações da marcha neste contexto constituem uma pista clínica valiosa.

P0129. Falência autonómica pura: um diagnóstico de exclusão.

Mariana Rocha, Henrique Costa

Serviço de Neurologia, Centro Hospitalar de Vila Nova de Gaia/Espinho
mariana.ag.rocha@gmail.com

Introdução: A patologia do sistema nervoso autónomo (SNA) tem manifestações clínicas múltiplas e um diagnóstico diferencial extenso, nomeadamente doenças neurodegenerativas primárias ou patologia sistémica que atinja o SNA.

Caso clínico: Homem de 62 anos, com história de hipoidrose de longa data, iniciou há 11 anos quadro de disfunção eréctil, investigado em Urologia e com má resposta à terapêutica instituída. Passado 6 anos apresenta episódios de lipotimia e síncope com o ortostatismo, que condicionaram internamento para investigação etiológica, sendo documentada hipotensão ortostática grave e excluídas causas cardíacas e endocrinológicas. Há cerca de 1 ano iniciou queixas sugestivas de perturbação do sono REM e alterações urinárias. O exame neurológico é normal mas há marcada hipotensão ortostática (TA e FC supinas: 143/99mmHg e 75bpm; TA e FC em ortostatismo aos 3': 89/61mmHg e 87bpm). Realizou RM crânio-encefálica, ECN e DaTScan que foram normais. A cintigrafia cardíaca mostra disfunção significativa da inervação simpática cardíaca. Foram instituídas medidas terapêuticas não farmacológicas e posteriormente fludrocortisona com melhoria clínica.

Conclusão: Apresentamos um caso daquilo que parece

tratar-se uma Falência Autonómica Pura (FAP), dado que o doente apresenta sintomas disautonómicos marcados (hipotensão ortostática neurogénica, hipoidrose, noctúria e disfunção eréctil) com mais de 10 anos de evolução, sem evidência de disfunção dopaminérgica nigroestriatal, mas com significativa disfunção adrenérgica pós-ganglionar. Apesar de a progressão de doentes clinicamente diagnosticados como FAP noutras sinucleinopatias (sobretudo MSA) estar bem descrita, esta geralmente ocorre nos primeiros anos de doença e associa-se à presença de sinais motores subtis. A presença de perturbação do sono REM parece sugerir envolvimento do SNC, mas a sua associação à progressão da FAP é controversa. Apesar de se tratar de uma patologia rara, o seu reconhecimento é fundamental e permite a instituição de estratégias que aumentam a qualidade de vida dos doentes e diminuem a morbilidade associada aos sintomas disautonómicos.

P0130. Investigação de fatores interferentes no desempenho funcional, motor e cognitivo em pacientes com doença de Huntington: Uma série de caso

Dionatan Costa Rodrigues¹, Thays Andrade Apolinário¹, Carmen Lucia Antão Paiva^{1,2}, Luciana Andrade Agostinho^{1,2,3,4}

1-Programa de Pós-Graduação em Neurologia da Universidade Federal do Estado do Rio de Janeiro/UNIRIO, Rio de Janeiro, RJ, Brasil; 2-Programa de Pós-Graduação em Genética e Biologia Molecular da Universidade Federal do Estado do Rio de Janeiro/UNIRIO, Rio de Janeiro, RJ, Brasil; 3-Centro Universitário FAMINAS - UNIFAMINAS, Muriaé, Minas Gerais, Brasil; 4-Fundação Cristiano Varela – Hospital do Câncer de Muriaé, Muriaé, Minas Gerais, Brasil
dionatand12@gmail.com, thays_apolinario@hotmail.com, clapaiva1@gmail.com, polucita@yahoo.com.br

A doença de Huntington (DH) é uma desordem neurodegenerativa, com distúrbios motores, cognitivos e comportamentais. O declínio cognitivo e funcional afetam negativamente o indivíduo em suas atividades de vida diária (AVDs). O objetivo deste estudo foi investigar a influência de fatores interferentes na avaliação do desempenho funcional em pacientes com DH. Foi realizado um estudo transversal na cidade do Rio de Janeiro com 21 indivíduos com diagnóstico genético positivo para DH. Correlacionou-se o grau de escolaridade (em anos) como fator interferente no desempenho funcional medido pelas sessões de funcionalidade da UHDRS (Functional Assessment Scale-FAS/Total Functional Capacity-TFC/Independence Scale-IS), além de outras duas escalas de funcionalidade, o Índice de Barthel Modificado (IBM), e Medida de Independência Funcional (MIF). O grau de escolaridade quando correlacionado com a UHDRS - IS ($r=0,51$ e $p<0,05$), com a UHDRS - FAS ($r=0,51$ e $p<0,05$) e com a MIF ($r=0,45$ e $p<0,05$), tiveram correlação moderada. Ou seja, quanto maior o grau de escolaridade, melhor o desempenho funcional observado. A UHDRS - IS ($r=0,84$ e $p<0,05$) apresentou forte correlação com a UHDRS-FAS ($r=0,93$ e $p<0,05$) e com a UHDRS-TFC ($r=0,912$ e $p<0,05$), pois quanto maior a independência, melhor o desempenho das funções executivas. Quanto maior o grau de escolaridade dos indivíduos, maior o desempenho funcional e maior sua independência na execução das AVDs. É necessário que, na aplicação das escalas funcionais seja considerado o grau de escolaridade, dentre outros fatores como a acuidade visual para que a avaliação do desempenho funcional seja realizada sem fatores interferentes. O desempenho cognitivo interfere no funcional e o mesmo, no desempenho motor e na execução das AVDs. O resultado do desempenho de cada paciente é utilizado para planejar a estratégia fisioterapêutica, e para que este seja realizado de forma adequada, a escala deve determinar o desempenho funcional real e sem vieses provocado por fatores interferentes.

P0131. Efeito da estimulação cerebral profunda na camptocormia

Diogo Fitas^{1,2}, Juliana Castelo^{2,5}, Rui Vaz^{2,3,4,6}, Maria José Rosas^{2,3}

1-Unidade de Neurologia, Unidade Local de Saúde do Alto Minho; 2-Serviço de Neurologia, 3-Unidade de Doenças do Movimento e Neurocirurgia Funcional, Centro Hospital de São João; 4-Faculdade de Medicina da Universidade do Porto; 5-Serviço de Neurologia, Centro Hospital Entre Douro e Vouga; 6-Unidade de Neurociência Hospital CUF - Porto
cd_fit@hot.com

Introdução: Distúrbios da postura são comuns na Doença de Parkinson (DP). A camptocormia caracteriza-se por flexão da coluna toracolombar que agrava com a marcha e melhora com o decúbito. É altamente incapacitante e, geralmente, dolorosa. A sua fisiopatologia na DP não está ainda esclarecida e o seu tratamento é muitas vezes difícil.

Caso Clínico: homem de 59 anos, com doença de parkinson acinético-rígida com 10 anos de evolução. Na avaliação inicial: UPDRS-III 45 (rigidez e bradicinesia marcadas), camptocormia e escoliose. Impacto significativo das alterações de postura no quotidiano. Medicado com 879 mg/dia de equivalentes dopa. Realizou prova da dopa com melhoria de 46% (UPDRS OFF 48-ON 25) e melhoria da camptocormia. Decidida realização de cirurgia de estimulação cerebral profunda (DBS) nos núcleos subtalâmicos (STN), sem intercorrências. No pós-operatório imediato melhoria do quadro acinético-rígido (UPDRS MED ON/ STIM ON 16) e redução da medicação para 266 mg/dia de equivalentes dopa. Na reavaliação após um mês de cirurgia mantinha os benefícios dos sintomas parkinsonianos (UPDRS 15) e da postura, sem necessidade de ajuste terapêutico.

Conclusão: A prevalência da camptocormia na DP é de cerca de 3-17%. O nosso caso demonstra que a estimulação bilateral do STN é benéfica na DP com camptocormia, com efeitos semelhantes ao da prova dopa pré-operatória.

P0132. Crises epilépticas desencadeadas por Hiperglicémia Cetótica no contexto de diabetes mellitus inaugural

Carlos Figueiredo, Mariana Santos, Leonor Rebordão, Patrícia Lobo, Cristina Costa

Serviço de Neurologia, Hospital Prof. Dr. Fernando Fonseca, E.P.E., Amadora
cfigueiredo91@gmail.com

Introdução: Enquanto a hipoglicémia se associa geralmente a crises convulsivas generalizadas, a hiperglicémia está mais frequentemente relacionada com crises epilépticas focais. Na maioria dos casos trata-se de de hiperglicémia não cetótica com crises motoras; mais raramente podem ocorrer alterações associadas a foco epileptogéneo occipital. São menos frequentes os casos associados à variante cetótica.

Caso: Mulher, 56 anos, sem antecedentes pessoais (incluindo diabetes mellitus) ou familiares de relevo. Quadro que se iniciou por sensação de mal-estar geral, cefaleia fronto-parietal de intensidade ligeira e alterações visuais recorrentes no campo visual direito (descritas como “um vulto a passar”). Dez dias depois ocorreram 2 crises tónico-clónicas generalizadas e identificaram-se episódios sugestivos de crises focais cognitivas (com alucinações visuais). À observação: desorientada no tempo, lentificação psicomotora, alteração da linguagem, discalculia, disgrafia, dislexia, erros na prova de evocação diferida e discromatopsia. A TAC-CE foi normal e da avaliação analítica destacavam-se a presença de corpos cetónicos na urina, HbA1C 9,4%, e hiperglicémia (345mg/dL à entrada) que se manteve ao longo de vários dias. A pesquisa de anticorpos para doenças auto-imunes, as serologias virais e as análises citológica, microbiológica e patológica do LCR não mostraram alterações. Uma

monitorização EEG prolongada revelou atividade paroxística occipital esquerda e a RM-CE mostrou lesão compatível com necrose laminar cortical no lobo occipital esquerdo. Houve regressão dos sintomas, paralelamente ao desaparecimento da atividade paroxística com a medicação anti-epiléptica (Levetiracetam e Zonisamida) e ao controlo da glicémia com antidiabéticos orais. Um mês depois, a doente mantinha-se assintomática e constatou-se normalização das alterações detetadas previamente por RM-CE e monitorização EEG prolongada.

Conclusão: Este caso ilustra uma entidade clínica raramente descrita, a de crises epilépticas focais desencadeadas por hiperglicémia cetótica. O tratamento passa essencialmente pelo controlo glicémico, sendo raramente necessário o uso de anti-epilépticos.

P0133. Alestesia visual como apresentação de estado de mal focal

Ricardo Soares dos Reis^{1,3}, Bruna Melo⁴, Luísa Fonseca², Marta Carvalho^{1,3}, Ricardo Rego¹

1-Serviço de Neurologia, 2-Unidade de AVC, Centro Hospitalar de São João, Porto; 3-Faculdade de Medicina da Universidade do Porto; 4-Serviço de Psiquiatria, Centro Hospitalar de Tondela-Viseu, Viseu
r.soaresdosreis@gmail.com

Introdução: A diplopia monocular, quando excluída causa oftalmológica, tem habitualmente origem em fenómenos de perseveração cortical (poliopia/palinópsia), podendo raramente dever-se a alestesia (percepção do estímulo no lado oposto) visual.

Caso Clínico: Homem, 77 anos, autônomo com afasia ligeira sequelar a hemorragia temporo-parieto-occipital esquerda aos 69 anos e antecedentes de hipertensão, diabetes mellitus tipo 2 e dislipidemia. Foi encaminhado ao serviço de urgência por queixas de visão dupla intermitente, com uma semana de evolução, acompanhada de episódios confusionais. Ao exame neurológico, apresentava afasia mista agravada em relação ao basal, alexia com agrafia e hemianópsia homónima direita (de novo). Detalhando a avaliação visual, a diplopia ocorria com imagem falsa à direita que não era eliminada por oclusão monocular. Fez video-electroencefalograma que foi compatível com estado de mal focal; as crises sucessivas eram caracterizadas clinicamente por desvio ocular direito sem nistagmo ou desconjugação ocular e afasia, correspondendo, electrograficamente, a padrão ictal occipito-parieto-temporal esquerdo. A ressonância magnética cerebral revelou área encefaloclastica previamente conhecida e, em planos antero-inferiores à referida lesão, hipersinal T2 na vertente lateral do lobo temporal sem restrição à difusão, compatível com edema vasogénico. Por ausência de melhoria clínica com o tratamento inicial (levetiracetam e fenitoína) foi transferido para unidade intermédia sob monitorização electroencefalográfica contínua. Com ajustes terapêuticos subsequentes (incluindo a adição de lacosamida) ao longo de 4 dias, atingiu-se resolução clínica-electroencefalográfica.

Conclusões: Queixas de diplopia no contexto de defeito campimétrico devem alertar para a sua provável localização cortical, devendo sempre ser considerado um mecanismo epiléptico. Segundo a literatura, este fenómeno poderá ser explicado por transmissão transcalosa para o córtex parietal lesado com perseveração dessa imagem, ou, alternativamente, corresponder a um distúrbio da integração das aferências visuo-espaciais.

P0134. Estado de mal focal induzido por hiperglicemia

Ricardo Soares-dos-Reis^{1,4}, Francisca Costa², Carolina Soares¹, João Ferreira-Coimbra^{3,4}, Helena Rocha¹, Goretí Nadais¹

1-Serviço de Neurologia, 2-Serviço de Neurorradiologia, 3-Serviço de Medicina Interna, Centro Hospitalar de São João, Porto; 4-Faculdade de Medicina da Universidade do Porto
r.soaresdosreis@gmail.com

Introdução: as intercorrências metabólicas fazem parte do diagnóstico etiológico diferencial de crises epilépticas focais.

No caso da hiperglicemia não-cetótica, estas são mais frequentemente motoras, podendo, com menor frequência, ser de localização occipital.

Caso Clínico: mulher de 62 anos, autónoma, com antecedentes de hipertensão e diabetes mellitus tipo 2 sob anti-diabéticos orais (ADO). É trazida ao serviço de urgência por queixas de escotoma cintilante no hemisfério direito, cefaleia refratária e estado confusional flutuante com três semanas de evolução. Neste contexto, e por dificuldades na execução de tarefas, suspendeu os ADO. À admissão, observados episódios frequentes e transitórios de desvio ocular-cefálico para a direita e afasia. A TC, angio-TC e veno-TC foram normais. A glicemia era de 617 mg/dL e o estudo de liquor foi normal. Admitida em Unidade Intermédia tendo iniciado levetiracetam e insulina com redução da frequência dos episódios. A HbA1c era de 15%. O electroencefalograma em D3 revelou atividade de base atenuada à esquerda, com atividade lenta intermitente hemisférica esquerda. Em D5, crise prolongada cujo vídeo demonstra afasia, hemianopsia homónima direita e postura anómala da mão direita. A ressonância magnética cerebral revelou hipossinal T2 na substância branca subcortical parieto-occipital esquerda, e discreto hipersinal cortical griforme em FLAIR, com correspondente restrição à difusão. Estas alterações imagiológicas são típicas de estado de mal focal induzido por hiperglicemia, segundo a literatura. A dose de levetiracetam foi aumentada, sem recorrência de crises, encontrando-se assintomática e sem alterações da linguagem à data de alta.

Conclusão: este caso ilustra alterações típicas de crises hiperglicémicas, nomeadamente início clínico no quadrante posterior e ressonância magnética com hipointensidade subcortical em T2. Reforça ainda a necessidade de vigilância dos doentes com hiperglicemia e sintomas neurológicos, dado que a apresentação inicial poderá ser inespecífica ou confundida com diagnósticos alternativos como enxaqueca ou isquemia.

P0135. Padrões histopatológicos em crianças com Esclerose Mesial

Inês Rosário Marques¹, Sofia Quintas², Carla Firmo³, Rafael Roque³, José Pimentel^{3,4}

1-Serviço de Neurologia, Hospital Garcia de Orta; 2-Unidade de Neuropediatria, Departamento de Pediatria, 3-Laboratório de Neuropatologia, Serviço de Neurologia, 4-Centro de Referência de Epilepsias Refractárias do Hospital de Santa Maria, CHLC inesrosariomarques@gmail.com

Introdução: A esclerose mesial (EM) é a alteração histopatológica mais comum em adultos com epilepsia temporal refractária, sendo, contudo, uma etiologia pouco frequente nos candidatos a cirurgia de epilepsia em idade pediátrica. Os estudos histológicos revelam diferentes padrões de lesão neuronal no hipocampo e estruturas anatómicas adjacentes, os quais parecem ser influenciados por factores clínicos, tais como duração da epilepsia ou existência de factores precipitantes iniciais, podendo ainda apresentar valor prognóstico.

Caso Clínico: Três crianças, duas do sexo masculino, com idades entre sete e 14 anos, iniciaram, entre o segundo e o quinto ano de vida, crises focais com semiologia temporal mesial. Sem intercorrências na gravidez ou no período perinatal, duas crianças tinham antecedentes de Estado de Mal Epiléptico em contexto febril. O exame neurológico era normal. A RM-CE revelou EM, com lateralidade consistente com os achados vídeo-electroencefalográficos. Por refractariedade da epilepsia, com duração de doença entre três e nove anos, foram submetidas a lobectomia temporal anterior. O estudo histopatológico confirmou EM, tipo 2 (dois casos) e tipo 3 (um caso) segundo a classificação da International League Against Epilepsy (ILAE). Uma criança encontra-se livre de crises (classe Ia de Engel), com melhoria parcial da epilepsia (classe II) nas restantes.

Conclusão: Os padrões histopatológicos de EM encontrados nestes casos são variantes raras, principalmente considerando que a epilepsia de início precoce e os antecedentes de crises fe-

bris se associam habitualmente a EM tipo 1 (clássica). O tipo 3 parece coexistir com menor duração de doença, o que aconteceu no caso apresentado. A literatura científica mais recente aponta para um prognóstico menos favorável nos tipos 2 e 3, o que até ao presente se verificou igualmente na nossa série. Serão necessários grandes estudos prospectivos para confirmar a utilidade desta classificação na previsão do prognóstico pós-cirúrgico.

P0136. Estudo retrospectivo de Estado de Mal Epiléptico: uma análise descritiva da mortalidade intra-hospitalar

Rita Martins¹, Leonor Rebordão¹, João Peres¹, Raquel Tojal^{1,2}, António Martins^{1,2}

1-Serviço de Neurologia, 2-Laboratório de Neurofisiologia do Hospital Prof. Doutor Fernando Fonseca, EPE, Amadora ritadossantosmartins@gmail.com

Introdução: O Estado de Mal Epiléptico (EME) constitui uma emergência neurológica de morbimortalidade significativa. Os principais determinantes de mortalidade descritos são a idade, etiologia e duração.

Objetivos: Caracterização demográfica comparativa entre adultos sobreviventes e não-sobreviventes admitidos por EME.

Metodologia: Estudo observacional, retrospectivo descritivo, dos doentes admitidos no Hospital Prof. Doutor Fernando Fonseca entre Janeiro 2016 e Maio 2017, através do diagnóstico ICD-10 e análise dos electroencefalogramas. Selecionaram-se os que cumpriram critérios clínico-electroencefalográficos para EME. Realizada revisão dos processos clínicos, análise das variáveis demográficas e clínicas das amostras dicotómicas sobreviventes e não sobreviventes. Outcome primário: mortalidade intra-hospitalar.

Resultados: Obteve-se um total de 61 doentes, 66% (n=40) sobreviventes e 34% (n=21) não-sobreviventes. O grupo não-sobrevivente apresentou maior prevalência do sexo feminino, de significância estatística (85.7%, p=0.03), sem diferença (p=0.4) relativa à idade (médias 63.8 anos sobreviventes, 69.7 anos não-sobreviventes). A etiologia mais frequente em ambos foi a sintomática remota (47.5% sobreviventes, 42.8% não-sobreviventes), salientando-se número superior de casos idiopáticos nos não-sobreviventes (19.1%, n=4). O EME generalizado convulsivo foi mais prevalente no grupo sobrevivente (45%) e o não convulsivo (EMNC) no não-sobrevivente (52.4%) (p=0.3). A história negativa de crises epilépticas/epilepsia não diferiu entre grupos. O Índice de Charlson de comorbilidade de 0 foi mais frequente no grupo sobrevivente (22.5%, n=9, p=0.05). O nível de consciência pré-tratamento mais frequente no grupo sobrevivente foi sonolência/confusão (65%) e no não-sobrevivente foi estupor/coma (68%). A aplicação retrospectiva da escala STESS pontuou 0 a 2 em 60% nos sobreviventes e 3 a 6 em 57% nos não-sobreviventes.

Conclusões: Obteve-se diferença estatisticamente significativa no grupo não-sobrevivente para o sexo feminino e Índice de Charlson >0. Neste foram mais frequentes o EMNC e a etiologia idiopática, contudo sem significado estatístico por provável limitação dimensional da amostra. A mortalidade intra-hospitalar foi de 34%, sendo concordante com a taxa de mortalidade reportada na literatura.

P0137. Encefalite anti-GABA-b não paraneoplásica: caso clínico

Mário Sousa, Francisco Sales, Ana Morgadinho

Departamento de Neurologia, Hospital Coimbra e Centro Universitário, Coimbra, Portugal mario10sousa@hotmail.com

Introdução: A encefalite límbica (LE) é uma patologia rara que afecta preferencialmente o lobo temporal mesial e outras estruturas límbicas em grau variável. Um número crescen-

te de receptores de superfície neuronal e proteínas sinápticas têm sido identificados como antigénios causadores de algumas destas doenças. Dentro das etiologias autoimunes a LE por auto-anticorpos anti-GABA-b é uma causa rara, que está na maioria dos casos associada a síndromes paraneoplásicas.

Caso Clínico: Doente de 29 anos, género masculino, com quadro de início subagudo de crises parciais complexas, com fraca resposta à medicação antiepiléptica inicialmente prescrita. Cerca de 4 semanas depois, verifica-se um aumento progressivo da frequência e intensidade das crises epiléticas assim como aparecimento de alterações do comportamento e queixas mnésicas. O exame neurológico inicial revelou um MoCA de 18 (12 anos de escolaridade) com défices predominantemente nos domínios: memória evocada, visuoespacial, executivo e orientação. Sem outros sinais neurológicos focais ao exame. O EEG revelou atividade paroxística no lobo temporal direito e a RM-CE um hipersinal temporal-mesial assimétrico bilateral em T2, e espessamento cortical (mais pronunciado no lado direito). A pesquisa de anticorpos anti-GABA_B (B) foi positiva no LCR e soro. Foram excluídas outras causas de encefalite límbica. Realizou estudo complementar com PET-corpo e TC-toraco-abdomino-pelvica, ecografia testicular e tireoide que não identificaram imagens sugestivas de neoplasia oculta. O doente cumpriu terapêutica com Metilprednisolona IV durante 7 dias, seguido de terapêutica com corticoide oral com recuperação quase total dos défices previamente descritos (MoCA aos 6 meses de seguimento: 29, deficiências residuais somente na fluência fonémica).

Conclusão: Descrevemos uma causa rara de LE, tipicamente associada a síndromes paraneoplásicas que foi excluído no nosso doente. Este caso realça a importância de um alto grau de suspeita clínica desta etiologia assim como o óptimo outcome que podem ter quando iniciado tratamento adequado atempadamente.

P0138. Beijo ictal como manifestação semiológica num caso de epilepsia extra-temporal

António Martins de Campos¹, Dílio Alves², Ricardo Rego²

1-Serviço de Neurologia, Centro Hospitalar Vila Nova de Gaia/Espinho; 2-Unidade de Neurofisiologia, Serviço de Neurologia, Centro Hospitalar São João
antonio.mmcm.campos@gmail.com

Introdução: O beijo ictal é um automatismo raro descrito em epilepsias temporais mesiais direitas, presumindo-se um valor lateralizador e localizador muito elevado. Descrevemos um caso em que esse fenómeno ictal ocorreu no contexto duma epilepsia frontal direita, com documentação vídeo-EEG ictal.

Caso Clínico: Homem, 62 anos, com epilepsia refractária diagnosticada aos 17 anos. Descrição de crises focais motoras com ou sem comprometimento da consciência. Avaliado em contexto pré-cirúrgico na Unidade de Monitorização de Epilepsia (UME), tendo-se registado 6 crises hipermotoras. Semiologicamente, havia alteração da expressão facial com esgar de nojo ou medo e movimentos axiais bruscos com elevação e rotação direita do tronco, seguidos de automatismos manuais com distonia da mão esquerda. A estes achados semiológicos associava-se um automatismo oral peculiar que consistia na produção sonora de beijos, ocorrendo ora espontaneamente ora em resposta aos testes ictais. Num dos episódios, o beijo foi precedido de discurso de cariz sexual. O doente nunca teve memória para os eventos decorridos durante a crise. A correlação gráfica inicial foi fronto-polar e medial direita com envolvimento claramente posterior da região temporal antero-inferior. A RM cerebral mostrou alterações sugestivas de displasia cortical pré-frontal medial direita, com estruturas temporais normais. Após a monitorização vídeo-EEG fez

ajuste de medicação que tem mantido controlo satisfatório e sustentado de crises nos últimos dois anos, obviando, de momento, a necessidade de tratamento cirúrgico.

Conclusões: O caso apresentado documenta em vídeo-EEG a ocorrência de beijo ictal como parte do relatório semiológico duma epilepsia frontal direita, indicando que este sinal pode ocorrer em epilepsias extra-temporais; de facto, noutros casos publicados com esta semiologia a zona epileptogénica é consistentemente temporal mesial direita. Curiosamente, num desses casos, estudado com eléctrodos subdurais, o comportamento de beijo ictal ocorreu quando a descarga ictal se propagou da região temporal mesial para a região frontal direita.

P0139. Epilepsia Mioclónica Tardia na Síndrome de Down ('LOMEDS')

Sofia Figueiredo¹, Marta Rodrigues², Andreia Carvalho¹, Ana Filipa Geraldo², Miguel Veloso¹

1-Serviço de Neurologia, 2-Serviço de Neurorradiologia, Centro Hospitalar de Vila Nova de Gaia/Espinho
sofia.b.figueiredo@gmail.com

Introdução: A Epilepsia e a Demência de Alzheimer são entidades frequentemente diagnosticadas em indivíduos com Síndrome de Down em idades mais avançadas. Apresentamos um subtipo de epilepsia mioclónica progressiva associada à demência na Síndrome de Down, descrita na literatura recente como Epilepsia Mioclónica Tardia na Síndrome de Down ('LOMEDS').

Caso Clínico: Mulher, 47 anos, Síndrome de Down. Medicada habitualmente com pentoxifilina por doença arterial periférica. Autônoma até cerca de 3 meses antes da observação por Neurologia, altura em que desenvolve quadro de mioclonias apendiculares e do tronco, de domínio matinal, diárias, e uma crise tónico-clónica generalizada. Este quadro coincidiu com perda progressiva da autonomia prévia, alteração da memória recente e menor produção verbal. Objectivamente apresentava apatia marcada, mutismo, sem alterações aparentes da compreensão e mioclonias transitórias, bilaterais, do tronco e membros, assíncronas. Restante exame neurológico sem achados relevantes. O estudo efectuado permitiu excluir etiologia tóxica-carencial, infecciosa ou metabólica. TC cerebral sem alterações relevantes; EEG de vigília revelou lentificação generalizada, contínua. RM cerebral com padrão típico de marcada atrofia cerebral difusa de domínio cortical e expressão mais importante nas estruturas temporo-mesiais. Iniciou levetiracetam 500 mg 2id. Progrediu com agravamento do quadro e crises tónico-clónicas generalizadas. O aumento da dose de levetiracetam para 1000mg 2id permitiu controlo adequado das crises, sem qualquer melhoria do quadro demencial.

Conclusões: Este tipo de epilepsia mioclónica surge associada a uma síndrome demencial na Síndrome de Down, parecendo ter uma base neuropatológica comum com a Demência de Alzheimer, apresentando-se sob a forma de crises mioclónicas matinais e crises tónico-clónicas generalizadas, progressão para um padrão mioclónico errático, perda de autonomia e morte em poucos anos. O seu reconhecimento e tratamento precoces podem evitar as consequências de quedas e crises tónico-clónicas generalizadas. O valproato e o levetiracetam têm sido utilizados no seu tratamento com eficácia parcial.

P0140. Encefalite auto-imune extra-límbica associada a anticorpos anti-GAD 65

José Manuel Araújo¹, Inês Carvalho¹, Jaime Rocha², João Pinho¹, Carla Ferreira¹

1-Serviço de Neurologia, 2-Serviço de Neurorradiologia, Hospital de Braga
josedearaujo88@gmail.com

Introdução: Os anticorpos anti-GAD associam-se a encefalites imunologicamente mediadas, que podem ter etiologia

paraneoplásica ou não paraneoplásica. A localização mais frequente é límbica, havendo raros casos na literatura com atingimento extra-límbico.

Caso Clínico: Homem, 60 anos, antecedente de Diabetes Mellitus insulino-tratado com episódios de hipoglicemia recentes, sem história de consumos tóxicos ou alcoólicos. Admitido por quadro de alteração do comportamento e linguagem com evolução de uma semana, afebril, associado a crise convulsiva generalizada inaugural. Ao exame neurológico apresentava discurso gramaticalmente correcto com parafasias, sem outros défices ou sinais meníngeos. As análises, electrocardiograma, TAC cerebral e electroencefalograma efetuados na admissão não mostraram alterações. O exame citoquímico de LCR foi normal. Ficou medicado com levetiracetam e aciclovir em doses meníngeas, suspenso após resultados microbiológicos negativos no LCR. A RM cerebral mostrou hipersinal cortical giriforme parietal esquerdo em T2, com restrição à difusão, sem captação de contraste; angio-RM em tempo arterial e venoso sem alterações. Durante a primeira semana de internamento apresentou períodos frequentes e breves de flutuação da linguagem, com correspondente actividade epileptiforme temporo-parietal esquerda no electroencefalograma. Ajustada a medicação anti-epiléptica, introduziu-se sequencialmente fenitoína, valproato e clonazepam, não impedindo progressão para afasia severa persistente. A RM cerebral de controlo mostrou aumento da lesão prévia, mantendo características semelhantes. Iniciou-se ciclo de metilprednisolona seguido de ciclo de imunoglobulinas com duração de 5 dias respectivamente, verificando-se melhoria ligeira da linguagem. Ao estudo analítico inicial, com serologias infecciosas e auto-ímmunes sistémicas negativas, acrescentou-se pesquisa de anticorpos para encefalites auto-ímmunes no soro, que foi positiva para anti-GAD65 por imuno-histoquímica. A investigação neoplásica é negativa até ao momento.

Conclusão: Ilustra-se uma forma rara de encefalite auto-ímmune anti-GAD positiva, dada a localização extra-límbica. Mesmo considerando esta atipia, a suspeição clínica de encefalite auto-ímmune é determinante para a instituição de tratamento precoce.

PO141. Encefalite límbica anti-LGI1: para além das crises faciobraquiais

Filipa Dourado Sotero¹, Cristiana Silva¹, Ana Catarina Franco¹, Linda Azevedo Kauppila¹, Rui Barreto¹, Ana Rita Peralta^{1,2,3}, Ana Patrícia Antunes^{1,2}, Filipa Falcão¹, Luísa Albuquerque^{1,2,4}

1-Serviço de Neurologia, Departamento de Neurociências e Saúde Mental, Hospital de Santa Maria, Centro Hospitalar Lisboa Norte; 2-Faculdade de Medicina da Universidade de Lisboa, Lisboa; 3-Laboratório de Electroencefalografia e Sono, Serviço de Neurologia, Departamento de Neurociências e Saúde Mental, Hospital de Santa Maria, Centro Hospitalar Lisboa Norte; 4-Instituto de Medicina Molecular, Lisboa
fdouradosotero@gmail.com

Introdução: O anti-LGI1 (leucine-rich, glioma-inactivated 1) é um anticorpo relativamente recente dentro do espectro das encefalites autoímmunes. Movimentos involuntários típicos, denominados de crises distónicas faciobraquiais, têm sido descritos em até 40% dos doentes com encefalite límbica anti-LGI1 e são considerados uma das principais pistas para o diagnóstico.

Caso Clínico: Mulher, 40 anos, antecedentes de lúpus eritematoso sistémico, assintomática e não-medicada. Um mês antes do internamento inicia episódios breves, auto-limitados, de desorientação temporo-espacial, durante alguns dias. Três dias antes do internamento inicia episódios breves de piloereção e sensação de arrepio, fopsias ou perda de contacto. Concomitantemente refere dificuldades mnésicas progressivas. No dia do internamento, teve duas crises tónico-clónicas generalizadas. Ao exame neurológico: agitada, desorientação temporo-espacial, defeito mnésico e muito discretos movimentos involuntários de elevação do ombro, de predomínio direito, sugestivos de crises faciobraquiais. A RM-CE mostrou hipersinal em T2/

FLAIR temporal mesial esquerdo, com hipossinal correspondente em T1, sem realce de gadolínio. Exame citoquímico e bacteriológico do LCR sem alterações. O EEG documentou crise eletroclínica: desvio do olhar para a direita e elevação súbita e bilateral dos ombros, com início ictal temporal esquerdo. Apresentava anticorpos anti-LGI1 positivos no LCR (1/32). A doente foi medicada com anti-epilépticos e metilprednisolona, com resolução clínica e imagiológica.

Conclusão: A encefalite límbica anti-LGI1 tem apresentado um espectro fenotípico mais alargado, que envolve manifestações clínicas subtis. As crises faciobraquiais são frequentes, porém estudos recentes sugerem que nesta patologia, no mesmo doente, podem surgir crises temporais multifocais, tal como no caso apresentado. Na presença destes tipo de fenomenologia, a encefalite antiLGI1 deve ser considerada.

PO142. Dos tiques à discinesia paroxística não cinesiogénica com breve passagem pela epilepsia - contributo da clínica e EEG

José Beato-Coelho¹, Patrícia Marques¹, Pedro Correia¹, Catarina Cruto², Conceição Bento¹, Francisco Sales¹, Argemiro Geraldo¹
1-Serviço de Neurologia, Centro Hospitalar e Universitário de Coimbra; 2-Serviço de Neurologia, Hospital de Matosinhos
jmcoelho87@gmail.com

Introdução: As discinésias paroxísticas são um grupo raro de desordens de movimento hipercinéticos. Dentro deste grupo encontramos a discinesia paroxística não cinesiogénica que se caracteriza por movimentos esporádicos hipercinéticos espontâneos ou relacionados com consumo de cafeína ou álcool. O seu início ocorre tipicamente durante a infância, durando tipicamente de minutos a horas e cursando com conservação da consciência. Geralmente há uma história familiar positiva. Apresenta-se caso clínico representativo das principais características desta patologia.

Caso clínico: Mulher de 20 anos que iniciou aos 11 anos movimentos súbitos dos membros superiores, sem aparente precipitante e com duração típica de 5 minutos. Estes episódios repetiam-se de forma variável todas as semanas com redução da frequência ao longo dos anos. História familiar positiva (mãe, avô e tio materno) com sintomatologia semelhante, durante infância e idade adulta jovem, com melhoria significativa após os 30 anos. Inicialmente orientada para Psiquiatria onde foi diagnosticada com tiques. Posteriormente levantou-se a suspeita de epilepsia tendo sido medicada com ácido valproico e orientada para consulta de Neurologia em 2017. Portadora de EEG e TC CE sem alterações. Exame neurológico era normal. Perante a descrição da clínica e história familiar positiva suspeitou-se de uma discinesia paroxística não cinesiogénica. No EEG registou-se evento, onde foi possível observar movimento coreiforme/distónico do membro superior esquerdo com duração de vários segundos e sem tradução electroencefalográfica. Aguarda estudo genético.

Conclusão: As discinésias paroxísticas fazem diagnóstico diferencial com crises epilépticas e alterações psicogénicas. A história familiar positiva levanta hipótese de patologia genética. A suspeita clínica e a observação/registo de um evento tornaram possível estabelecer o diagnóstico.

PO143. Recurrent painful ophthalmoplegic neuropathy - the great pretender

Ana Inês Martins, Cristina Duque, Carla Cecília Nunes, Beatriz Santiago, Fradique Moreira, João Lemos
Neurology Department, Coimbra University and Hospital Centre, Coimbra, Portugal
ana.inesm@hotmail.com

Introduction: Recurrent painful ophthalmoplegic neuropathy (RPON) is a rare syndrome of unknown etiology consisting of recurrent episodes of ocular cranial nerves palsies

and ipsilateral pain. Secondary causes must be ruled out, including cerebral aneurysm, cavernous sinus thrombosis and inflammatory orbitopathy, and the appropriate treatment is still a matter of debate. We report 4 fully documented cases of RPNO, showing disparate clinical courses and treatment responses.

Case 1. A 31-year-old male presented with a 10-year-history of self-limited recurrent episodes of vertical diplopia, unilateral ptosis and ipsilateral headache, lasting ~1 month. During the acute phase, either left or right incomplete third nerve palsy and accompanying poor pupillary light response could be observed. The remaining exam was unremarkable.

Case 2. A 19-year-old male presented with 2 episodes of oblique diplopia, left ptosis and ipsilateral retro-ocular pain over the last 3 months, lasting 5 days and 1 month, respectively. Exam revealed incomplete left oculomotor palsy with pupil involvement.

Case 3. A 40-year-old male presented with a 2-year-history of 4 episodes of oblique diplopia and left retroocular pain. Examination showed incomplete and isolated left sixth nerve palsy during the acute phase. The fifth episode was clinically different, consisting of horizontal diplopia and right eye pain. Right incomplete sixth and third nerve palsies without pupillary involvement were demonstrated.

Case 4. A 77-year-old female presented with horizontal diplopia and headache for the last 8 months. She had 2 similar episodes over the last 4 years. Exam showed an isolated right sixth nerve palsy.

All patients were submitted to an extensive investigation including brain MRI/CT-angiography, repetitive nerve stimulation EMG, and conventional cerebral angiography (only patient 2), which was negative. While patients 1 and 2 have become asymptomatic and off steroids, patients 3 and 4 became steroid-dependent, consistently showing a relapse during steroid taper. In patient 3, oral azathioprine was added.

Conclusion: Recurrent painful ophthalmoplegic neuropathy is an heterogeneous disorder, with no defined/standard therapeutic regimen. Diagnosis is often delayed as its presentation mimics several other disorders.

P0144. Hipotensão intracraniana espontânea seguida de hipertensão intracraniana

Gonçalo Videira¹, Ângelo Carneiro², Alexandre Mendes¹, Carlos Andrade¹

1-Serviço de Neurologia, 2-Serviço de Neurorradiologia, Centro Hospitalar do Porto
pgoncalomv@gmail.com; carlos.hsjn@gmail.com

Introdução: A hipotensão intracraniana espontânea (HIE) é uma causa de cefaleias ortostáticas e pode raramente associar-se a hemorragia subaracnoideia (HSA). O tratamento inclui medidas conservadoras, “blood patch” ou correção cirúrgica de fistula de líquido cefalo-raquidiano (LCR). A hipertensão intracraniana “rebound” é uma complicação incomum destes tratamentos.

Caso clínico: Homem de 55 anos, fumador, apresentou, após um esforço físico acentuado, uma cefaleia frontal e occipital bilateral, que piorava com o ortostatismo e resolvia após decúbito, em agravamento progressivo durante 3 semanas. O exame neurológico e TC cerebral não apresentavam alterações. Foi colocada a hipótese de HIE, com melhoria progressiva após tratamento sintomático. Um mês depois, durante um episódio transitório de vômitos, surge uma cefaleia intensa, súbita e holocraniana. Nesta fase realizou RM do neuroeixo, que revelou higromas parietal e lombar e proeminência das veias corticais (compatíveis com HIE), mas também provável conteúdo hemático subaracnoideu nos sulcos occipitais e en-

tre L3-L4 e o fundo de saco dural, sendo negativa para malformações vasculares. Foi referenciado ao Serviço de Urgência onde se apresentava apirético, com rigidez nucal e papiledema bilateral. A punção lombar revelou LCR hemático (142400 eritrócitos/ μ L) e pressão de abertura aumentada (31,5cmH₂O). O estudo microbiológico foi negativo. O angio-TC e angiografia cerebrais não mostraram malformações vasculares. Dado o quadro clínico inicial e a negatividade do estudo (incluindo angiográfico), foi assumido o diagnóstico de HSA em contexto de HIE, associada a hipertensão intracraniana “rebound”. Foi medicado com acetazolamida 500 mg bid, com resolução da cefaleia e melhoria progressiva do papiledema.

Conclusão: A HIE pode raramente ser complicada de HSA. Consideramos que esta provocou um quadro de hipertensão intracraniana “rebound”, que terá ajudado a resolver a HIE. Apresentamos este caso pela sua raridade e pelo desafio terapêutico que envolve.

P0145. A Síndrome da Orelha Vermelha - heterogeneidade clínica numa cefaleia atípica

Isabel Loução de Amorim¹, Isabel Pavão Martins^{1,2}

1-Serviço de Neurologia, Hospital de Santa Maria, Centro Hospitalar Lisboa Norte; 2-Faculdade de Medicina de Lisboa, Laboratório de Linguagem, Lisboa, Portugal
isabelmlamorim@gmail.com


Introdução: A síndrome de orelha vermelha (SOV) é uma condição rara, caracterizada por episódios de dor na orelha associados a eritema desta região. Os episódios podem ser espontâneos ou desencadeados pelo toque, alterações da temperatura, movimentos do pescoço ou pelo stress. Embora já estejam descritos mais de 100 casos, esta cefaleia ainda não está integrada no ICHD- III B. Descrevemos 2 casos de seguida.

Casos Clínicos: Mulher, 22 anos, refere desde a infância episódios de dor severa na orelha esquerda, com irradiação retroauricular e mastoideia, acompanhada de eritema ipsilateral da orelha. Associa-se a náuseas, fotofobia e, por vezes, ptose, lacrimejo e edema na região retroauricular ipsilaterais. As crises duram 2-8 horas, com frequência de 3-4 vezes por semana. Existe grande irritabilidade nos episódios. A TC e RMN encefálicas, e biópsia do local foram normais. Grande refratariedade à terapêutica, mas com resposta ao uso de oxigénio e indometacina.

Mulher, 82 anos, com episódios de dor severa na região da orelha e mastoideia esquerda, com irradiação parietal, acompanhada de eritema da orelha ipsilateral desde há dois anos. Apresenta mais de 5 episódios por dia, com duração de minutos. Sem outros sintomas associados. A TC cerebral foi normal. Refrataria à terapêutica, apenas tem alívio com infiltração local de corticóide e, posteriormente, com uso de toxina botulínica.

Discussão: O primeiro caso ilustra uma SOV com características mistas de enxaqueca e de cefaleia trigemino autonómica. O segundo caso aproxima-se da hemicrania paroxística, pela duração. As manifestações da SOV resultam da desregulação dos circuitos autonómicos do tronco cerebral, com hiperactivação parasimpática, produzindo vasodilatação extratrigeminal. As restantes manifestações variam num espectro desde enxaqueca até cefaleias trigemino autonómicas, sendo que a resposta terapêutica parece seguir o fenótipo clínico associado.

A heterogeneidade desta cefaleia, torna o diagnóstico difícil, sendo fundamental valorizar o eritema da orelha, como sintoma cardinal desta entidade.



PO146. Apoplexia pituitária, causa rara de cefaleia secundária no idoso

Laurete da Conceição¹, Bruna Meira¹, Miguel Pinto¹, Miguel Viana Baptista^{1,2}

1-Serviço de Neurologia Hospital Egas Moniz; 2-CEDOC - Faculdade de ciências médicas
marciacompacita@hotmail.com

Introdução: Apoplexia pituitária é uma condição resultante do enfarte e/ou hemorragia da hipófise, com uma incidência 0.17 casos/ano, mais frequente em homens, entre 5ª e 6ª década de vida. Clinicamente caracterizada por cefaleia súbita, pode apresentar-se com défices neurológicos e alterações endocrinológicas, a mais grave das quais o hipocortisolismo.

Caso clínico: Senhor de 81 anos, com antecedentes de hipertensão arterial, e poliartrite reumática, que recorre ao serviço de urgência por quadro clínico caracterizado por cefaleia holocraniana tipo pressão, que acorda o doente, atingindo intensidade máxima em duas horas, com náuseas e vômitos, refratários a terapêutica. EN normal, nomeadamente sem sinais de hipertensão intracraniana. Realizou TC CE sem evidência de lesão aguda. O estudo do líquido com hiperproteinorráquia de 81 mg/dl, sem células, glicorráquia normal, estudo bacteriológico negativo; VS normal, ionograma com natrémia de 136 meq/l. Foi internado para vigilância e investigação clínica, tendo realizado RM CE que demonstrou aumento da hipófise e hemorragia intra-glandular, configurando diagnóstico de apoplexia pituitária. Durante internamento manteve mal estar geral, náuseas, tonturas. Analiticamente verificou-se hiponatremia de 110 mmol/l, hipotireoidismo, testosterona total 6.2 ng/l, sem alteração de outras hormonas. Foi iniciada Hidrocortizona EV com melhoria clínica gradual.

Conclusão: A apoplexia pituitária constitui um desafio diagnóstico, exigindo um alto índice de suspeição. A dissociação clínico-laboratorial e a estabilidade hemodinâmica presentes neste caso ilustram este mesmo desafio e mostram a importância da imagem no diagnóstico desta entidade.

PO147. Cefaleia trigémino-autonómica secundária a empiema subdural: uma apresentação atípica em doente idoso

Andreia Fernandes, Diana Melancia, Pedro Brás, Ary Sousa, Paula Esperança, Isabel Henriques, Manuel Manita
Serviço de Neurologia, Centro Hospitalar de Lisboa Central
andreiafernandes@hotmail.com

Introdução: As cefaleias trigémino-autonómicas (CTA) englobam um grupo de cefaleias idiopáticas com fisiopatogenia semelhante, apresentando-se com dor unilateral no território do trigémio acompanhada de manifestações autonómicas ipsilaterais. Cefaleias com características de CTA podem ter uma causa secundária, apresentando-se geralmente de forma atípica. Apresentamos um caso de CTA de novo como primeira manifestação de empiema subdural (ESD) num doente idoso.

Caso Clínico: Homem, 81 anos, recorreu ao serviço de urgência por quadro com 24 dias de evolução de vários episódios diários, com frequência crescente, de cefaleia hemisférica, inicialmente direita e posteriormente esquerda, muito intensa, com duração de segundos, associada a lacrimejo e ptose palpebral ipsilaterais. Medicado com analgésicos em doses crescentes, sem alívio sintomático. Sem febre. O exame neurológico não revelava alterações. Analiticamente, neutrofilia relativa, velocidade de sedimentação de 54mm/h e PCR 180mg/L. A TC-CE revelou sinusopatia esfenoidal, medicada com amoxicilina/ácido-clavulânico. Angio-TC cerebral e ecodoppler das artérias temporais sem alterações. Administrou-se sucessivamente anti-inflamatórios não esteróides (cetorolac e indometacina) e oxigenoterapia com melhoria transitória. Nas 24 horas após a admissão verificou-se insta-

ção progressiva de afasia. Fez-se PL que revelou pleocitose (953 células/ul) com predomínio de polimorfonucleares, hipoglicorráquia (11mg/dl) e hiperproteinorráquia (873mg/dl). A RM-CE revelou ESD fronto-opérculo-insular com extensão à cavidade de Meckel, fossa pterigopalatina e espaço mastigador, envolvendo o nervo trigémio à esquerda. Instituiu-se antibioterapia ao longo de 8 semanas com evolução favorável, tendo alta assintomático. A investigação laboratorial não revelou o agente etiológico infeccioso.

Conclusões: Perante uma cefaleia de novo com características trigémino-autonómicas a investigação complementar com vista a excluir uma causa secundária é fundamental. A semelhança deste caso, nem sempre estão presentes numa fase inicial sinais e/ou sintomas de alerta sugestivos da patologia subjacente. É assim importante manter um elevado nível de suspeição clínica de forma a identificar outros sinais de alerta como uma resposta terapêutica e evolução clínica atípicas.

PO148. Enxaqueca na Doença Celíaca: sintoma ou comorbilidade?

Inês Rosário Marques, Francisco Antunes, Miguel Grunho
Serviço de Neurologia, Hospital Garcia de Orta
inesrosariomarques@gmail.com

Introdução: Têm sido reconhecidas, com crescente interesse, várias manifestações neuropsiquiátricas da doença celíaca (DC), entre as quais epilepsia, cefaleias e perturbações do humor. A enxaqueca parece não só ter uma maior prevalência nestes doentes, mas também responder a uma dieta sem glúten. Efetivamente, especula-se que a ingestão diária de alérgenos com glúten possa contribuir para o desenvolvimento e manutenção da enxaqueca, seja por reação cruzada com anticorpos anti-gliadina ou por provocar uma contínua resposta inflamatória generalizada.

Caso clínico: Mulher, atualmente com 22 anos, iniciou seguimento regular em consulta de Neurologia aos 16 anos. Sem antecedentes pessoais relevantes, iniciou aos dez anos quadro compatível com enxaqueca sem aura. A partir dos 16 anos desenvolveu, cumulativamente, aura visual, sensitiva, disfásica e motora, altura em que foi também diagnosticada síndrome depressiva. Pela frequência e gravidade das crises manteve medicação profilática por longos períodos. O exame neurológico e a RM-CE eram normais. Aos 20 anos foi documentada anemia ferropénica grave, cuja investigação etiológica revelou o diagnóstico de DC, sem qualquer sintomatologia gastrointestinal. Iniciou dieta sem glúten, assistindo-se nos meses seguintes a uma extraordinária diminuição da frequência e intensidade das crises de enxaqueca, o que em última instância permitiu interromper a medicação profilática. Um ano depois mantém-se estável, apenas com episódios ocasionais e ligeiros de enxaqueca.

Conclusão: Neste caso clínico, a enxaqueca de início pediátrico e responsiva a dieta sem glúten parece ter correspondido à principal manifestação da DC, notavelmente pauci-sintomática. De acordo com a literatura, nestes doentes a enxaqueca é frequentemente complicada e refratária, padrão que verificamos igualmente na nossa doente. Pretendemos com este trabalho alertar para o elevado índice de suspeição necessário para o diagnóstico de DC em doentes com enxaqueca, principalmente nos fenótipos mais graves e complexos, uma vez que o seu tratamento se tem mostrado benéfico no controlo da cefaleia.

PO149. Neuropatia Oftalmopléctica Dolorosa Recorrente

Rodrigo Palhas Vieira, Rui Pedro Guerreiro
Centro Hospitalar Setúbal - Hospital de São Bernardo, Setúbal
rodrigopalhasvieira@hotmail.com

Introdução: A Neuropatia Oftalmopléctica Dolorosa Recorrente (RPON) é uma síndrome rara caracterizada por episódios repetidos de parésia de um ou mais nervos motores ocu-

lares com cefaleia ipsilateral.

Caso Clínico: Sexo masculino, 18 anos de idade, recorreu ao Serviço de Urgência por ptose palpebral precedido de cefaleia unilateral ipsilateral; negou náuseas, vômitos, fotofobia ou fonofobia. Segundo o doente, este teria sido o terceiro episódio. Do exame neurológico destacava-se uma paresia do nervo oculomotor ipsilateral à cefaleia. Na sequência da investigação clínica - analiticamente sem alterações valorizáveis, exame de imagem com estudo vascular sem alterações e punção lombar inocente - assumiu-se RPON e o doente iniciou prednisolona oral, tendo revertido a dor e o défice neurológico.

Conclusão: Como descrito na literatura, este caso confirma a tendência da RPNO para o início na adolescência.

Geralmente é o nervo oculomotor o nervo motor ocular mais afectado.

Como os estudos mais recentes da literatura informam, confirma-se a eficácia da corticoterapia na RPON.

P0150. Plexopatia braquial por Herpes Zoster - aspetos clínicos, imagiológicos e neurofisiológicos

Gonçalo Videira¹, Bruno Moreira², Ana Paula Sousa³, Rui Felgueiras¹
1-Serviço de Neurologia, 2-Serviço de Neurorradiologia, 3-Serviço de Neurofisiologia, Centro Hospitalar do Porto
pgoncalomv@gmail.com

Introdução: Após a primo-infeção, o vírus Herpes Zoster (VZV) permanece latente nos gânglios das raízes dorsais. A sua reativação atinge 3,6 por 1000 pessoas-ano, caracterizando-se geralmente por erupção cutânea dolorosa que respeita os dermatómos afetados. Pode apresentar várias complicações neurológicas, mas o envolvimento do plexo braquial é raro. O tratamento proposto nesses casos não está bem definido.

Caso clínico: Mulher de 54 anos, com antecedentes de hipocampectomia direita por epilepsia sintomática a esclerose mesial, medicada com clobazam e lamotrigina. Apresentou inicialmente na face externa do braço direito um eritema que evoluiu sucessivamente para vesículas e crostas. Quatro dias depois, iniciou limitação dos movimentos proximais do membro superior direito. Ao exame neurológico, apresentava défice na abdução do braço e flexão do antebraço (grau 2/5), com reflexos bicipital direito ausente e hipostesia nos dermatómos C5 e C6. O estudo do líquido, colhido antes do início da terapêutica, revelou pleocitose com predomínio de células mononucleares (123 monócitos/uL) e posteriormente PCR de VZV positiva. A ressonância magnética, realizada ao 9º dia de evolução, revelou aumento do sinal em STIR no plexo braquial à direita bem como edema dos músculos supra e infra-espinhosos e sub-escapular. A eletromiografia realizada ao 18º dia revelava sinais de desnervação aguda nos músculos deltóide, infra-espinhoso e bicípites, sem alterações nos romboides e paraespinhais cervicais, sendo compatível com lesão parcial do tronco superior do plexo braquial direito. A doente cumpriu 14 dias de aciclovir endovenoso e iniciou tratamento fisioterápico. A recuperação foi discreta, apresentando aos três meses défice motor grau 4 à flexão do antebraço e grau 3 à abdução do ombro.

Conclusão: Apresentamos um caso raro, extensamente estudado, de plexopatia braquial a VZV. Neste caso particular, os achados da investigação foram todos consistentes. Decidiu-se pela medicação antivírica endovenosa atendendo à gravidade do défice motor, sem utilização de corticoterapia.

P0151. Atrofia ponto-cerebelosa e degenerescência olivar hipertrófica bilateral num doente com infecção HIV

Inês Laranjinha¹, Margarida Calejo¹, Cristina Soeiro³, Luís Albuquerque², José Pedro Rocha Pereira², Marina Magalhães¹, Ana Paula Tavares³, Ernestina Santos¹

1-Serviço de Neurologia; 2-Serviço de Neurorradiologia; 3-Serviço de Infecçologia - Centro Hospitalar do Porto - Hospital de Santo António (CHP-HSA)
m.i.laranjinha@gmail.com

Introdução: A neuropatia, demência e parkinsonismo representam as sequelas mais comuns da infecção HIV. A ataxia é incomum e exige extensa investigação para exclusão de outras causas. O diagnóstico diferencial inclui infecções oportunistas (toxoplasmose, citomegalovírus, vírus varicela-zóster), leucoencefalopatia multifocal progressiva pelo vírus JC, ou ataxia pela neurodegenerescência relacionada com a síndrome de imunodeficiência adquirida (SIDA)/infecção HIV. Recentemente, foram descritos casos de disfunção cerebelosa primária como entidade clínica independente e na ausência de etiologia alternativa.

Caso Clínico: Homem de 55 anos, HIV positivo desde 2001 sob terapêutica anti-retroviral e carga viral sérica inferior a 20 cópias, com instalação progressiva de náuseas e desequilíbrio na marcha em 2013, evoluindo em três anos para diplopia horizontal, disfagia, vômitos incoercíveis e tremor das mãos e cefálico. Apresentava oftalmoparésia complexa com limitação grave da abdução bilateral, disartria escândida, tremor distónico cervical e das mãos, exuberante na acção, e dismetria apendicular esquerda. A ressonância magnética cerebral (RM) revelou atrofia parenquimatosa de predomínio ponto-cerebeloso e sinais de degenerescência olivar hipertrófica bilateral. A investigação de etiologia infecciosa, paraneoplásica (anti-neuronais, PET corporal, TC tóraco-abdomino-pélvica), défice de vitamina E, anti-GAD, doença de Whipple e painel genético de ataxias manifestadas na idade adulta foi normal/negativa. O estudo imunológico do líquido mostrou síntese intratecal de IgG, HIV inferior a 20 cópias em várias amostras e vírus JC negativo.

Conclusões: Na ausência de causas infecciosas, paraneoplásicas ou genéticas, o quadro neurológico foi assumido como provável manifestação primária da infecção HIV, suportado pela evidência de síntese intratecal de IgG e de raros casos descritos de atrofia infratentorial em doentes HIV positivos. Este caso destaca-se pelo envolvimento clínico e imagiológico do tronco cerebral (olivo-pôntico), além da síndrome cerebelosa já descrita, ilustrando o potencial de neurodegenerescência progressiva na era de terapêutica anti-retroviral de alta eficácia.

P0152. Schistosomíase cerebral em viajante oriundo de São Tomé e Príncipe

Rui Duarte Armindo¹, Sónia Costa¹, Vânia Almeida¹, David Rodrigues², Cândida Barroso¹

1-Unidade de Neurologia, 2-Serviço de Imagiologia, Hospital Vila Franca de Xira
ruimiguelarmindo@gmail.com

Introdução: O envolvimento do Sistema Nervoso Central por Schistosoma é um diagnóstico raro em países Europeus com graves consequências se não tratado precocemente. Em várias regiões Africanas historicamente ligadas a Portugal a prevalência de schistosomíase é alta, mas poucos casos de envolvimento cerebral por este parasita foram reportados nestes países. Este é o primeiro caso descrito de schistosomíase cerebral associado à República de São Tomé e Príncipe.

Caso Clínico: Homem de 35 anos, nacionalidade portu-
gue-

sa, sem antecedentes pessoais relevantes, inicia um quadro de cefaleias intensas, crises epiléticas focais e confusão mental, três semanas depois de regressar de São Tomé e Príncipe. O exame físico geral e neurológico sem alterações excepto comportamento agressivo. Avaliação analítica evidenciou eosinofilia persistente e títulos elevados de anticorpos anti-Schistosoma. O LCR apresentou aumento da celularidade (28 células, predomínio mononucleares) sem outras alterações. A RM-CE revelou uma lesão fronto-opercular direita com efeito de massa e captação irregular de contraste. Foi instituída terapêutica anticonvulsivante, corticoterapia sistémica e antiparasitária com praziquantel oral, considerando o alto nível de suspeição de schistosomíase cerebral. Verificou-se uma resolução clínica e imagiológica completa.

Conclusões: O presente caso clínico levanta a possibilidade de a neuroschistosomíase ser subdiagnosticada e não tão incomum como descrito na literatura. Os profissionais de saúde de áreas não-endémicas de Schistosoma devem estar atentos a esta possibilidade em viajantes e migrantes de zonas endémicas. Sendo uma doença infecciosa potencialmente tratável, o diagnóstico e instituição de terapêutica atempados são cruciais para reduzir a sua gravidade e evitar complicações. Seria importante desenvolver e validar novos meios de diagnóstico e diretrizes para o tratamento desta patologia.

P0153. Lesões encefálicas atípicas em doente com paraparésia espástica e infecção a HTLV-1

Cláudia Borbinha¹, Miguel Pinto¹, Inês Gil², Jaime Nina^{3,4}, Miguel Viana Baptista^{1,4}

1-Serviço de Neurologia, 2-Serviço de Neurorradiologia, 3-Serviço de Doenças Infecciosas e Medicina Tropical, Hospital Egas Moniz, Centro Hospitalar Lisboa Ocidental; 4-Nova Medical School, Universidade Nova de Lisboa
claudiaborbinha3@gmail.com

Introdução: O HTLV-1 (Human T-Lymphotropic Virus Type 1) é um retrovírus responsável por manifestações neurológicas, hematológicas e dermatológicas em menos de 4% dos portadores. A principal complicação neurológica é a paraparésia espástica tropical/mielopatia associada a HTLV que nem sempre tem tradução imagiológica. Por outro lado, mesmo sem correlação com a clínica, pequenas lesões da substância branca supratentorial são frequentemente encontradas em topografia subcortical ou periventricular. Lesões talâmicas ou protuberanciais foram raramente descritas.

Caso Clínico: Doente do sexo masculino, 45 anos, natural de S. Tomé e Príncipe, sem história familiar de doença neurológica, com quadro de dificuldade progressiva para marcha com 6 anos de evolução e urgência urinária. Ao exame neurológico o doente apresentava marcha espástica, hipereflexia dos quatro membros, fraqueza e espasticidade dos membros inferiores, clónus aquiliano inesgotável e reflexos cutâneo-plantares extensores. O doente realizou RM medular que não apresentava alterações, mas o estudo crânio-encefálico documentou lesões bilaterais e simétricas na vertente posterior da protuberância, tálamos, corpos dos núcleos caudados e medialmente aos fascículos fronto-occipitais superiores. O líquido não apresentava alterações citoquímicas, apresentando apenas anticorpos anti-HTLV 1/2. O DNA pro-viral do HTLV-1 foi positivo no sangue periférico. Iniciou terapêutica com lamivudina, zidovudina e baclofeno, com melhoria clínica.

Conclusão: Este caso ilustra uma situação de paraparésia espástica a HTLV-1 sem tradução imagiológica medular, em doente com lesões bitalâmicas, protuberanciais simétricas e nos núcleos caudados. Sublinha-se o interesse radiológico do caso equacionando-se a hipótese de que este aspecto imagiológico possa estar em relação com a infecção a HTLV-1.

P0154. Mucormicose rino-cerebral em doente com cetoacidose diabética no Serviço de Urgência

Marco Fernandes¹, Bruna Meira¹, Paulo Bugalho^{1,4}, Pedro Andrade Silva³, Ricardo Santos²

1-Serviço de Neurologia, 3-Serviço de Otorrinolaringologia, 3-Serviço de Oftalmologia, Hospital de Egas Moniz, Centro Hospitalar Lisboa Ocidental; 4-CEDOC - NOVA Medical School, Universidade Nova de Lisboa
maafernandes@chlo.min-saude.pt

Introdução: A mucormicose rino-cerebral é uma infeção fúngica oportunista rara, que atinge sobretudo os seios perinasais, órbita e cérebro. É mais frequente em indivíduos imunocomprometidos e diabéticos (especialmente com pobre controlo metabólico), apresentando elevada morbidade e mortalidade.

Caso clínico: Homem de 68 anos, sem antecedentes conhecidos, com quadro de 2 dias de evolução de poliúria, polidipsia, prostração e edema da região periorbitária esquerda. Ao exame objetivo, apresentava padrão respiratório de tipo Kussmaul e edema periorbitário esquerdo severo com proptose, quemose, oftalmoplegia, pupila em midríase média e não reativa. A gasimetria arterial revelava pH 6.91, pCO₂ 11mmHg, HCO₃- 2.2mmol/L; glicémia capilar de 750mg/dL e cetonemia de 5.5mmol/L, compatível com cetoacidose diabética, sendo feito diagnóstico inaugural de diabetes mellitus tipo 2. Realizou TC das órbitas e seios perinasais, que evidenciou sinusopatia inflamatória etmoidal e frontal esquerda, com celulite pós-septal de olho esquerdo, com edema e densificação da gordura retro-orbitária. Por prostração progressiva realizou TC-CE, que documentou hipodensidades fronto-basais bilaterais de predomínio subcortical em provável relação com focos de cerebrites por extensão do processo inflamatório perinatal. Iniciou antibioterapia com ceftriaxone, metronidazol e vancomicina, e foi realizada desbridamento cirúrgico urgente por via endonasal. Por suspeita de infeção fúngica, foi adicionada anfotericina B lipossómica. Posteriormente confirmada a presença de hifas não septadas de Mucormicetes, com isolamento do fungo *Rhizopus arrhizus* na amostra de desbridamento. O doente apresentou agravamento do estado geral, com transformação hemorrágica dos focos de cerebrites com inundações ventriculares e hidrocefalia ativa, acabando por falecer.

Conclusões: A mucormicose é uma infeção rara que surge mais frequentemente em doentes diabéticos. O descontrolo metabólico pode potenciar a disseminação da infeção, tornando os doentes em cetoacidose diabética especialmente vulneráveis. Se disseminada até ao cérebro, a mortalidade excede os 80%. O tratamento precoce com antibioterapia e cirurgia associa-se a melhor prognóstico.

P0155. Meningoencefalite tuberculosa revisitada

Marco Fernandes¹, Bruna Meira¹, João Pedro Marto¹, Ana Sofia Correia^{1,2}, Miguel Viana-Baptista^{1,2}

1-Serviço de Neurologia, Hospital de Egas Moniz, Centro Hospitalar Lisboa Ocidental; 2-CEDOC - NOVA Medical School, Universidade Nova de Lisboa
maafernandes@chlo.min-saude.pt

Introdução: A meningoencefalite tuberculosa representa aproximadamente 6% dos casos de tuberculose extrapulmonar, sendo rara em doentes imunocompetentes, embora o risco seja superior em áreas endémicas. É das entidades clínicas mais graves, com elevada taxa de mortalidade e morbidade.

Caso clínico: Homem de 65 anos, com antecedentes de diabetes mellitus tipo 2 controlada, com quadro de 3 meses de evolução caracterizado por tosse não produtiva, mialgias, febre, anorexia e perda de peso. Apresenta posteriormente

agravamento com quadro de confusão mental com 4 dias de evolução, razão pela qual recorre ao Serviço de Urgência. À observação, febril (38.5°C), lentificação psico-motora, desorientação temporal, com compromisso da atenção e da memória de trabalho. Sem sinais meníngeos ou outras alterações ao exame neurológico. Sem alterações em TC-CE, realizou-se punção lombar, pressão de abertura de 18 cm H₂O, com documentação de pleocitose de predomínio mononuclear (73 células/ μ l), hipoglicorráquia de 52 mg/dL (26% da capilar) e hiperproteinorráquia (93 mg/dL). Pesquisa de bacilos álcool-ácido resistentes (BAAR) e exame bacteriológico do LCR negativos. RM-CE identificou múltiplas lesões parenquimatosas supra e infra-tentoriais hiperintensas em T2/FLAIR, com captação anelar de gadolínio. Iniciada terapêutica empírica para meningoencefalite tuberculosa com isoniazida, rifampicina, pirazinamida e etambutol, com confirmação diagnóstica posterior após identificação de *Mycobacterium tuberculosis* no LCR por PCR e exame cultural. A observação de fundo ocular por lâmpada de fenda permitiu identificar a presença de tubérculo coroideu esquerdo.

Conclusões: A meningoencefalite tuberculosa representa um desafio diagnóstico. Deve ser considerada não só em indivíduos claramente imunocomprometidos, mas também na população em geral, sobretudo na presença de diabetes. Para além da presença de alterações imagiológicas características em RM-CE, a identificação de envolvimento de outros órgãos, nomeadamente do sistema ocular, poderá auxiliar no diagnóstico precoce de meningoencefalite tuberculosa.

P0156. Meningoencefalite por *Cryptococcus neoformans* em doente imunocompetente - quando o vírus Epstein-Barr é a chave

Marco Fernandes¹, Duarte Noronha²

1-Serviço de Neurologia, Hospital de Egas Moniz, Centro Hospitalar Lisboa Ocidental; 2-Serviço de Neurologia, Hospital Dr. Nélito Mendonça, Serviço de Saúde da Região Autónoma da Madeira
 maafernandes@chlo.min-saude.pt

Introdução: A meningoencefalite por *Cryptococcus neoformans* é uma infeção oportunista rara, mais frequente em doentes imunossuprimidos (nomeadamente naqueles com infeção por VIH), embora possa afetar 20-30% dos doentes imunocompetentes. O papel do vírus Epstein-Barr (VEB) nas infeções do SNC ainda não está completamente esclarecido, mas em 25% dos casos de meningoencefalite por este vírus, existe co-infeção do SNC, sendo descritos poucos casos de associação com *Cryptococcus neoformans*.

Caso clínico: Mulher de 65 anos, com antecedentes de doença hepática crónica alcoólica e AVC hemorrágico cerebeloso direito. Trazida ao SU por prostração e recusa alimentar de instalação em dias. Ao exame neurológico, não respondia a perguntas, tetraparésia espástica com RCP extensores. Analiticamente com hiperamoniémia de 178 μ mol/L, VIH negativo. Realizou RM-CE que revelou padrão de leucoencefalopatia relativamente simétrica, de predomínio frontal e sem captação de contraste, com estudo de espectroscopia normal. Por agravamento progressivo do estado de consciência, foi realizada punção lombar (PL), que documentava pleocitose de predomínio mononuclear (58 células/ μ l), hipoglicorráquia de 24,2mg/dL e hiperproteinorráquia de 153mg/dL. No estudo de liquor, o exame bacteriológico e pesquisa de micobactérias por PCR foram negativos, mas com PCR para VEB positiva. Por suspeita de co-infeção dadas as alterações citoquímicas do liquor, foi realizada nova PL, que revelou antígeno e cultura micológica positivos no LCR para *Cryptococcus neoformans*. Iniciou-se anfotericina B lipossómica e repetiu-se a PL após 2 semanas de terapêutica, com exame micológico do liquor negativo.

Conclusões: A meningoencefalite por *Cryptococcus neoformans* constitui um desafio diagnóstico, especialmente em doentes imunocompetentes. A presença de VEB no liquor pode alertar para a necessidade de exclusão de infeções duais do SNC, em contexto clínico apropriado. A importância clínica de pesquisar a presença de VEB no liquor de pacientes com infeção do SNC suspeitada permanece por esclarecer.

P0157. Atingimento vasculítico do sistema nervoso central na coinfeção VIH/Hepatite C

Paula Salgado¹, Sara Duarte¹, Ana Cipriano², Sofia Pina³, Miguel Abreu², António Marinho⁴, Carlos Andrade¹

1-Serviço de Neurologia, 2-Serviço de Doença Infecciosas, 3-Serviço de Neurorradiologia, 4-Serviço de Neurofisiologia, Hospital de Santo António, Centro Hospitalar do Porto
 paulasalgado88@gmail.com

Introdução: A infeção por VIH associa-se raramente a fenómenos vasculíticos, frequentemente em contexto de imunossupressão, com potencial contributo de infeções oportunistas. Por sua vez, a infeção com o vírus da hepatite C (VHC) pode cursar com complicações vasculíticas, habitualmente associadas a crioglobulinemia, anticorpos antifosfolipídicos ou anti-ANCA. Descrevemos um doente com co-infeção VHC/VIH e apresentação neurológica de uma vasculite sistémica.

Caso Clínico: Homem de 39 anos, ex-toxicodependente, co-infetado VHC/VIH, sob antirretrovirais e sem tratamento prévio para o VHC. Observado por episódios deficitários visuais paroxísticos e alteração do comportamento com 2 meses de evolução. O exame neurológico revelou uma síndrome frontal dorso-lateral e paresia crural direita. A RM-CE mostrou múltiplas lesões isquémicas, algumas recentes, e marcado afilamento das artérias carótidas internas, com espessamento e captação parietal destes vasos, assim como irregularidades de alguns vasos intracranianos, compatíveis com processo vasculítico. O estudo sistémico revelou contagem de linfócitos T CD4+ superior a 600/mm³, com carga viral VIH negativa mas VHC elevada (4490000 UI/mL). O estudo imunológico (incluindo crioglobulinas), serológico/microbiológico (VDRL, borrelia, vírus incluindo HVZ) e a pesquisa de doença neoplásica foram negativos. O LCR não revelou outras alterações, à exceção de carga viral VHC positiva (20UI/ml), com carga viral VIH indetetável. Dado o agravamento progressivo do doente, foi instituído tratamento imunossupressor (corticoterapia e ciclofosfamida). Verificou-se melhoria neurológica e imagiológica significativas, com estabilização das lesões isquémicas e normalização do estudo angiográfico. Posteriormente foi diagnosticada orquiepididimite, provavelmente em contexto vasculítico. Foi proposto para tratamento de VHC (ombitasvir/paritraprevir/ritonavir), encontrando-se deste então clínica e imagiológicamente estável.

Conclusões: Apresentamos uma vasculite sistémica com atingimento do sistema nervoso central, realçando-se as marcadas estenoses carótidas bilaterais, reversíveis após imunossupressão. A coexistência de infeção VIH/VHC (e a ausência de tratamento desta última), bem como a negatividade do restante estudo, sugerem uma associação com estes vírus, fundada num processo imunomediado.

P0158. Caracterização de nevrite óptica sífilítica em doente imunocompetente.

José Manuel Araújo¹, Inês Carvalho¹, Leandro Marques¹, Tatiana Queirós², João Pinho¹

1-Serviço de Neurologia, 2-Serviço de Oftalmologia, Hospital de Braga
 josedearaujo88@gmail.com

Introdução: A nevrite óptica sífilítica é pouco frequente, particularmente nos doentes imunocompetentes. Pode ter

atingimento uni ou bilateral e manifestar-se de forma variada como nevrite óptica anterior ou retrobulbar. A acuidade visual pode estar preservada, apresentando a maioria dos doentes defeito de campo visual, central ou periférico.

Caso Clínico: Homem, 51 anos, fumador, com antecedentes de dislipidemia e Hepatite B tratada oito anos antes. Dois dias antes da admissão referiu início súbito de miodesópsias persistentes no olho direito, não associadas a alteração da acuidade visual, outros sintomas ou trauma. O exame neurológico foi normal, excepto fundo ocular com edema da papila unilateral direito. Realizou análises com velocidade de sedimentação, electrocardiograma e TAC cerebral que não mostraram alterações. Inicialmente interpretado como neuropatia isquémica anterior não arterítica, iniciou anti-agregação, tendo os sintomas resolvido gradualmente, quinze dias após. Posteriormente reavaliado em consulta, mantinha-se assintomático, com edema da papila direita na fundoscopia. Avaliado por Oftalmologia realizou OCT confirmando presença de edema no disco óptico; retinografia sem alteração retiniana ou vascular e perimetria automática sem defeito de campo visual. Alargou-se o estudo analítico com serologias infecciosas mostrando positividade para VDRL e TPHA, sendo as restantes negativas, nomeadamente VIH; estudo auto-imune sem alterações. Fez-se PL com pressão de abertura normal, apresentando o citoquímico do LCR pleocitose linfocítica e hiperproteinorraquia ligeiras, o microbiológico títulos de VDRL 1/8 e TPHA 1/640. A RM cerebral e das órbitas com contraste e a angio-RM foram normais. Foi medicado com penicilina endovenosa durante catorze dias.

Conclusão: A diversidade etiológica das neuropatias ópticas agudas exige uma investigação complementar completa, que pode revelar causas potencialmente tratáveis. Dado o aumento significativo da incidência de sífilis em Portugal nos últimos anos, a realização da serologia do Treponema neste contexto é mandatória, mesmo em doentes imunocompetentes.

P0159. Hipersexualidade pós-encefalite por herpes simplex

Leandro M. Marques, Álvaro Machado

Serviço de Neurologia, Hospital de Braga - Braga
leo_marques@live.com.pt, alvmac@gmail.com

Introdução: A encefalite por herpes simplex é a causa mais comum de encefalite vírica. Caracteriza-se por febre, cefaleias, crises convulsivas, sinais neurológicos focais e alteração do estado de consciência. A RM mostra áreas hiperintensas em T2 nos lobos frontais e temporais, e o LCR pleocitose linfocitária e a presença do vírus. Uma das sequelas comportamentais possíveis, e, quando presente, mais disruptivas, é a hipersexualidade.

Caso clínico: Homem, de 51 anos, sem doenças prévias, recorre ao SU por febre, crises convulsivas e hemiparesia esquerda. Internado com suspeita de AVC, a RM ao 5º dia mostrou extensas lesões temporais bilaterais de predomínio direito, sugerindo encefalite herpética, confirmada com PL com LCR de características inflamatórias e isolamento de Herpes simplex. Clinicamente, recuperou da hemiparesia esquerda e, sob tratamento com valproato de sódio, não teve mais crises. Posteriormente, o doente desenvolveu alterações graves de comportamento, que obrigaram mesmo à sua institucionalização: intensa desinibição sexual e coprolalia, dificuldades em nomear, com parafasias e circunlóquios, perseveração motora, apraxia ideomotora e ideacional, e disfunção mnésica com defeito grave de evocação. Medicado com ciproterona (100 mg/dia), mantém, até ao momento, uma redução significativa dos comportamentos sexuais inapropriados.

Discussão: Com este caso clínico, queremos chamar a atenção da importância de um elevado índice de suspeita para a doença, sendo que o tratamento precoce pode evitar seque-

las graves. Entre estas, as alterações comportamentais podem ter um relevo particular, como a hipersexualidade descrita. Um fármaco antiandrogénico, como a ciproterona, pode ser útil no controlo deste sintoma em particular.

P0160. Síndrome do ápex orbitário por mucormicose a Rhizopus arrhizus

Soraia Vaz, Diana Melancia, João Sequeira, João Lourenço
Serviço de Neurologia, Centro Hospitalar de Lisboa Central
soraia.teixeira2@gmail.com

Introdução: A mucormicose é uma infeção fúngica oportunista provocada mais comumente por fungos *Rhizopus*. A mucormicose rino-orbito-cerebral - apresentação mais comum - resulta frequentemente em oftalmoparésia; raramente pode complicar-se com nevrite ótica isquémica. Trata-se de uma emergência cirúrgica de mau prognóstico, pelo que perante achados compatíveis com síndrome do ápex orbitário (SAO), o diagnóstico etiológico de mucormicose deve ser considerado em tempo útil.

Caso clínico: Mulher de 79 anos com antecedentes de diabetes mellitus tipo 2 mal controlada e neoplasia da mama metastazada, tratada com dexametasona, desenvolveu quadro súbito de cefaleia retro-orbitária esquerda, diminuição da acuidade visual e ptose palpebral ipsilaterais. Objetivava-se amaurose completa do olho esquerdo com palidez do disco ótico, miose, ptose, oftalmoplegia intrínseca e extrínseca completas e anestesia algica em território V1 esquerdo. Nos dias seguintes eram já evidentes proptose, quemose, hiperémia conjuntival e sinais inflamatórios da câmara antetior (efeito tyndal e hipópion). O estudo do líquido cefalorraquidiano revelou discreta pleocitose, hiperglucorraquia e hiperproteinorraquia, com exame cultural e serologia infecciosa negativos. A veno-RM crânio-encefálica e de órbitas demonstrou padrão de restrição à difusão do nervo ótico esquerdo, espessamento inflamatório dos seios peri-nasais e células etmoidais bilateralmente e achados compatíveis com celulite orbitária. A biópsia do corneto médio esquerdo foi positiva para *Rhizopus arrhizus* complex, confirmando o diagnóstico de mucormicose. Iniciou tratamento com anfotericina B e foi submetida a desbridamento do tecido necrótico intra-nasal e sinusotomias bilaterais e exenteração orbitária esquerda. Contudo, verificou-se acometimento do sistema nervoso central com depressão do estado de consciência e défices neurológicos focais, documentando-se imagiologicamente lesões vasculares isquémicas em contexto de infeção fúngica angiotrópica.

Conclusões: Etiologias raras e catastróficas como a mucormicose rino-orbito-cerebral devem ser consideradas no diagnóstico etiológico do SAO, especialmente na presença de fatores de risco como neoplasia, imunossupressão e diabetes descontrolada, promovendo o seu encaminhamento e tratamento atempados.

P0161. Leucoencefalopatia multifocal progressiva - da negatividade do estudo complementar ao reforço do imperativo clínico

Ricardo Varela¹, Mário Sousa¹, Olinda Rebelo², Hermínio Tão³, Carla Nunes¹

1-Serviço de Neurologia, 2-Serviço de Anatomia Patológica, 3-Serviço de Neurocirurgia, Centro Hospitalar e Universitário de Coimbra
ricardoathayde@gmail.com

Introdução: A leucoencefalopatia multifocal progressiva (LMP) consiste numa doença desmielinizante secundária à reactivação do poliovírus JC. O seu significado epidemiológico tem sido reforçado pelas expansão de terapêuticas imunomoduladoras.



Caso Clínico: Homem, 41 anos, com antecedente de Leucemia Linfoblástica Aguda de células B, em remissão há 2 anos, sob terapêutica de manutenção com esquema Linker (metrotrexato+vincristina+mercaptopurina), com quadro subagudo de disartria e lateralização motora. À observação com disartria grave, profusão incompleta da língua e hemiparésia esquerda de predomínio bráquio-facial grau 4. Sem outros sinais focais.

Estudo com TCce a evidenciar hipodensidade subcortical pré-central direita, sem efeito de massa ou realce após contraste. Análises sem alterações relevantes. Estudo de LCR com citoquímica, pesquisa de blastos e análise serológica alargada normais. Internamento por suspeita de lesão vascular. Estudo analítico complementar normal incluindo serologias infecciosas alargadas (com pesquisa de JC), autoimunidade sistêmica, metabolismo/síntese das purinas e reavaliação hematológica. RMNce a evidenciar 2 lesões subcorticais frontais com hipersinal em FLAIR e T2, hipossinal em T1 e sem restrição à difusão sugestivas de PRES atípico ou neurotoxicidade por metrotrexato. AngioTCce sem alterações. Manutenção de défices neurológicos apesar de suspensão do metrotrexato. Ponderação posterior de quadro autoimune primário a fundamentar prova terapêutica com plasmaferese - indução de agravamento clínico e imagiológico incluindo retinite por CMV resolvida após ganciclovir. Realizada biópsia lesional - alterações inflamatórias inespecíficas e negatividade para células neoplásicas.

Perante esta evolução clínica com suspeita de reconstituição imune, reforçada a possibilidade de infecção por vírus JC. Reavaliação imunohistoquímica de lâminas com positividade para anti-SV40. Após concentração de amostras de líquido - detecção por PCR do vírus JC. Diagnóstico final: LMP

Conclusões: O diagnóstico de LMP depende de um elevado nível de suspeição. A análise imuno-histoquímica com anticorpo anti-SV40 é útil no diagnóstico e pode fundamentar a utilização de técnicas de detecção biológica mais diferenciadas.

Índice de autores de comunicações orais e posters ao Congresso de Neurologia 2017

Autor	Artigos	Autor	Artigos
Abidemi Adeniji	CO42	Andreia Veiga	PO45
Adam Ryczkowski	CO2	Ângela Abreu	PO41, PO53, PO62, PO73, PO98
Adília Seabra	CO70	Ângela Timóteo	PO55
Agostinho Almeida	CO12	Angela Vidal-Jordana	CO45
Agostinho Santos	CO72	Ângelo Carneiro	CO37, CO38, PO23, PO144
Alcinda David	CO61	António Bastos Lima	CO63
Aldina Reis	PO112	António Marinho	PO157
Alexandra Gonçalves	CO17, CO18, CO19, PO43	António Martins	PO136
Alexandra Silva	PO76	António Martins da Silva	CO63
Alexandre Mendes	CO17, CO19, CO65, PO34, PO144	António Martins de Campos	CO9, CO22, PO138
Álvaro Machado	CO67, PO28, PO110	Argemiro Geraldo	CO7, PO8, PO18, PO27, PO68, PO142
Amélia Nogueira Pinto	PO41, PO53, PO62, PO73, PO98	Ariana Barros	PO79, PO83, PO90
Ana André	PO5, PO74	Armanda Gomes	CO54
Ana Arraiolos	PO47	Armando Morganho	PO86
Ana Beato	CO70	Armando Teixeira-Pinto	CO65
Ana Brás	CO25, CO46, PO1, PO8	Artur Paiva	CO48
Ana Calderón	PO115	Ary de Sousa	CO73, PO42, PO54, PO79, PO83, PO147
Ana Castro Caldas	PO99, PO105, PO114, PO118, PO120, PO123	Augusto Ferreira	PO97
Ana Catarina Fonseca	PO61	Bárbara Leal	CO72
Ana Catarina Franco	PO3, PO22, PO29, PO61, PO111, PO141	Beatriz Santiago	CO20, PO31, PO76, PO100, PO101, PO143
Ana Catarina Pronto-Laborinho	CO3	Bernardo Pimentel	CO31
Ana Cipriano	PO157	Berta Martins da Silva	CO44, CO72
Ana Félix	PO5	Bravo Marques	PO103
Ana Filipa Freitas	PO39, PO91	Breogán Rodríguez	CO45
Ana Filipa Geraldo	PO69, PO139	Bruna Meira	PO32, PO94, PO146, PO154, PO155
Ana Filipa Santos	CO15, CO67, PO117	Bruna Melo	PO133
Ana Gonçalves	PO75	Bruno Mesquita	PO108
Ana Gouveia	CO32	Bruno Moreira	PO150
Ana Graça Velon	PO66	Bruno Silva	CO17, CO18, CO19, CO24, CO25
Ana Inês Martins	CO40, CO50, PO1, PO12, PO57, PO58, PO76, PO100, PO143	Cândida Barroso	PO152
Ana Isabel Crisostomo	PO101	Carla Bentes	CO75, CO79, PO111
Ana Isabel Dias	CO70	Carla Cecília Nunes	CO40, PO85, PO143
Ana Isabel Gonçalves	PO55	Carla Ferreira	CO15, PO110, PO140
Ana Luísa Pinto	PO85	Carla Firmo	CO56, PO135
Ana Luísa Rocha	CO54, PO71, CO36	Carla Guerreiro	CO55
Ana Luísa Sousa	CO8, PO122	Carla Nunes	CO48, CO49, PO78, PO161
Ana M Silva	CO10	Carla Sousa	CO34
Ana Macedo	PO93	Carlos Andrade	PO17, PO144, PO157
Ana Margarida Novo	CO13, CO43, CO48, PO109	Carlos Capela	PO79, PO83
Ana Martins da Silva	CO14, CO18, CO19, CO44, CO47, PO84	Carlos Casimiro	PO38
Ana Monteiro	CO35	Carlos Correia	CO37, CO38
Ana Morgadinho	CO61, CO69, PO128	Carlos Figueiredo	CO66, PO132
Ana Novo	CO7, PO12	Carlos Nos	CO45
Ana Oliveira	PO115	Carlos Ordens	CO12
Ana Patrícia Antunes	PO22, PO29, PO92, PO107, PO141	Carlota Vicente Cunha	CO14
Ana Paula Correia	PO37	Carmen Ferreira	CO36, PO71
Ana Paula Sousa	CO8, CO18, CO44, CO47, PO16, PO20, PO84, PO150	Carmen Lúcia Antão Paiva	PO51, PO130
Ana Paula Tavares	PO151	Carmo Macário	CO21, CO40, CO43, CO46, PO46, PO88
Ana Rita Peralta	CO75, CO78, CO79, PO111, PO141	Carolina Alves	CO43
Ana Romeiro	PO124	Carolina Figueira	PO113
Ana Sardoeira	CO23	Carolina Gomes	PO74
Ana Sofia Correia	PO32, PO36, PO94, PO155	Carolina Lopes	PO30
Ana Sofia Costa	CO15	Carolina Maruta	PO40
Ana Sofia Pessoa	PO117	Carolina Soares	PO104, PO126, PO134
Ana Valverde	CO16, PO38, PO65	Catarina Cruto	PO96, PO142
Ana Vera Marinho	PO27	Catarina Damas	PO72, PO127
Ana Verdelho	PO40	Catarina Duarte	PO119
Anabela Matos	CO7, PO1, PO8, PO12, PO18, PO27, PO112	Catarina Falcão de Campos	CO4, CO57, PO26, CO59
Anabela Valadas	PO127	Catarina Félix	PO74
André Caetano	CO53, PO32, PO94	Catarina Oliveira	CO13
André Cunha	PO69, PO70	Catarina Pinto	CO33, PO84
André Duarte	PO30	Catarina S. Lopes	CO3
André Lourenço	PO71	Catarina Santos	CO28
André Militão	PO77	Catarina Tereso	PO93
André Ribeiro	PO100	Cátia Carmona	PO6, PO44
Andrea Mateus	PO20	Célia Machado	CO27, PO89
Andreia Bettencourt	CO44, CO72	Christine Hicking	CO41, CO42, PO81, PO82
Andreia Carvalho	PO69, PO70, PO139	Cláudia Borbinha	PO33, PO153
Andreia Costa	CO54, PO71, PO104	Cláudia Carvalho	CO72
Andreia Fernandes	PO21, PO90, PO106, PO125, PO147	Cláudia Faria	CO57
		Cláudia Farinha	PO112
		Cláudia Guarda	CO34

Autor	Artigos
Cláudia Lima	PO18, PO88
Cláudia Marques-Matos	CO35, CO75
Cláudia Pereira	CO76
Cláudia Pinto	CO17, CO18, CO19, PO43
Conceição Bento	PO142
Cristiana Silva	PO22, PO29, PO92, PO107, PO141
Cristina Alves	CO10
Cristina Costa	CO66
Cristina Duque	PO78, PO109, PO143
Cristina Januário	CO24, CO62, PO109, PO112, PO119
Cristina Ramos	CO33, PO84
Cristina Rosado Coelho	CO74, PO127
Cristina Soeiro	PO151
Daniel Carvalho	CO70
Daniela Alves	PO46
Daniela Boleixa	CO44, CO72
Daniela Ferro	PO30
Daniela Garcez	PO24, PO41, PO62, PO98, PO103
Daniela Pimenta Silva	PO107
Daniela Vieira	CO39, PO46
David Rodrigues	PO152
Denis F. Gabriel	CO37, CO38
Diana Aguiar de Sousa	PO3, PO64, PO111
Diana Duro	CO13, CO20, PO31
Diana Melancia	PO39, PO42, PO54, PO90, PO106, PO125, PO147, PO160
Dílio Alves	PO138
Dina Escalera	CO76
Dina Lopes	CO44
Diogo Cavalheiro	PO55
Diogo Fitas	CO68, PO131
Diogo Reis Carneiro	CO62
Dionatan Costa Rodrigues	PO130
Duarte Noronha	PO156
Dulce Neutel	CO79
Edoardo Malfatti	CO29
Eduardo Almeida	CO17, CO18, CO19, PO43
Eduardo Freitas	CO15, PO28, PO35, PO87, PO89, PO117
Élia Baeta	PO117
Elisabete Rodrigues	CO55, CO59, PO125
Elke Sylvester	PO82
Elsa Azevedo	CO26, CO35, CO36, PO71
Elsa Parreira	PO53, PO62, PO73, PO98
Elson Salgueiro	PO71
Emanuel Gouveia	PO24
Eric Eggenberger	PO78, PO109
Ernestina Santos	CO8, CO14, CO18, CO19, CO44, CO47, CO64, PO2, PO16, PO84, PO151
Esmeralda Lourenço	CO27
Eugénia Castro	CO9
Eugénia Macedo	CO9
Fábio Carneiro	CO34, PO19
Fátima Grenho	CO35
Fernando Dangond	CO41, CO42, PO81, PO82
Fernando Silva	CO32, CO39
Fernando Silveira	CO8
Filipa Dourado Sotero	PO29, PO92, PO141
Filipa Falcão	PO3, PO22, PO29, PO92, PO107, PO111, PO141
Filipa Ladeira	CO53, PO37
Filipa Sotero	PO22
Filipe Correia	PO14, PO102
Filipe Sobral	CO24, CO32
Filomena A. Carvalho	CO3
Filomena Gomes	CO17, CO18, CO19, PO43
Fradique Moreira	CO61, CO62, PO119, PO143
Francelino Ferreira	PO72
Francisca Costa	PO134
Francisco Antunes	PO9, PO115, PO148
Francisco Bernardo	PO60, PO62, PO98, PO99, PO105
Francisco Sales	PO137, PO142
Frederico Batista	PO65
Gabriel Miltenberger-Miltenyi	CO2, CO60
Gabriela Lopes	CO33
Gavin Giovannoni	CO41, CO42, PO81
Georgina Arrambide	CO45
Giancarlo Comi	CO41, CO42, PO82
Gilberto Pereira	CO36, PO71
Gisela Carneiro	CO67, PO110
Gonçalo Cação	PO37, PO122
Gonçalo Videira	CO37, CO38, PO144, PO150

Autor	Artigos
Goreti Nadais	CO8, PO104, PO134
Guadalupe Fernandez-Baca Vaca	CO74
Gustavo Cordeiro	CO32, CO39
Gustavo Santo	CO35
Hans Lüders	CO74
Helder Ferreira	CO10
Helena Águas	PO21, PO42
Helena Cardoso	PO95
Helena Felgueiras	CO22
Helena Gens	CO25
Helena Machado	PO5, PO74
Helena Pessegueiro	CO10
Helena Rocha	PO134
Henrique Barros	CO11
Henrique Costa	PO70
Hermínio Tão	PO161
Horácio Scigliano	CO28
Hugo Mota Dória	CO37, CO38
Iane dos Santos	PO51
Inês Antunes Cunha	PO100, PO101
Inês Baldeiras	CO13
Inês Brás Marques	CO43
Inês Carrilho	CO51
Inês Carvalho	PO110, PO140, PO158
Inês Correia	CO40, CO48, CO49, CO61, PO4, PO85
Inês Ferreira	CO18, CO19
Inês Gil	PO153
Inês Laranjinha	CO63, PO20, PO23, PO63, PO151
Inês Monteiro	PO43
Inês Moreira	CO14, CO17, CO18, CO19, CO44
Inês Rosário Marques	CO30, CO70, PO135, PO148, PO115
Ingrid Galán	CO45
Íris Maia	PO97
Isabel Alonso	CO23, CO64, PO2, PO37
Isabel Campelo	CO48
Isabel Casanova	PO80
Isabel Conceição	CO4, PO15
Isabel Fonseca	CO10
Isabel Gomes Pinto	CO9
Isabel Henriques	PO106, PO147
Isabel Loução de Amorim	CO78, PO145
Isabel Luzeiro	CO50
Isabel Pavão Martins	PO145
Isabel Santana	CO13, CO43, CO46, PO31, PO88
Isabel Silva	CO48
Ivone Soares	CO27
J Barbas-Amaral	CO10
Jaime Nina	PO153
Jaime Rocha	PO87, PO140
Jaume Sastre-Garriga	CO45
Joana Afonso Ribeiro	CO24, CO35, CO49, PO8
Joana Damásio	CO23, CO64, CO65, PO122
Joana Fernandes	CO18, CO19, PO43
Joana Graça	PO36
Joana Guimarães	PO30, PO49
Joana Jesus Ribeiro	CO32, CO40, PO4, PO12, PO101, PO112
Joana Martins	CO65
Joana Monteiro	CO34
Joana Nogueira	PO31
Joana Nunes	PO70
Joana Parra	PO8
Joana Ramos Lopes	CO50
Joana Ribeiro	PO4, PO128
Joana Ricardo Reis	PO96
Joana Serafim	CO56
Joana Tavares	PO61
João André Carriço	CO60
João Carlos Melo	CO16
João Castelhana	PO78, PO109
João Cerqueira	CO64, CO27, PO87, PO117
João Chaves	CO72, PO16, PO122
João Coimbra	PO115
João Costa	PO94
João Durães	CO20, CO21, CO48, PO27
João Facas	CO13
João Fernandes	PO35
João Ferreira-Coimbra	PO134
João Figueira Coelho	PO55
João Fonseca	CO24
João Gomes	CO39
João Laffon	PO8

Autor	Artigos	Autor	Artigos
João Lemos	CO24, CO52, CO61, PO12, PO58, PO76, PO78, PO109, PO112	Luisa Alves	CO77
João Lopes	CO63, CO72	Luísa Alves	PO33
João Madureira	CO26	Luísa Biscoito	PO62
João Martins	CO8	Luísa Fonseca	PO133
João Massano	PO96	Luísa Sousa	CO63
João Neves	PO20	M João Leitão	CO13
João Nunes	PO24	Madalena Fantasia	PO93
João Passos	PO25, PO103	Madalena Rosário	PO61, PO64
João Pedro Marto	CO35, CO77, PO36, PO155	Mafalda Sampaio	PO126
João Pereira	PO87, PO110	Mafalda Seabra	PO49
João Peres	CO16, CO71, PO65, PO136	Magdalena Kuzma-Kozakiewicz	CO2
João Pinho	CO15, CO27, CO35, CO67, PO28, PO87, PO117, PO140, PO158	Mamede de Carvalho	CO1, CO2, CO3, CO5, PO26
João Ramalheira	CO63, CO72	Manuel Comabella	CO45
João Raposo	PO5, PO74	Manuel Correia	CO37, CO38
João Sargento Freitas	CO32, CO35, CO39, CO40	Manuel Cunha e Sá	CO34
João Sequeira	CO45, CO57, PO79, PO83, PO90, PO160	Manuel Machado	PO21, PO42, PO54, PO124
João Soares Fernandes	PO67	Manuel Manita	PO39, PO125
João Tavares	PO72	Manuel Melo Pires	CO6, CO28, PO2, PO20, PO37, PO108
João Valença	CO76	Manuel Ribeiro	PO69, PO70
João Xavier	CO33, CO37, CO38	Manuel Salavisa	CO77
Joaquim Calado	PO125	Manuel Salgado	PO13
Joaquim Ferreira	CO60, PO120, PO123	Manuela Grazina	PO46
Joaquín Castelló	CO45	Manuela Santos	CO8
Joel Freitas	CO72	Mar Tintoré	CO45
Johann Willeit	CO31	Marcelo Mendonça	CO53, PO120
Jordi Río	CO45	Márcio Cardoso	CO8, CO10, CO23, PO16, PO17, PO23, PO122
Jorge Daniel	CO10	Marco Costa	CO39
Jorge Sequeiros	CO23, CO64	Marco Fernandes	PO32, PO36, PO94, PO154, PO155, PO156
José Amorim	PO87	Marcos Antônio Gomes	CO60
José Araújo	CO27, CO35, PO117	Margarida Amorim	PO112
José Barros	CO64, PO122	Margarida Calejo	CO47, CO63, CO64, CO65, PO63, PO84, PO151
José Beato Coelho	CO21, CO39, CO52, PO68, PO142	Margarida Dias	PO42, PO54
Jose Campillo	PO65	Margarida Lopes	CO15, PO28, PO35, PO87, PO117
José Carlos Oliveira	CO44	Margarida Ramos Lopes	PO67
José Coelho	CO20, CO32	Margarida Robalo	PO67
José Eduardo Mateus	CO24	Margarida Rodrigues	PO117
José Ferro	CO31	Margarida Silveira	PO24
José Hipólito-Reis	PO29	Margaridas Dias	PO21
José Manuel Araújo	CO15, CO67, PO67, PO140, PO158	Maria do Carmo Macário	CO21, CO40, CO43, CO46, CO48, CO49, PO46, PO85, PO88
José Nuno Alves	CO35, CO67, PO67, PO89	Maria Duarte	PO14
José Pedro Rocha Pereira	PO151	Maria Inês Costa	PO16
José Pimentel	CO55, CO56, CO57, CO59, PO99, PO105, PO135	Maria João Ferreira	CO7
José Rosa	PO21, PO39, PO42, PO54, PO91, PO124	Maria João Gonçalves	PO17
Judit Gandarra	CO10	Maria José Rosas	CO68, PO104, PO126, PO131
Julian Grosskreutz	CO2	Maria Piotrkiewicz	CO2
Juliana Castelo	CO47, CO68, PO7, PO84, PO131	Maria Rita Peleção	CO53
Kátia Valdez	CO10	Mariana Branco	CO11, CO28, PO97, PO116
Kottil Rammohan	CO41, CO42	Mariana Brandão	CO14, PO20
Laura Vilarinho	CO21	Mariana Carvalho Dias	PO40
Laurete da Conceição	PO146	Mariana Leitão Marques	PO113
Leandro Marques	PO35, PO158, PO159	Mariana Pereira	CO3
Leonor Correia Guedes	CO60, PO118	Mariana Rocha	PO70, PO129
Leonor Rebordão	CO66, CO71, PO25, PO60, PO132, PO136	Mariana Santos	CO66, PO73, PO95, PO132
Leonor Sequeira	PO80	Mariana Valente Fernandes	PO24, PO103
Lia Leitão	PO41, PO53, PO95	Marília Gomes	PO85
Lígia Neves	PO9	Marina Cabral-Pinto	CO12
Liliana Letra	CO32	Marina Magalhães	CO63, PO151
Liliana Pereira	PO56	Mário Rodrigues Simões	CO12
Linda Azevedo Kauppila	PO3, PO111, PO141	Mário Sousa	CO7, CO61, CO62, CO69, PO12, PO119, PO137, PO161
Lino Gonçalves	CO39	Mário Tavares	PO103
Lívia Sousa	CO40, CO43, CO46, CO48, CO50, CO52, PO85, PO88	Marisol Guerra	PO108
Lúcia Roque	CO55, PO99, PO105	Marlene Saraiva	PO33
Luciana Andrade Agostinho	PO51, PO130	Marta Carvalho	PO133
Luciana Midaglia	CO45	Marta Gião	PO98
Luciano Almendra	CO7, CO52, PO4, PO8, PO12	Marta Gromicho	CO2, CO3
Luís Albuquerque	CO64, CO37, CO38, PO151	Marta Lopes	CO28, CO51, PO113
Luís Cerqueira	PO39	Marta Martins	CO13
Luís Cunha	CO32, CO39, CO43, CO46, PO76, PO88	Marta Rodrigues	PO139
Luís Elvas	PO27	Michael Swash	CO5
Luís Fontão	CO6, CO28	Michel Mendes	CO58, PO45, PO59, PO66
Luís Isidoro	CO32	Miguel Abreu	PO157
Luís Maia	PO23, PO63	Miguel Baptista	PO102
Luís Negrão	CO7, PO4, PO8, PO13, PO18, PO27	Miguel Castelo-Branco	CO43, CO46, PO112, PO119
Luís Paiva	CO39	Miguel Coelho	PO111, PO114, PO118, PO120
Luís Ruano	CO11	Miguel Grunho	PO115
Luísa Albuquerque	PO3, PO22, PO29, PO92, PO111, PO141	Miguel Milheiro	PO5

Autor	Artigos	Autor	Artigos
Miguel Oliveira Santos	CO5, PO15, PO26	Rita Simões	PO47, PO75
Miguel Pinto	CO29, CO53, PO33, PO146, PO153	Rita Tenreiro	PO68
Miguel Rodrigues	PO56	Roberto Pestana-Silva	PO104
Miguel Tábuas-Pereira	CO13, CO20, CO24, CO48, CO69	Robin Barry Chan	CO60
Miguel Veloso	PO69, PO70, PO139	Rodrigo Palhas Vieira	PO149
Miguel Viana Baptista	CO35, CO53, PO32, PO36, PO146, PO153, PO155	Rosa Santos	CO36
Nádia Canário	PO119	Rosário Santos	PO18
Natália Araújo	CO11	Roy N. Alcalay	CO60
Norma Romero	CO29	Rui Araújo	PO13, PO27, PO78, PO85, PO128
Nuno C. Santos	CO3	Rui Barreto	CO11, PO22, PO29, PO92, PO107, PO141
Nuno Canas	PO47	Rui Duarte Armindo	PO152
Nuno Lunet	CO11	Rui Felgueiras	CO37, CO38, PO150
Nuno Ruivo	PO121	Rui Guerreiro	PO6, PO44, PO77, PO127
Nuno Vila-Chã	CO17, CO19, CO65	Rui Moreira	CO10
Odete Rodrigues	PO93	Rui Pedrosa	PO79, PO83
Olinda Rebelo	PO18, PO161	Rui Rangel	CO72
Orlando Galego	PO76	Rui Vaz	PO131
Otilia C. d'Almeida	CO43, CO46, PO88	Sandra Freitas	CO12, PO31
Patrícia Canhão	PO64	Sandra Moreira	CO11
Patrícia Marques	CO61, PO58, PO68, PO142	Sandra Silva	CO48
Patrícia Mulero	CO45	Sara Castro	CO16
Patrícia Pita Lobo	PO118, PO132	Sara Cavaco	CO14, CO17, CO18, CO65, PO37, PO43
Patrícia Rodrigues	PO86	Sara Duarte	PO2, PO157
Patrick Vermersch	CO41, CO42	Sara França	PO96
Paula Esperança	PO147	Sara Machado	PO41, PO53, PO60, PO62, PO98
Paula Marinho-Reis	CO12	Sara Parreira	CO79
Paula Moreira	CO12	Sérgio Castro	PO69, PO70
Paula Pinto	CO12, CO76	Simão Cruz	PO25, PO73
Paula Salgado	CO6, CO10, PO17, PO23, PO34, PO157	Sofia Ferreira	CO10
Paulo Bugalho	CO77, PO154	Sofia Figueiredo	PO126, PO139
Paulo Correia-de-Sá	CO72	Sofia Grenho Rodrigues	PO121
Paulo Donato	CO7	Sofia Nunes	PO99, PO105
Paulo Gaspar	CO60	Sofia Nunes de Oliveira	PO121
Paulo Linhares	PO104	Sofia Pina	PO17, PO157
Paulo P Costa	CO44, CO72	Sofia Quintas	PO135
Pedro Abreu	CO54, CO36, PO71	Sofia Rocha	PO35, PO117
Pedro Alves	PO107	Sofia Teixeira	CO26
Pedro Andrade Silva	PO154	Sónia Batista	CO40, CO43, CO46, CO48, CO49, CO50, PO85, PO88, PO128
Pedro Arede	PO94	Sónia Costa	PO152
Pedro Barros	PO69, PO70	Sónia Figueiroa	CO47
Pedro Brás	CO73, PO21, PO42, PO90, PO124, PO147	Soraia Teixeira	PO90
Pedro Carvalho	PO8	Soraia Vaz	CO73, PO106, PO160
Pedro Castro	CO26, PO71	Stuart Cook	CO41, CO42, PO82
Pedro Correia	CO69, PO142	Sueila Martins	PO17
Pedro Guimarães	PO108	Susana Moreira	CO76
Pedro Lopes	PO12, PO13	Susana Otero-Romero	CO45
Pedro Montalvão	PO98	Susana Pereira	PO97
Pedro Pereira	CO56, PO9	Susana Pinto	CO1
Pedro S. Pinto	PO37	Susanne Petri	CO2
Per Soelberg-Sorensen	CO41, CO42, PO81	Tânia Lampreia	PO47
Peter Andersen	CO2	Tatiana Queirós	PO158
Peter Rieckmann	CO41, CO42	Teresa Aguiar	PO11
Purificação Tavares	PO27	Teresa Barata Silvério	CO30, PO56
Rafael Roque	CO55, CO56, CO57, CO59, PO15, PO22, PO99, PO105, PO135	Teresa Caixeiro	PO63
Raquel Alves	CO51	Teresa Coelho	CO8, CO23, PO20
Raquel Barbosa	CO6, CO53, PO120	Teresa Condesso de Melo	CO12
Raquel Bouça Machado	CO60	Teresa P. Morais	PO39, PO91
Raquel Cunha	PO95	Thays Andrade Apolinário	PO130
Raquel Gil Gouveia	PO121	Thays Apolynário	PO51
Raquel Rocha	PO14, PO102	Thomas Leist	PO82
Raquel Samões	CO18, CO23, CO44, CO47, PO16, PO84	Thomas Töll	CO31
Raquel Tojal	CO71, PO136	Tiago Baptista	PO53
Renata Silva	PO7, PO113	Tiago Geraldês	PO56
Ricardo Almendra	CO37, CO38, CO58, PO59, PO66, PO108	Tiago Gil Oliveira	PO89
Ricardo Maré	CO8, PO28, CO27	Tiago Soares	CO60
Ricardo Pais	CO11	Tiago Teodoro	PO111
Ricardo Rego	PO133, PO138	Tiago Teófilo	PO11
Ricardo Santos	PO154	Vanessa Carvalho	PO48, PO50, PO52, PO96
Ricardo Soares dos Reis	CO37, CO38, PO104, PO133, PO134	Vanessa Oliveira	PO16
Ricardo Taipa	CO6, CO28, PO2, PO20, PO34, PO37, PO43, PO108	Vanessa Vieira	PO125
Ricardo Varela	CO32, CO49, PO128, PO161	Vânia Almeida	PO152
Richard Staats	CO76	Vasco A. Conceição	CO60
Rita Almeida	PO106	Vasco Sã Pinto	PO34
Rita Leal	PO68	Vasco Salgado	PO80
Rita Martins	CO16, CO71, PO38, PO65, PO95, PO99, PO105, PO136	Vera Espírito Santo	CO58, PO45, PO59, PO108
Rita Raimundo	CO58, PO45, PO59, PO66	Vera Montes	PO6, PO44
Rita Rodrigues	CO28, PO113	Vitor Lopes	CO10
		Vitor Tedim Cruz	CO11
		Xavier Montalban	PO82
		Yimeng Xu	CO60

Reunião de Primavera da Sociedade Portuguesa de Cefaleias 2017

Hotel Dom Gonçalo, Fátima
5 e 6 de maio



Programa

Sexta-feira, 5 de maio de 2017

14h30-17h30 ADVANCED COURSE IN CHRONIC MIGRAINE

Prof. Andrew Blumenfeld
The Headache Center of Southern California, San Diego, USA
www.neurocenter.com

Apresentação do curso e moderação:

Prof. Isabel Pavão Martins (Faculdade de Medicina da Universidade de Lisboa)
Doutora Raquel Gil Gouveia (Hospital da Luz, Lisboa)
Patrocínio: Allergan

18h00-19h30 COMUNICAÇÕES ORAIS

Moderação: Dr. Jorge Machado (Lisboa) e Dr.^a Lúvia Sousa (Coimbra)

Tratamento preventivo da enxaqueca numa amostra de doentes migraínosos referenciados à Consulta de Cefaleias

Bruno Silva¹, Miguel Pereira¹, Isabel Luzeiro¹
Serviço de Neurologia do Centro Hospitalar e Universitário de Coimbra

Comorbilidade Psiquiátrica e Cefaleia: dados da Consulta de Cefaleias e projetos futuros.

André Oliveira^{1,3}, Isabel Luzeiro², Ana Telma Pereira³, António Macedo^{1,3}

1-CRI de Psiquiatria do Centro Hospitalar e Universitário de Coimbra; 2-Serviço de Neurologia do Centro Hospitalar e Universitário de Coimbra; 3-Faculdade de Medicina da Universidade de Coimbra

Enxaqueca e Enfartes Retinianos

Sofia Grenho Rodrigues, Raquel Gil Gouveia
Hospital da Luz de Lisboa

Migraine and CADASIL: clinical characteristics of a Portuguese population and its relation with brain lesion burden

Miguel Tábuas-Pereira¹, Ricardo Varela¹, José Coelho¹, Diogo Maleita², Carlos Ferreira³, Otilia C. d'Almeida³, César Nunes⁴, Isabel Luzeiro⁵, Gustavo C. Santo⁶

1- Serviço de Neurologia, Centro Hospitalar e Universitário de Coimbra; 2- Faculdade de Medicina da Universidade de Coimbra; 3- Instituto de Ciências Nucleares Aplicadas à Saúde, Universidade de Coimbra; 4- Serviço de Neurorradiologia, Centro Hospitalar e Universitário de Coimbra; 5- Consulta de Cefaleias, Serviço de Neurologia, Centro Hospitalar e Universitário de Coimbra; 6- Consulta de Risco Vascular, Serviço de Neurologia, Centro Hospitalar e Universitário de Coimbra.

Prospective comparison of headache classifications in a Portuguese epidemiological study: the impact in diagnostic agreement.

Joana Abreu Silva^{1,2}, Carolina Lemos^{1,3}, Alda Sousa^{1,3}, José Pereira Monteiro^{1,3,4**}

1-UnIGENE, IBMC - Instituto de Biologia Molecular e Celular, i3S - Instituto de Investigação e Inovação, Universidade do Porto, Portugal; 2-FMUP - Faculdade de Medicina da Universidade do Porto, Portugal; 3-ICBAS - Instituto de Ciências Biomédicas Abel Salazar, Universidade do Porto, Portugal; 4-Serviço de Neurologia, Centro Hospitalar do Porto, Portugal;

*Aposentado **Jubilado

Sábado, 6 de maio de 2017

9h00-11h00 CASOS CLÍNICOS e COMUNICAÇÕES ORAIS

CASOS CLÍNICOS

Moderação: Prof. Carlos Fontes Ribeiro (Coimbra) e Prof. José Pereira Monteiro (Porto)

Enxaqueca e vertigem: causalidade ou casualidade?

Teresa Barata Silvério, Elisa Campos Costa, Liliana Pereira, Miguel Rodrigues
Serviço de Neurologia, Hospital Garcia de Orta, Almada

Cefaleia como manifestação inaugural de esclerose múltipla ou coincidência?

Cláudia Lima, Fernando Matias, Livia Sousa, Sónia Batista
Serviço de Neurologia do Centro Hospitalar e Universitário de Coimbra

Hematoma periorbitário na enxaqueca

Carlota Cunha, Sara Duarte, Carlos Andrade
Serviço de Neurologia, Hospital de Santo António, Centro Hospitalar do Porto

Um caso de SUNCT/SUNA com clonias faciais

Ana Sardoeira¹, Gonçalo Cação¹, Sofia Pina², Joana Damásio¹
1-Serviço de Neurologia, Hospital de Santo António, Centro Hospitalar do Porto; 2-Serviço de Neuroradiologia, Hospital de Santo António, Centro Hospitalar do Porto

Nevralgia do trigémio secundária a neurosarcoidose

Rita Raimundo, Michel Mendes, Vera Espírito Santo, Ana Graça Velon, João Paulo Gabriel, Andreia Veiga
Serviço de Neurologia, Centro Hospitalar Trás-os-Montes e Alto Douro, Vila Real

Síndrome oculossimpática paratrigeminal: uma manifestação rara de disseção carotídea

Rita Raimundo, Michel Mendes, Vera Espírito Santos, Ana Graça Velon, Andreia Veiga
Serviço de Neurologia, Centro Hospitalar Trás-os-Montes e Alto Douro, Vila Real

COMUNICAÇÕES ORAIS

Moderação: Dr.ª Isabel Luzeiro (Coimbra) e e Dr.ª Elsa Parreira (Amadora)

Cefaleia atribuída a arterite de células gigantes: caracterização de uma amostra

Michel Mendes, Rita Raimundo, Vera Espírito Santo, Ricardo Almendra, Ana Graça Velon
Serviço de Neurologia, Centro Hospitalar Trás-os-Montes e Alto Douro, Vila Real

Dezassete anos de um Estudo Epidemiológico e Genético da Enxaqueca – análise dos casos estudados

Carolina Lemos^{1,2}, José Barros^{2,3}, José Pereira Monteiro^{1,4}
1-UnIGENE, IBMC - Instituto de Biologia Molecular e Celular, i3S - Instituto de Investigação e Inovação, Universidade do Porto, Portugal; 2-ICBAS - Instituto de Ciências Biomédicas Abel Salazar, Universidade do Porto, Portugal; 3-Serviço de Neurologia, Centro Hospitalar do Porto; 4-CGPP, IBMC - Instituto de Biologia Molecular e Celular, i3S - Instituto de Investigação e Inovação, Universidade do Porto

11h45-12h45 ASSEMBLEIA GERAL DA SPC

Agenda SPC

REUNIÃO DA PRIMAVERA 2018
Sociedade Portuguesa de Cefaleias

Hotel Dom Gonçalo, Fátima

Tarde de dia 4 (sexta-feira) e manhã de 5 de maio (sábado) de 2018

Resumos:

Envio para: spc.dir@gmail.com

Limite para receção de resumos: 1 de abril (Domingo de Páscoa)

Resumos

Tratamento preventivo da enxaqueca numa amostra de doentes migranosos referenciados à Consulta de Cefaleias

Bruno Silva¹, Miguel Pereira¹, Isabel Luzeiro¹

Serviço de Neurologia do Centro Hospitalar e Universitário de Coimbra; Centro Hospitalar e Universitário de Coimbra, Praceta Mota Pinto, 3000-075 COIMBRA
11213@chuc.min-saude.pt

Introdução: A enxaqueca é uma doença crónica com grande impacto na qualidade de vida (QV) dos doentes. O tratamento preventivo diminuiu a frequência, duração e intensidade das crises, com melhoria da QV. O doente migranoso frequentemente apresenta comorbilidades que influenciam o tratamento escolhido. Justificações como insucesso terapêutico, intolerância do doente ou comorbilidades associadas, são evocadas para polimedicação.

Objetivo: Analisar o tipo e adequação do tratamento preventivo em doentes com enxaqueca.

Métodos: Análise retrospectiva, de uma série de casos consecutivos com diagnóstico de enxaqueca sem aura e com aura, seguidos na consulta de cefaleias de um hospital terciário, da agenda de um neurologista, com pelo menos uma visita entre outubro de 2016 e março de 2017. Foram excluídos os doentes sem informação clínica que preenchesse os critérios de diagnóstico. Os dados foram analisados com o software Microsoft Excel 2013 e utilizado o teste χ^2 .

Resultados: A amostra é constituída por 42 doentes (41 mulheres), com média de idades de 38,48 anos (DP=11,78). Vinte doentes foram referenciados pela consulta de neurologia geral, 11 dos cuidados de saúde primários (CSP) e 11, por outras consultas hospitalares ou do serviço de urgência (SU).

Dos doentes referenciados à consulta, 24 estavam medicados com fármacos preventivos, sendo o topiramato ($n=7$) e o propranolol ($n=5$) os mais utilizados; 6 encontravam-se medicados com 2 fármacos. Vinte e um, encontravam-se medicados com uma dose considerada terapêutica e 14 estavam medicados com um fármaco de eficácia nível A. Verificou-se que os doentes referenciados pelos CSP encontram-se menos medicados com terapêutica preventiva do que os doentes referenciados de consultas hospitalares ou SU ($p<0,05$). Os 18 doentes apenas medicados com terapêutica abortiva iniciaram tratamento preventivo, 13 com fármacos de nível de eficácia A. Após um seguimento médio de 25 meses, 17 doentes encontravam-se polimedicados, sendo a associação mais frequente entre um antiepiléptico e um antidepressivo tricíclico. Contudo, não se verificou relação entre o tempo de seguimento em consulta e o número de fármacos preventivos prescritos ($r=-0,12$).

Discussão: Nos doentes referenciados a prescrição de terapêutica preventiva está de acordo com as normas de orientação, mas em doses tendencialmente baixas, adequando-se ao perfil de cada doente. Verifica-se que o tratamento preventivo habitualmente não é iniciado nos CSP. Apesar da evidência para a utilização da politerapia ser escassa, por vezes, é necessária a sua utilização pela falta de resposta à monoterapia e/ou intolerância ao aumento de dose.

Comorbilidade Psiquiátrica e Cefaleia: dados da Consulta de Cefaleias e projetos futuros.

André Oliveira^{1,3}, Isabel Luzeiro², Ana Telma Pereira³, António Macedo^{1,3}

1-Centro de Responsabilidade Integrada de Psiquiatria do Centro Hospitalar e Universitário de Coimbra; 2-Serviço de Neurologia

do Centro Hospitalar e Universitário de Coimbra; 3-Faculdade de Medicina da Universidade de Coimbra; Centro Hospitalar e Universitário de Coimbra, Praceta Mota Pinto, 3000-075, Coimbra
luis.andre.noliveira@gmail.com

Introdução: Apesar das sucessivas revisões da Classificação Internacional de Cefaleias virem contemplando as Cefaleias Atribuídas a Perturbação Psiquiátrica como entidade diagnóstica independente das restantes, verifica-se que os diagnósticos associados a este capítulo (Cefaleia atribuída a perturbação somatoforme ou psicótica) se revelam insuficientes no esclarecimento da relação entre Perturbação Psiquiátrica e Cefaleia. Vários estudos revelam que, independentemente do diagnóstico de cefaleia subjacente (cefaleia de tensão / enxaqueca), a prevalência de comorbilidade psiquiátrica se mostra aumentada nesta subpopulação clínica, com as perturbações de ansiedade e de humor a constituírem os diagnósticos mais prevalentes (com *odds ratio* de 4.5-6.6). Desta forma, mantém-se atual o desafio de identificar os mecanismos fisiológicos, psicopatológicos, cognitivos e metacognitivos subjacentes a estas patologias.

Métodos: Foi estudada uma população de doentes com seguimento regular em consulta de Psiquiatria de Ligação na consulta de Cefaleias do Serviço de Neurologia do Centro Hospitalar e Universitário de Coimbra ($n=53$) no ano de 2016, procedendo-se à identificação da terapêutica em curso (i.e. psicofarmacológica com/sem recurso a fármacos dirigidos à cefaleia como analgésicos, triptanos, anticonvulsivantes, etc.) e à evolução nas características clínicas da cefaleia, nomeadamente frequência e intensidade.

Resultados: Da amostra estudada, 83.0% dos sujeitos pertenciam ao sexo feminino ($n=44$), com uma idade média de 50.2 ± 13.7 anos, diferindo significativamente da idade média dos sujeitos do sexo masculino (42.9 ± 13.8 anos). Os diagnósticos psiquiátricos comórbidos mais prevalentes relacionaram-se com perturbações de ansiedade e de humor, tendo os Inibidores Seletivos da Recaptação da Serotonina sido os psicofármacos mais prescritos (90.6%; $n=48$) tanto em monoterapia como em associação com outros psicofármacos, nomeadamente Benzodiazepinas (34.0%; $n=18$) e antipsicóticos em dose baixa (18.9%; $n=10$). Quarenta e cinco doentes (84.9%) não se encontravam a realizar qualquer terapêutica dirigida à cefaleia, tendo 43 (81.1%) reportado melhoria subjetiva das características da cefaleia.

Discussão: Vários estudos têm evidenciado de forma progressivamente mais expressiva o papel que as perturbações psiquiátricas adquirem nas características epidemiológicas e clínicas de vários quadros orgânicos em que a dor surge como denominador comum. No entanto, estão ainda pouco esclarecidos os processos cognitivos que possam estar subjacentes a esta relação. Com este propósito, será desenvolvido um projeto de investigação no Serviço de Neurologia em que, através da aplicação de uma complexa bateria de testes psicométricos, se visará analisar o papel que o Perfeccionismo e o Pensamento Repetitivo Negativo desempenham em várias características das Cefaleias (frequência, intensidade, impacto funcional), comparando entre doentes com Cefaleia de Tensão, Enxaqueca e um grupo de controlo.

Enxaqueca e Enfartes Retinianos

Sofia Grenho Rodrigues, Raquel Gil Gouveia

Hospital da Luz de Lisboa; Av. Lusíada 100, 1500-650 LISBOA
ana.srodrigues@hospitaldaluz.pt

Introdução: A enxaqueca retiniana é caracterizada por episódios repetidos de perturbação visual monocular con-

sistindo, tipicamente, em fenómenos visuais positivos (mais simples que os originados no lobo occipital), associados a cefaleia com as características de enxaqueca. Admite-se que a aura retiniana tenha origem na retina e seja devida a compromisso transitório do fluxo sanguíneo por vasoconstricção. Outra hipótese potencialmente subjacente ao fenómeno da aura retiniana seria um processo de Depressão Alastrante, análoga ao fenómeno cortical mas ocorrendo na retina.

Casos Clínicos: Apresentamos três doentes jovens, com história de enxaqueca. Dois destes doentes tinham história de alterações visuais monoculares recorrentes compatíveis com aura seguidos de cefaleia tipo enxaqueca. Num dos seus episódios, ambos apresentaram defeito tipo escotoma monocular que persistiu. A terceira doente tinha enxaqueca sem aura e apresentou perturbação visual monocular prolongada seguida de uma crise de enxaqueca. Pela persistência das queixas, todos foram avaliados por neuroftalmologia, confirmando lesão isquémica da retina.

Conclusão: A enxaqueca retiniana é um diagnóstico difícil e controverso sendo, segundo a ICHD-3, necessária a confirmação durante um episódio, quer por exame dos campos visuais quer por desenho feito pelo doente. A relação entre a enxaqueca e o enfarte da retina está descrita mas está longe de ser compreendida - presume-se que esta esteja associada a vasospasmo da circulação retiniana. É fundamental efetuar observação neuroftalmológica sempre que a apresentação destes quadro seja atípica.

Migraine and CADASIL: clinical characteristics of a Portuguese population and its relation with brain lesion burden

Miguel Tábuas-Pereira¹, Ricardo Varela¹, José Coelho¹, Diogo Maleita², Carlos Ferreira³, Otília C. d'Almeida³, César Nunes⁴, Isabel Luzeiro⁵, Gustavo C. Santo⁶

1-Serviço de Neurologia, Centro Hospitalar e Universitário de Coimbra; 2-Faculdade de Medicina da Universidade de Coimbra; 3-Instituto de Ciências Nucleares Aplicadas à Saúde, Universidade de Coimbra; 4-Serviço de Neuroradiologia, Centro Hospitalar e Universitário de Coimbra; 5-Consulta de Cefaleias, Serviço de Neurologia, Centro Hospitalar e Universitário de Coimbra; 6-Consulta de Risco Vascular, Serviço de Neurologia, Centro Hospitalar e Universitário de Coimbra. Centro Hospitalar e Universitário de Coimbra, Praceta Mota Pinto, 3000-075, Coimbra miguelatcp@gmail.com

Background and Purpose: CADASIL (Cerebral Autosomal Dominant Arteriopathy With Subcortical Infarcts and Leukoencephalopathy) is currently the most common hereditary cause of vascular dementia in adults and migraine is a major symptom of the disease. This study aimed to assess the headache characteristics and to identify predictors of higher cerebral lesion burden in a prospective cohort of Portuguese CADASIL patients.

Methods: We included 38 willing patients with CADASIL followed in the outpatient clinic at the Neurology Department of a tertiary hospital in Portugal, during 2016. We collected data on demographics, vascular risk factors and headache characteristics through a structured and standardized questionnaire that contained a 0 to 10 Visual Analogue Scale (VAS), to measure headache intensity. Magnetic Resonance Imaging (MRI) (3-Tesla) was applied in 32 of these patients and a lesion growth algorithm calculation was used to determine brain lesion burden. Spearman's correlation, χ^2 test, *Mann-Whitney-U* test and linear regression, adjusted for confounding variables, were used. Statistical significance was set at two-sided p values <0.05.

Results: A total of 23 (60.5%) of patients were male, with a mean age of 52.3 (\pm 12.8) years-old. While 6 (15.8%) patients denied any type of headache, 23 (60.5%) had migraine: 16 (69.6%) with aura and 7 (30.4%) without. Three individuals

(21.4%) had migraine with brainstem aura. Mean age of migraine onset was 26.9 years-old and headache intensity was, on average, 6.4 (\pm 2.1).

Age (β =1.112, 95%CI=[0.485, 1.739], p =0.001) and, regarding migraine characteristics, headache intensity (β =4.583, 95%CI=[0.569, 8.596], p =0.027) were independent predictors of cerebral higher lesion volume.

Discussion: In our cohort, the prevalence of migraine was similar to other observational studies reported before. Yet, the presence of migraine with aura was lower. Age and headache intensity seems to be predictors of increased brain lesion burden.

Prospective comparison of headache classifications in a Portuguese epidemiological study: the impact in diagnostic agreement.

Joana Abreu Silva^{1,2}, Carolina Lemos^{1,3}, Alda Sousa^{1,3}, José Pereira Monteiro^{1,3*,4**}

1-UniGENe, IBMC - Instituto de Biologia Molecular e Celular, i3S - Instituto de Investigação e Inovação, Universidade do Porto, Portugal; 2-FMUP - Faculdade de Medicina da Universidade do Porto, Portugal; 3-ICBAS - Instituto de Ciências Biomédicas Abel Salazar, Universidade do Porto, Portugal; 4-Serviço de Neurologia, Centro Hospitalar do Porto, Portugal. *Aposentado **Jubilado Rua Alfredo Allen, 208, 4200-135 PORTO, Portugal joana.silva@i3s.up.pt

Introduction. The first International Classification of Headache Disorders (ICHD) in 1988 was followed by two editions (2004 and 2013) to improve diagnosis and treatment of headache throughout the world. It is essential for the benefit of patient management that clinicians and researchers use the same headache classification and that this system is as precise as possible; but the consistency and accuracy of all ICHD on epidemiological data regarding the different headache classifications are so far unknown.

Materials and Methods. In 1995, a headache epidemiological study was conducted in the general population of a small-district of Porto. Based on 2008 validated structured questionnaires' data, the ICHD-I and ICHD-II were reviewed; afterwards the ICHD-III was applied to the database. The diagnostic consistency was assessed by Cohens' kappa and percent agreement between ICHD-I/ICHD-II and ICHD-II/ICHD-III.

Results. Among 1774 individuals with headache disorders (88.3%), 651 were males and 1125 females. Mean age was 39.98 years (SD: 21.76; range: 2-97y). Mean age-at-onset was 20 years (SD: 13.60; range: 0-85y), higher in females (21.09y vs. 18.11y in men). Once applied the ICHD-III criteria, 94.7% patients were diagnosed with primary headaches (91.9% and 92.7% according to ICHD-I and ICHD-II, respectively), 1.1% with combined headaches (3.9% and 3.1% according to ICHD-I and ICHD-II), and 2.9% with secondary headaches in all classifications. A strong agreement (78%, p <0.001) was found among primary and combined headaches (ICHD-I/ICHD-II); and a moderate agreement (\approx 35%, p <0.001) when comparing ICHD-II/ICHD-III. For primary headaches, the following distribution was found in ICHD-I: (1) migraine (including migrainous disorder not fulfilling all criteria) 16.5% with an increase of 0.7% and 1.3% in classification criteria II and III, respectively; (2) TTH (including TTH not fulfilling all criteria) 74.9% with an increase of 26 patients (1.5%) in ICHD-III, previously diagnosed with combined headache. Migraine and TTH (ICHD-I/ICHD-II) results showed an 87% and 99% agreement with Cohen's kappa of 0.935 and 0.998 (p <0.001); the diagnostic agreement was also very strong (>89%) concerning ICHD-II/ICHD-III with Cohen's kappa of 0.942 and 0.959 (p <0.001).

Conclusions. Frequency of combined headaches decreased, mainly because when a type of headache in a patient fulfils two different sets of diagnostic criteria all the available

criteria should be used to decide which one is the correct or more likely diagnosis. There are many improvements over ICHD-II/ICHD-III, that may have relevant clinical implications but did not remarkably change the diagnosis to create the need for a new headache epidemiological study.

Enxaqueca e vertigem: causalidade ou casualidade?

Teresa Barata Silvério, Elisa Campos Costa, Liliana Pereira, Miguel Rodrigues

Serviço de Neurologia, Hospital Garcia de Orta, EPE, AV. Torrado da Silva, Pragal, 2801-951 ALMADA
teresabaratasilverio@gmail.com

Introdução: Cefaleia e vertigem são sintomas comuns, podendo estar fisiopatologicamente associadas ou coincidir casualmente num doente. A enxaqueca vestibular é uma entidade clínica controversa e de difícil diagnóstico. Os critérios de diagnóstico, mais consistentes e restritos, foram recentemente integrados no apêndice da Classificação Internacional de Cefaleias.

Caso Clínico: Homem de 49 anos, com antecedentes de ansiedade. Avaliado após dois episódios de vertigem com intervalo de três anos. A vertigem era rotatória, desencadeada pelos movimentos cefálicos, intensa, durando minutos até melhoria com repouso. Durante a vertigem, apresentava cefaleia holocraniana, tipo peso, intensa, de agravamento progressivo, com duração de horas, associada a náuseas, vômitos, fono, foto e cinesofobia, agravada pelas atividades diárias e melhorando também com repouso. Sem défices neurológicos associados. O primeiro episódio motivou internamento em Neurologia e o segundo em Otorrinolaringologia. O exame neurológico foi sempre normal, incluindo o teste de Halmagyi. Sem alterações à otoscopia. Sem nistagmo espontâneo, apesar da manobra de Dix-Hallpike induzir nistagmo vertical inferior bilateralmente. Realizou tomografia computadorizada e ressonância magnética encefálica e dos ouvidos, sem alterações. Foi medicado com flunarizina 10mg/dia e acetilsalicilato de lisina 1800mg em SOS. Durante o seguimento, após o segundo episódio, manteve episódios de cefaleia progressivamente menos intensa, cessando num mês, sem vertigem. Admitiu-se enxaqueca vestibular. Outros diagnósticos, como enxaqueca com aura do tronco cerebral, disfunção vestibular periférica e acidente isquémico transitório foram considerados menos prováveis.

Conclusões: O quadro clínico sugere enxaqueca vestibular, mas não cumpre ainda o número de episódios requeridos (cinco). Este diagnóstico é complexo e a resposta terapêutica à flunarizina não é critério de diagnóstico por poder melhorar ambas as patologias. O exame objetivo e os exames podem ser normais, pelo que o diagnóstico assenta na clínica. Frequentemente os doentes são assistidos por Neurologistas e Otorrinolaringologistas, implicando uma abordagem multidisciplinar.

Cefaleia como manifestação inaugural de esclerose múltipla ou coincidência?

Cláudia Lima, Fernando Matias, Lúvia Sousa, Sónia Batista
Serviço de Neurologia do Centro Hospitalar e Universitário de Coimbra, Praceta Prof. Mota Pinto, 3000-075 COIMBRA
anaclaudialima@gmail.com

Introdução: O achado incidental de lesões sugestivas de Esclerose Múltipla (EM) na ressonância magnética (RM) na ausência de sintomas típicos é definido como Síndrome Radiológica Isolado (SRI). A cefaleia é o sintoma que mais frequentemente motivou realização de RM em todas as séries clínicas de SRI, permanecendo por esclarecer se existe uma relação de causalidade.

Caso Clínico: Homem, com 33 anos à data do início das

queixas, com antecedentes pessoais de Hemofilia A e Hepatite C pós-transfusional, com cargas virais indetectáveis desde o início de terapêutica com interferão em 2005. Em 2010 iniciou quadro de fadiga e cefaleia persistente diária, fronto-temporal bilateral, em aperto, sem agravamento com atividade física, foto ou fonofobia, náuseas ou vômitos. O exame neurológico não revelava então qualquer alteração. Realizada ressonância magnética cranio-encefálica (RM-CE) que evidenciou múltiplas áreas de hipersinal na ponderação T2, supra e infratentoriais, compatíveis com lesões desmielinizantes preenchendo os critérios radiológicos de disseminação espacial de McDonald para EM, sem cumprir contudo critérios de disseminação temporal. Pela diátese hemorrágica decorrente da patologia hematológica conhecida, optou-se por não realizar punção lombar para estudo do líquido. Repetida carga viral do vírus da Hepatite C que continuava indetectável. Não existindo queixas sugestivas de surtos, os achados foram interpretados como um SRI, pelo que se decidiu não iniciar terapêutica imunomoduladora e manter vigilância. Ao longo dos quatro anos seguintes manteve acompanhamento em consulta, realizando novo estudo imagiológico em 2011 que revelava estabilidade do número de lesões, mas sem resolução da cefaleia persistente diária. Acresciam ainda queixas episódicas e transitórias, durando minutos, de visão turva bilateral, que não acompanhavam a cefaleia. Em 2014, foi realizada nova RM, que revelava novas lesões, incluindo duas captantes de gadolínio. Apresentava ainda achados de novo ao exame neurológico, incluindo oftalmoparésia internuclear incompleta esquerda e hipopalestesia nos membros inferiores. O diagnóstico de EM foi então estabelecido e iniciou-se terapêutica imunomoduladora com fingolimod 0,5mg id, o único fármaco oral disponível na altura. Ao sexto mês de administração, encontrava-se francamente melhorado das queixas de cefaleia, com episódios apenas ocasionais, bem como da fadiga. A última RM, realizada em 2016, não evidenciava aumento da carga lesional ou presença de lesões ativas.

Conclusão: Trata-se de um doente com EM, diagnosticada após realização de exames complementares para estudo de cefaleia que fenomenologicamente se apresentou como cefaleia persistente diária desde o início. A melhoria substancial das queixas álgicas após o início da terapêutica imunomoduladora.

Hematoma periorbitário na enxaqueca

Carlota Cunha, Sara Duarte, Carlos Andrade
Serviço de Neurologia, Hospital de Santo António, Centro Hospitalar do Porto, Largo do Professor Abel Salazar, 4099-001 PORTO
carlotanvc@gmail.com

Introdução. A participação do sistema nervoso autónomo na fisiopatologia da enxaqueca pode traduzir-se em diversos fenómenos clínicos. Estão descritas alterações cutâneas na região inervada pelo nervo trigémio, de que é exemplo o *red dot forehead syndrome*. O hematoma periorbitário espontâneo na enxaqueca é uma entidade rara que poderá refletir a ação de substâncias vasoativas no território da divisão oftálmica do nervo trigémio.

Caso clínico. Apresentamos uma doente do género feminino, de 27 anos, com antecedentes de tabagismo e asma. Tem história de enxaqueca com aura visual desde a adolescência, com seguimento em consulta de Neurologia desde há 1 ano, medicada com topiramato. Apresentou dois episódios, com cerca de um mês de intervalo, de hematoma periorbitário espontâneo, alternante, que surgiu algumas horas após o início da cefaleia. As crises tiveram duração superior ao habitual (48-72h) e o hematoma persistiu 3-4 dias. A doente foi observada em consulta durante o segundo episódio. Apresentava exame neurológico e oftalmológico normais. Os exames complementares de diagnóstico realizados, incluindo RM cerebral com estudo vascular e análises com estudo imunológico e da

coagulação, foram normais. Após 6 meses de seguimento não ocorreram novos episódios de hematoma periorbitário.

Conclusão. Apresentamos este caso por se tratar de uma manifestação muito rara de uma doença comum e por ilustrar a fisiopatologia complexa da enxaqueca.

Um caso de SUNCT/SUNA com clonias faciais

Ana Sardoeira¹, Gonçalo Cação¹, Sofia Pina², Joana Damásio¹
1-Serviço de Neurologia, Hospital de Santo António, Centro Hospitalar do Porto; 2-Serviço de Neurorradiologia, Hospital de Santo António, Centro Hospitalar do Porto, Largo Prof. Abel Salazar, 4099-001 PORTO
ana.sardoeira@gmail.com

Introdução: As cefaleias de curta duração, unilaterais e neuralgiformes incluem o SUNCT (com hiperemia conjuntival e lacrimejo) e o SUNA (com sintomas autonómicos cranianos). Habitualmente correspondem a cefaleias idiopáticas, estando descritos casos sintomáticos a contactos neurovasculares, lesões hipofisárias ou do tronco cerebral. A presença de clonias faciais no SUNCT encontra-se descrita em doente com lesão compressiva dos nervos trigémio e facial.

Caso clínico: Senhor de 61 anos, sem antecedentes de relevo, que desde os 41 apresenta paroxismos de dor da hemiface direita que surgiam habitualmente na primavera e/ou outono e duravam algumas semanas. A dor era tipo fisgada, iniciava-se na asa do nariz e irradiava para o olho, com duração de um minuto, frequência aproximada de 50 por dia. Durante os episódios apresentava rubor da região nasogeniana, hiperemia conjuntival, lacrimejo, ptose palpebral e clonias da região malar. Foi inicialmente medicado com carbamazepina (1200mg/dia), posteriormente pregabalina (400mg/dia), mantendo as crises cíclicas anuais ou bianuais. A RMN cerebral mostrou uma lesão do ângulo ponto-cerebeloso direito, adjacente ao poro acústico, deformando o nervo facial mas sem contacto com a protuberância nem com o trigémio. Observado pela primeira vez no nosso Hospital em 2013, assistiu-se na consulta a 6 episódios semelhantes aos descritos mas sem lacrimejo evidente (registo em vídeo). No exame neurológico apresentava hipostesia da hemiface direita e discreta paralisia facial periférica direita. Foi medicado com lamotrigina (200mg/dia) com resolução da sintomatologia. Em 2016 após uma tentativa de redução da dose teve agravamento clínico, com necessidade de manutenção de 200mg/dia.

Discussão: Apresentamos um doente com uma lesão da fossa posterior que deforma o nervo facial com episódios de SUNCT/SUNA acompanhados de clonias da face. Discutimos se poderá existir um contacto da lesão com o nervo trigémio que não é visível na RMN ou se esta poderá diminuir a excitabilidade do facial facilitando a sua despolarização durante os paroxismos trigémino-autonómicos. Salientamos ainda que, apesar de a descrição corresponder a um SUNCT, os episódios observados são classificáveis como SUNA, podendo refletir viés de memória do doente ou reforçar a teoria de se tratar de uma doença com espectro alargado.

Neuralgia do trigémio secundária a neurosarcoidose

Rita Raimundo, Michel Mendes, Vera Espírito Santos, Ana Graça Velon, João Paulo Gabriel, Andreia Veiga
Serviço de Neurologia, Centro Hospitalar Trás-os-Montes e Alto Douro, Avenida da Noruega, 5000-508 VILA REAL
ritaraimundo15@gmail.com

Introdução: A neuralgia do trigémio é um problema relativamente comum no quotidiano da prática neurológica cuja fisiopatologia, embora não totalmente esclarecida, baseia-se

na hipótese do contacto neurovascular. As causas secundárias correspondem a menos de 10% dos casos e incluem um vasto espectro de etiologias que incluem as doenças inflamatórias/desmиеlinizantes, tumorais ou lesões isquémicas.

Casos clínicos: Tratam-se de dois homens, ambos com 57 anos à data do diagnóstico e semiologia tipificável a neuralgia do trigémio, na ausência de outras manifestações neurológicas. No primeiro caso a dor era à direita, predominava no dermatomo V3 e evoluía há 10 anos. No segundo caso a dor era à esquerda, predominava em V2 e tinha alguns meses de evolução. Em ambos se demonstrou existirem lesões caracteristicamente desmиеlinizantes dispersas pela substância branca supra e infratentorial, com especial localização anatómica congruente com a semiologia: núcleo pontino e trajeto radicular inicial do nervo trigémio emergente. O diagnóstico foi sarcoidose, fundamentado na identificação de linfocitose CD4 no lavado broncoalveolar com relação CD4/CD8 de 4.62 e 3.875, respetivamente. Em nenhum se identificaram relevantes anormalidades no exame citoquímico de LCR, exceto hiperproteínorráquia com índice de IgG supranormal (5.42), na ausência de bandas oligoclonais no primeiro caso. Outros diagnósticos diferenciais foram criteriosamente excluídos, designadamente causas neuroinflamatórias, particularmente neuroinfeciosas e autoimunes. Não se identificou qualquer outra repercussão sistémica da doença, particularmente pulmonar, quer pela clínica quer pelos exames complementares de diagnóstico, que incluam TAC torácica e cintigrafia com gálio. A dor está controlada em ambos, 5 anos após o diagnóstico, com associação azatioprina, ácido valproico, carbamazepina, amitriptilina e gabapentina no primeiro caso e acetato de eslicarbazepina e gabapentina no segundo. Em ambos a dor melhorava com corticoterapia.

Conclusão: A neurosarcoidose é uma doença misteriosa na sua gênese, patogenia e apresentação clínica. Cursa com manifestações neurológicas em 35% dos casos e isoladamente em 5%. A neuralgia do trigémio é uma apresentação invulgar.

Síndrome oculosimpática paratrigeminal: uma manifestação rara de disseção carotídea

Rita Raimundo, Michel Mendes, Vera Espírito Santos, Ana Graça Velon, Andreia Veiga
Serviço de Neurologia, Centro Hospitalar Trás-os-Montes e Alto Douro, Avenida da Noruega, 5000-508 VILA REAL
ritaraimundo15@gmail.com

Introdução: A Síndrome oculosimpática paratrigeminal, também conhecida por Síndrome paratrigeminal de Raeder, constitui uma causa rara de cefaleia. Esta queixa álgica envolve tipicamente a divisão oftálmica do nervo trigémio, manifestação acompanhada por uma síndrome de Horner ipsilateral. A base etiológica desta síndrome reside habitualmente em lesões do andar médio do crânio, mas em casos raros pode ser causada por alterações da parede carotídea como a disseção arterial.

Caso Clínico: Senhora de 48 anos com antecedentes de cefaleia tipo tensão episódica e hipertensão arterial medicada com enalapril e lercanidipina, observada no serviço de urgência por cefaleia retro-orbitária esquerda, pulsátil e de intensidade elevada, associada a miose e ptose ipsilateral, assim como injeção conjuntival e hipostesia da região da divisão V1 trigeminal esquerda. Na anamnese, fez referência ainda a algia da região anterolateral cervical 2 dias após o início do quadro que evoluiu com resolução espontânea. Sem história de traumatismo craniano ou cervical. Ao exame físico, objetivava-se miose e ptose à esquerda, sem outras alterações. Da investigação realizada salientam-se: estudo analítico com marcadores inflamatórios, rastreio autoimune e serologias sem alterações; RM-CE e angio-RM a revelar múltiplas lesões isquémicas recentes em território fronteira das artérias cerebral anterior e média esquerdas, assim como perda de sinal de fluxo da ar-

téria carótida interna esquerda no segmento pré-petroso e redução deste sinal nos segmentos próximos. No seguimento da investigação, realizou arteriografia dos vasos do pescoço e cerebrais, que confirmou disseção da artéria carótida esquerda, ao nível do segmento cervical superior. A etiologia de base para a ocorrência da disseção arterial carótídea espontânea permanece indeterminada, dado que a arteriografia não mostrou sinais característicos de displasia fibromuscular e o estudo pró-trombótico não revelou alterações. Do ponto de vista clínico, houve uma melhoria sintomática progressiva com a utilização de metamazol, amitriptilina e gabapentina.

Conclusão: A disseção da artéria carótida interna manifesta-se frequentemente como síndrome de Horner ipsilateral, contudo a presença de dor retro-orbitária e de sintomas disautonómicos raramente se encontram neste contexto. Este caso clínico evoca a diversidade semiológica desta patologia e a importância da considerar, principalmente em doentes jovens.

Cefaleia atribuída a arterite de células gigantes: caracterização de uma amostra

Michel Mendes, Rita Raimundo, Vera Espírito Santo, Ricardo Almendra, Ana Graça Velon

Serviço de Neurologia, Centro Hospitalar Trás-os-Montes e Alto Douro, Vila Real, Avenida da Noruega, 5000-508 VILA REAL
michelgmdes@gmail.com

Introdução: A arterite de células gigantes (ACG) é uma inflamação com envolvimento predominantemente dos ramos da artéria carótida externa, sendo a principal causa de vasculite crónica de médios e grandes vasos e uma importante causa de cefaleia nos doentes idosos.

Objetivo: Caracterização da população de doentes internados num serviço de Neurologia, com diagnóstico de ACG.

Metodologia: Estudo observacional retrospectivo dos doentes internados com diagnóstico de ACG entre 2008 e 2015. Revisão do processo clínico sendo recolhidos os dados demográficos, clínicos, resultados de exames complementares de diagnóstico, terapêutica instituída e prognóstico.

Resultados: Identificaram-se 9 doentes, sendo 6 de sexo feminino e com média de idades de 81.9 anos (75-94 anos). Todos os doentes apresentaram cefaleia no momento do diagnóstico. Os outros sintomas mais frequentemente relatados foram claudicação da mandíbula (5 doentes), sintomas constitucionais (4 doentes) e perturbação da acuidade visual (3 doentes). A Velocidade de sedimentação da amostra apresentou um valor médio de 91mm/h (56-129mm/h), foi identificada anemia em 5 casos e a Proteína C reativa encontrava-se elevada em 4 dos doentes. Todos os doentes foram submetidos a biópsia da artéria temporal que se revelou positiva em 5 casos. Todos os doentes foram medicados com prednisolona (40-60mg/dia) sendo que 2 sofreram recidiva da cefaleia posteriormente e 1 permaneceu com amaurose do olho esquerdo sequelar.

Conclusão: A nossa amostra reflete um grupo de doentes com cefaleias intensas, persistentes e refratárias à analgesia. Os resultados desta revisão vão de encontro aos dados descritos na literatura em termos de dados demográficos, clínica e achados nos exames complementares de diagnóstico. O seguimento a longo prazo destes doentes é essencial para controlo da recidiva da doença e controlo dos efeitos secundários da corticoterapia.

Estudo Epidemiológico e Genético da Enxaqueca - 17 anos depois

Carolina Lemos^{1,2}, José Barros^{2,3}, José Pereira Monteiro^{1,4}

1-UniGENe, IBMC - Instituto de Biologia Molecular e Celular, i3S - Instituto de Investigação e Inovação, Universidade do Porto, Portugal; 2-ICBAS - Instituto de Ciências Biomédicas Abel Salazar, Universidade do Porto, Portugal; 3-Serviço de Neurologia,

Centro Hospitalar do Porto, Portugal; 4-CGPP, IBMC - Instituto de Biologia Molecular e Celular, i3S - Instituto de Investigação e Inovação, Universidade do Porto, Portugal, Rua Alfredo Allen, 208 4200-135 PORTO, Portugal
ciclemos@ibmc.up.pt

Introdução: A enxaqueca é uma doença que apresenta uma elevada prevalência, afetando a qualidade de vida dos doentes e dos seus familiares. Os dois subtipos mais comuns são a enxaqueca com (MA) e sem aura (MO). A Enxaqueca Hemiplégica Familiar (EHF) sendo uma forma geneticamente heterogénea, é o único subtipo para o qual foram já identificados alguns genes responsáveis, CACNA1A, o ATP1A2 e o SCN1A. Mais recentemente, foi demonstrado que mutações no gene PRRT2 podem também causar EHF. Para a MA e MO, conseguimos com sucesso identificar polimorfismos nas vias relacionadas com a libertação de neurotransmissores, processos vasculares e de inflamação neurogénica, entre outras.

Objetivos: Caracterizar a distribuição familiar dos vários subtipos de enxaqueca, num grupo de famílias portuguesas, 17 anos depois do início de modo a fazer uma revisão dos casos em estudo.

Metodologia: Nos últimos 17 anos, selecionou-se uma grande amostra de doentes, familiares e controlos (aproximadamente 1500 indivíduos), onde foi encontrada evidência de uma componente genética na nossa população. Os probandos foram selecionados a partir de um grupo de doentes da Consulta Externa de Cefaleias do Serviço de Neurologia do HSA-CHP. Do banco de doadores de sangue e do Serviço de Obstetrícia do HSA-CHP foram selecionados indivíduos sem qualquer tipo de cefaleias, tendo sido classificados como controlos. Procedeu-se à análise estatística dos dados demográficos e clínicos para caracterizar a população em estudo.

Resultados: Foram selecionados 220 probandos e 481 familiares com enxaqueca. Verificou-se que, nestes dois grupos, a frequência de mulheres com enxaqueca era 2 a 4 vezes superior aos homens. A idade de início é inferior no sexo masculino, em ambos os grupos, tendo sido observada uma média de cerca de 15 anos nos homens e uma média de 18 anos nas mulheres. Confirmou-se que, também nesta amostra, a enxaqueca sem aura era o subtipo mais frequente (cerca de 75%), tendo-se observado 9 indivíduos com cefaleias em salva. A amostra de 287 controlos estava emparelhada por idade e não apresentava diferenças significativas em termos de proporção de sexos.

Conclusões: Durante estes anos, foi selecionado um número significativo de probandos, familiares e controlos que permitiu desenvolver uma série de estudos. As características demográficas e clínicas da amostra em estudo são semelhantes aos estudos descritos na literatura. Esta amostra, selecionada durante 17 anos, bem caracterizada clinicamente, permite a identificação de indivíduos em risco e pode contribuir para o desenvolvimento de novas estratégias terapêuticas.

REUNIÃO DE
OUTONO DA

SOCIEDADE
PORTUGUESA DE
NEUROPEDIATRIA

29 SETEMBRO 2017
HOTEL D. INÉS
COIMBRA



**Casos clínicos
sem
diagnóstico**

ORGANIZAÇÃO



Programa

29 de Setembro de 2017

10h20 ABERTURA

10h30 Mesa I / Discussão de casos clínicos

(Moderador - Maria José Fonseca / Arguentes - Andreia Pereira, Fátima Furtado)

1. **Ataxia neurodegenerativa esporádica em gémeos monozigóticos**
Luís Braz, Gonçalo Alves, Rúben Rocha, Mafalda Sampaio, Miguel Leão, Cláudia Melo, Raquel Sousa
2. **Discussão etiológica de epilepsia, distonia e tetraparésia**
Clara Marecos, Sofia Duarte
3. **Desafios no tratamento da doença de Wilson – a propósito de dois casos clínicos**
Paula Salgado, Mafalda Sampaio, Catarina Pinto, Cristina Garrido, Ermelinda Santos Silva, Teresa Temudo, Marina Magalhães
4. **Doença desmielinizante, anticorpos séricos e variabilidade clínica: desafios na idade pediátrica**
Filipe Palavra, Margarida Henriques, Cláudia Arriaga, Júlia Vasconcelos, Sílvia Carvalho, Carmen Costa

11h15 CAFÉ

11h45 Mesa II / Discussão de casos clínicos

(Moderador - Teresa Temudo / Arguentes - Sandra Jacinto, Ana Martins)

5. **Encefalite do tronco cerebral associada a autoimunidade anti-Hu em idade pediátrica?**
Cláudia Marques-Matos; Maria do Bom-Sucesso; Cláudia Melo; Mafalda Sampaio; Raquel Sousa Dílio Alves
6. **Doença vascular, inflamatória ou vascular e inflamatória do sistema nervoso central?**
Filipa Rodrigues, Filipe Palavra, Sofia Costa, Cláudia Arriaga, Inês Luz, João Sargento-Freitas, César Nunes, Rui Pedro Faria Pais, Mónica Vasconcelos, Conceição Robalo, Isabel Fineza, Carmen Costa
7. **Dois irmãos com malformação complexa da protuberância**
Rita Coelho, Inês Serras, Ilda Moreira, Julia Duarte, José Paulo Monteiro

13h00 ALMOÇO

14h30 Mesa III / Discussão de casos clínicos

(Moderador - Pedro Cabral / Arguentes - Susana Rocha, Catarina Luís)

8. **Paraplegia espástica 52 causada por uma nova variante do AP4S1?**
Clara Marecos, Ana Cristina Ferreira, Carla Conceição, Rita Louro Guerreiro, José Tomás Brás, Sofia Duarte
9. **Que canalopatia? - Enxaqueca hemiplérgica, ausências atípicas e discinesia episódica**
Teresa Moreno
10. **Rasmussen syndrome - the challenge behind the diagnosis**
Joana Jesus-Ribeiro, Cristina Pereira, Conceição Bento, Francisco Sales, Conceição Robalo

15h45 CAFÉ

16h15 Mesa IV / Discussão de casos clínicos

(Moderador - Carla Mendonça / Catarina Magalhães, Sofia Duarte)

- 11. Ganglionopatia sensitiva e autonómica: caso clínico**
Mafalda Sampaio, Cristina Garrido, Ruben Rocha, Ana Paula Sousa, Manuela Santos, Sónia Figueiroa
- 12. Quando pára a marcha diagnóstica? – um caso de parésia recorrente**
Inês Romão Luz, Mafalda Marques, Rui Pedro Faria Pais, Madalena Monteiro, Mónica Vasconcelos, Cármen Costa
- 13. Encefalite límbica e ataxia cerebelosa: neurolupus versus encefalite anti-GAD**
Maria São Pedro, Elisabete Gonçalves, Susana Rocha

17h30 Highlights em Neuropediatria

18h00 Estudos multicêntricos e projectos de investigação

18h30 ASSEMBLEIA GERAL DA SPNP

Resumos

1. Ataxia neurodegenerativa esporádica em gémeos monozigóticos

Luís Braz¹, Gonçalo Alves², Rúben Rocha³, Mafalda Sampaio⁵, Miguel Leão⁴, Cláudia Melo⁵, Raquel Sousa⁵

1-Serviço de Neurologia, 2-Serviço de Neurorradiologia, Centro Hospitalar São João; 3-Serviço de Neuropediatria, Centro Materno Infantil do Norte, Centro Hospitalar do Porto; 4-Serviço de Genética Médica, Faculdade de Medicina da Universidade do Porto / Centro Hospitalar São João; 5-Unidade de Neuropediatria, Hospital Pediátrico Integrado, Centro Hospitalar São João luispereirabraz@gmail.com

Introdução: As ataxias neurodegenerativas são um grupo de doenças que cursam com incoordenação e desorganização dos movimentos voluntários, assim como outros sinais e sintomas neurológicos e/ou sistémicos. A sua etiologia contempla alterações adquiridas ou hereditárias. Os casos sem história familiar e de início na adolescência levantam dificuldades adicionais no diagnóstico. O seu estudo inclui a neuroimagem, que pode orientar os diagnósticos diferenciais.

Caso Clínico: Adolescente do sexo masculino, 18 anos, com antecedentes de epilepsia na infância, sem défice cognitivo. Encaminhado para consulta aos 15 anos com quadro subagudo progressivo de desequilíbrio, associado a discreta disartria. Apresentava ataxia axial e apendicular e marcha de base alargada, mas sem compromisso sensitivo, piramidal ou oculomotor. A RM mostrou atrofia pancerebelosa, com extensão aos pedúnculos cerebelosos e alargamento dos *folia*. O estudo analítico alargado, a electromiografia/estudos de condução nervosa, a avaliação oftalmológica e o estudo molecular para ataxia de Friedrich foram negativos. A investigação de défices congénitos da glicolização e defeitos bioquímicos mitocondriais foi igualmente negativa.

Concomitantemente, o seu irmão, gémeo monozigótico, iniciou sintomatologia similar aos 15 anos, e o estudo de RM revelou atrofia cerebelosa com imagem sugestiva em “dente molar”. Sem história de outros familiares afetados. O estudo com recurso a painel multigénico para Síndrome de Joubert não detetou mutações nos 18 genes analisados.

Atualmente mantém evolução progressiva, com disartria escândida e importante ataxia.

Conclusão: O caso apresentado exemplifica a dificuldade do estudo das ataxias degenerativas. A diversidade dos padrões imagiológicos em gémeos monozigóticos, associada à ausência de história familiar sugestiva de um padrão específico de hereditariedade, deixa em aberto múltiplas possibilidades diagnósticas.

2. Casos Clínicos Sem Diagnóstico - Discussão etiológica de epilepsia, distonia e tetraparésia

Clara Marecos, Sofia Duarte

Serviço de Neuropediatria, Hospital de Dona Estefânia clara.vmarecos@hff.min-saude.pt

Introdução: As novas técnicas de investigação genética como o arrayCGH ou a sequenciação completa do genoma trouxeram um acréscimo diagnóstico significativo à prática clínica. No entanto, a persistência de casos sem diagnóstico é ainda uma realidade na neurologia pediátrica.

Caso Clínico: Rapariga de 2 anos, segunda filha de pais não consanguíneos, fruto de gestação de termo, com diagnóstico pré-natal de pé boto unilateral e desaceleração do crescimento, com baixo peso ao nascer. Aos 3 meses apresenta desinter-

se e fraca interação, hipotonia, estrabismo divergente, baixa visão e palidez do disco óptico. Evolui com atraso global do desenvolvimento e mantendo as mesmas características. A RM CE e órbitas evidencia aos 7 meses hipomielinização e nervos ópticos finos. Aos 9 meses inicia espasmos infantis e EEG pré-hipsarrítmico, sem melhoria com vigabatrina, prednisolona e fenobarbital. Aos 11 meses apresenta dificuldades alimentares de novo e a retina apresenta agora hipopigmentação generalizada e padrão retina sal e pimenta. Os potenciais visuais evocados não demonstram resposta cortical e o eletroretinograma descreve redução marcada da amplitude. Aos 14 meses tem tetraparésia espástica evidente e posturas distónicas de novo e a RM CE demonstra atrofia cortical e dos nervos ópticos. No exoma são identificadas 2 variantes do *ACSF3* previamente associado a acidémia malónica e metilmalónica combinadas em crianças com AGDPM e epilepsia presentes na mãe. O estudo dos aminoácidos e ácidos orgânicos, potencial redox, lactato no LCR, neurotransmissores, vitamina B12, estudo das acilcarnitinas, ácido siálico urinário (24h), PPT1 (palmitoil-toiesterase 1), TTP1 (tripeptidil peptidase 1), beta-hexosaminidase e beta galactosidase plasmáticas e biópsia de pele são normais.

Atualmente mantém crises diárias e alterações clínicas sobreponíveis e aguarda sequenciação do DNA mitocondrial.

Conclusões: As autoras apresentam para discussão diagnóstica uma criança de 2 anos com atraso global do desenvolvimento, epilepsia refratária, retinopatia, baixa visão, tetraparésia espástica e posturas distónicas.

3. Desafios no tratamento da doença de Wilson - a propósito de dois casos clínicos

Paula Salgado¹, Mafalda Sampaio^{2,3}, Catarina Pinto⁴, Cristina Ramos⁴, Cristina Garrido², Ermelinda Santos Silva⁵, Teresa Temudo², Marina Magalhães¹

1-Serviço de Neurologia, Centro Hospitalar do Porto; 2-Serviço de Neuropediatria, Centro Materno Infantil do Norte; 3-Unidade de Neuropediatria, Hospital Pediátrico Integrado, Centro Hospitalar de São João; 4-Serviço de Neurorradiologia, Centro Hospitalar do Porto; 5-Unidade de Gastroenterologia do Serviço de Pediatria, Centro Materno Infantil do Norte paulasalgado88@gmail.com

Introdução: A doença de Wilson (DW) faz parte das raras doenças do movimento tratáveis. Agentes quelantes são a 1ª linha terapêutica para os doentes sintomáticos. A deterioração neurológica precipitada pelo início do tratamento é frequente.

Caso clínico: Caso um: Adolescente de 13 anos com DW com confirmação genética e apresentação neurológica por doença de movimento (parkinsonismo e distonia) com agravamento progressivo, sem evidência clínica ou analítica de atingimento hepático. A biópsia hepática apresentava infiltrado inflamatório e sinais de hepatopatia crónica, sem cirrose. A RMN cerebral mostrou hipersinal T2 nos gânglios da base (caudado e putámen), sem alterações em T1 e restrição à difusão no caudado, núcleo lenticular e mesencéfalo. O início do tratamento com penicilamina despoletou uma progressiva deterioração neurológica sem estabilização após 11 meses de follow-up.

Caso dois: Adolescente de 15 anos, com DW com confirmação genética e apresentação psiquiátrica pelos 8 anos, a que se associou a sintomatologia hepática. Na altura da 1ª observação não havia evidência de doença neurológica, mas apresentava sinais clínicos e analíticos de cirrose descompensada com ascite e sinais de hipertensão portal (trombocitopenia, esplenomegalia, hipoalbuminémia e alteração grave da coagulação). A biópsia hepática mostrou cirrose hepática. A RMN cerebral

revelou hipersinal em T2 nos gânglios da base (caudado e núcleo lenticular), com hipersinal em T1 e restrição à difusão mais acentuada no estriado anterior. O início do tratamento precipitou o aparecimento de doença do movimento (parkinsonismo e distonia). A existência de uma coagulopatia sem resposta à vitamina K precipitou o transplante hepático (TH).

Discussão: Apresentamos 2 casos de DW com início em idade pediátrica; o 1º com fenótipo neurológico puro e o 2º associa doença hepática crónica descompensada. Em ambas, o tratamento com quelantes precipitou o agravamento neurológico progressivo. Pretendemos, demonstrando o benefício do TH no caso 2, discutir a sua indicação e timing nos fenótipos neurológicos puros.

4. Doença desmielinizante, anticorpos séricos e variabilidade clínica: desafios na idade pediátrica

Filipe Palavra^{1,2}, Margarida Henriques³, Cláudia Arriaga⁴, Júlia Vasconcelos⁵, Sílvia Carvalho⁶, Carmen Costa¹

1-Centro de Desenvolvimento da Criança, Hospital Pediátrico, Centro Hospitalar e Universitário de Coimbra; 2-Faculdade de Medicina, Universidade de Coimbra; 3-Unidade de Neuropediatria, Hospital de Santo André, Centro Hospitalar de Leiria; 4-Serviço de Pediatria Médica, Hospital Pediátrico, Centro Hospitalar e Universitário de Coimbra; 5-Laboratório de Imunologia, Hospital Geral de Santo António, Centro Hospitalar do Porto; 6-Serviço de Neurorradiologia, Centro Hospitalar e Universitário de Coimbra
filipepalavra@gmail.com

Introdução: A última década tem sido profícua em avanços relacionados com diagnóstico de doenças desmielinizantes em idade pediátrica. A descoberta dos anticorpos anti-MOG (glicoproteína oligodendrocítica da mielina) tem permitido a categorização de várias oligodendropatias imunomediadas, que se inscrevem num espectro de doenças de características muito diversas.

Caso clínico: Menina actualmente com 3 anos e que, aos 2, deu entrada no Serviço de Urgência por febre, vómitos e prostração, com 3 dias de evolução. O quadro foi-se complicando de uma sonolência muito significativa e de eventos paroxísticos sugestivos de crises epilépticas. Foi submetida a TC-CE (sem alterações) e a punção lombar, que revelou hiperproteinorráquia, hiper celularidade (predomínio mononuclear) e glicorráquia normal, iniciando tratamento com aciclovir e ceftriaxone. Apesar do tratamento, a perturbação do estado de consciência agravou e a menina foi transferida para o nosso Hospital. Deu entrada muito sonolenta e dificilmente despertável, mas sem claros sinais focais. Foi submetida a RM do neuroeixo, que revelou a presença de lesões sugestivas de encefalomielite aguda disseminada (ADEM) e iniciou tratamento com metilprednisolona. Recuperou e teve alta após administração de 5 bólus do fármaco. Seis meses depois, repetiu-se a RM, revelando a presença de múltiplas novas lesões localizadas preferencialmente à substância branca encefálica, algumas das quais com realce após administração de gadolínio. Foi feita a pesquisa de anticorpos anti-AQP4 (aquaporina 4) e anti-MOG no soro, tendo estes últimos sido positivos. Assumindo o diagnóstico de provável ADEM-NMOSD (doença do espectro da neuromielite óptica) positiva para anti-MOG, foi iniciado tratamento mensal com imunoglobulina endovenosa, que ainda mantém.

Conclusão: Ainda que o evento clínico ocorrido possa sugerir um síndrome diencefálica, não estão presentes todos os critérios necessários ao diagnóstico de uma NMOSD. É possível que o diagnóstico assumido como provável seja mais uma entidade clínica de um espectro em expansão.

5. Encefalite do tronco cerebral associada a autoimunidade anti-Hu em idade pediátrica?

Cláudia Marques-Matos^{1,3}, Maria do Bom-Sucesso⁴, Cláudia Melo², Mafalda Sampaio², Raquel Sousa², Dílio Alves^{1,2}

1-Serviço de Neurologia do Centro Hospitalar São João, Porto; 2-Unidade de Neuropediatria do Serviço de Pediatria do Centro Hospitalar de São João, Porto; 3-Faculdade de Medicina da Universidade do Porto; 4-Unidade de Hemato-Oncologia Pediátrica do Serviço de Pediatria do Centro Hospitalar de São João, Porto
marques.matos.claudia@gmail.com

Introdução: Anticorpos anti-Hu são anticorpos anti-neurais associados a síndromes neurológicas paraneoplásicas como encefalite límbica e encefalite do tronco cerebral (11%). A identificação de anticorpos anti-Hu em crianças, sobretudo nas formas não-paraneoplásicas, é muito rara. Existem manifestações menos descritas associadas a estes anticorpos, como doença do neurónio motor, e existe a possibilidade deste anticorpo constituir apenas um epifenómeno.

Caso clínico: Menina de 6 anos, saudável até aos 3 anos, altura em que recorreu ao serviço de urgência duas semanas após uma infecção do trato urinário, com um quadro de evolução subaguda de disfonia e alteração do padrão ventilatório. Objetivou-se limitação da adução do olho direito e da superversão, parésia facial de tipo periférico à direita, disartria-disfonia, parésia de corda vocal direita, menor elevação do palato à direita, ligeira ataxia da marcha.

Realizou RM do neuro-eixo que não revelou quaisquer alterações.

A extensa investigação inicial, incluindo estudo metabólico, foi normal, assim como o estudo molecular SLC52A3. O painel auto-imune revelou a presença isolada de anticorpos anti-Hu no soro. O estudo de LCR não revelou pleocitose ou proteinorráquia mas foi identificada a presença de bandas oligoclonais. O estudo de condução nervosa (ECN) foi normal.

A pesquisa de neoplasia (marcadores tumorais, ecografia cervical, TC tórax, RM abdomino-pélvica, MIBG-I-123 e PET) tem sido negativa até à data.

A doente realizou um ciclo de IgEV sem melhoria clínica.

Em 3 anos de seguimento, registaram-se múltiplas intercorrências infecciosas respiratórias com necessidade de internamento e ventilação invasiva. Realizou potenciais estato-acústicos transcranianos sob anestesia que atestaram surdez neurossensorial bilateral. Foram repetidos os ECN com estimulação repetitiva e a neuroimagem, que foram normais. O quadro clínico atual parece ser não progressivo.

Conclusões: O diagnóstico estabelecido foi o de encefalite do tronco cerebral anti-Hu. Além das dúvidas de diagnóstico e tratamento, pretende-se discutir o seguimento, nomeadamente do ponto de vista respiratório.

6. Doença vascular, inflamatória ou vascular e inflamatória do sistema nervoso central?

Filipa Rodrigues^{1,2}, Filipe Palavra^{1,3}, Sofia Costa⁴, Cláudia Arriaga⁵, Inês Luz, João Sargento-Freitas⁶, César Nunes⁷, Rui Pedro Faria Pais⁷, Mónica Vasconcelos¹, Conceição Robalo¹, Isabel Fineza¹, Carmen Costa¹

1-Centro de Desenvolvimento da Criança, Hospital Pediátrico, Centro Hospitalar e Universitário de Coimbra; 2-Serviço de Pediatria, Hospital Infante D. Pedro, Centro Hospitalar do Baixo Vouga, Aveiro; 3-Faculdade de Medicina da Universidade de Coimbra; 4-Serviço de Pediatria, Hospital de Santo André - Centro Hospitalar de Leiria; 5-Serviço de Pediatria Médica, Hospital Pediátrico, Centro Hospitalar e Universitário de Coimbra; 6-Unidade de Acidentes Vasculares Cerebrais, Serviço

de Neurologia, Centro Hospitalar e Universitário de Coimbra;
7-Serviço de Neurorradiologia, Centro Hospitalar e Universitário
de Coimbra
filipa.a.rodrigues@gmail.com

Introdução: A Angeíte Primária do Sistema Nervoso Central (APSNC) é uma doença inflamatória vascular que afecta unicamente os vasos do SNC. Apresenta-se com défices neurológicos focais e/ou sintomatologia psiquiátrica de novo. Sendo rara, o tratamento é pouco consensual, apesar de se reconhecer uma melhoria no prognóstico com a instituição precoce de tratamento anticoagulante e imunossupressor.

Caso clínico: Adolescente do sexo feminino, de 13 anos, que recorreu ao SU por apresentar cefaleia e alteração do comportamento, de instalação súbita. À observação, apresentava-se desorientada, disfásica e com hiperreflexia miotática direita. Foi submetida a TC-CE (que revelou a presença de lesões hipodensas na substância branca cerebral) e a punção lombar, que não revelou alterações. Fez RM-CE, que confirmou a presença de lesões hiperintensas em DP, T2 e FLAIR nos hemisférios cerebrais, assumindo-se como mais provável uma etiologia inflamatória, pelo que iniciou tratamento com metilprednisolona endovenosa. Às 24 horas de internamento, surgiu subitamente uma hemiparésia direita. Repetiu a RM-CE, que revelou a presença de novas lesões, de presumível natureza isquémica. O estudo por angio-RM identificou estenoses das artérias carótidas internas, cerebrais médias e anteriores. O Doppler transcraniano revelou esteno-oclusão dos sífões carotídeos e atenuação do fluxo nas artérias intracranianas. A angiografia convencional identificou alterações compatíveis com processo vasculítico dos vasos cerebrais, não se encontrando afectados outros territórios vasculares. Assumindo como mais provável o diagnóstico de uma APSNC, iniciou corticoterapia sistémica, imunossupressão com micofenolato de mofetil (MMF) e anticoagulação com varfarina.

Discussão: A APSNC é um diagnóstico de exclusão e foi aqui assumido como o mais provável. Apesar da ausência de orientações específicas para tratamento da APSNC em idade pediátrica, a utilização de glicocorticóides associados à ciclofosfamida tem sido o esquema mais utilizado. O MMF assume-se como uma alternativa viável à ciclofosfamida, com melhor perfil de efeitos adversos e com eficácia documentada em estudos recentes.

7. Dois irmãos com malformação complexa da protuberância

Rita Coelho¹, Inês Serras¹, Ilda Moreira¹, Julia Duarte², José Paulo Monteiro¹

1-Centro de Desenvolvimento da Criança Torrado da Silva – Serviço de Pediatria; 2-Serviço de Neurorradiologia - Hospital Garcia de Orta
neuroped@hgo.min-saude.pt

Introdução: As malformações congénitas do tronco cerebral e cerebelo são entidades raras e complexas. Muitas delas ainda não estão individualizadas do ponto de vista clínico, genético e imagiológico. O espectro clínico é heterogéneo, pelo que a sua caracterização detalhada clínica e imagiológica é importante para o diagnóstico, definição de prognóstico e aconselhamento genético.

Caso Clínico: Dois irmãos do sexo masculino, atualmente com 8 e 15 anos. Sem consanguinidade conhecida. Pai com história mal caracterizada de dificuldades motoras e estrabismo desde a infância.

Observados em consulta de neuropediatria desde a infância por hipotonia axial, atraso estático do desenvolvimento e alteração dos movimentos oculares. O mais novo apresentou movimentos horizontais cefálicos entre o 1º e o 3º mês de vida, que gradualmente desapareceram. Adquiriram a marcha aos 2

anos e linguagem aos 3.

Nunca apresentaram ao longo deste período de seguimento convulsões, alterações do padrão respiratório, dificuldade alimentar ou escoliose. Têm um atraso cognitivo ligeiro a moderado, défice de atenção e oposição-desafio, melhorados com metilfenidato. Completaram o 2º e o 8º ano com apoio educativo individualizado, ainda com dificuldades importantes na leitura e escrita.

Do exame neurológico (vídeo) seriado destacamos: Estrabismo intermitente (hipotropia) à direita. Diplopia no olhar para a esquerda. Apraxia oculomotora. Nistagmo horizontal e vertical. Discreta dismetria. Ligeiro apagamento do sulco nasogeniano esquerdo. Hipotonia global. Reflexos osteotendinosos vivos, de predomínio direito. Marcha de base alargada, com discreta hemiparésia direita.

Da investigação realizada, destaca-se:

RMN-CE com vários aspetos malformativos: Assimetria da protuberância com maiores dimensões à esquerda; fenda da vertente anterior da protuberância e aparente pequena fissuração da sua vertente posterior; alargamento do IVº ventrículo; configuração anómala do bulbo raquidiano sem o habitual sulco anterior; ligeira atrofia dos pedúnculos cerebelosos superiores, sem outras malformações do cerebelo; assimetria da dimensão e morfologia dos ventrículos laterais, com maiores dimensões à esquerda; sem malformações supratentoriais e sem hidrocefalia; corpo caloso de espessura reduzida; assimetria morfológica dos tálamos.

EEG, estudo auditivo e oftalmológico normais. DNA para CMV (cartão de Guthrie) negativo.

CPK e função tiroideia normal. Aminoácidos, ácidos gordos de cadeia muito longa e transferrina deficiente em hidratos de carbono, mucopolissacáridos normais. Cariótipo 46XY. Estudo das mutações do gene da oligofrenina negativo.

Discussão: Os dois irmãos apresentam padrão clínico e imagiológico semelhante, envolvendo a fossa posterior, com disgenesia da protuberância e fenda anterior. A revisão bibliográfica e a investigação realizada não nos permitiu determinar um diagnóstico etiológico, pelo que apresentamos este caso para discussão.

8. Casos Clínicos Sem Diagnóstico - Paraplegia espástica 52 causada por uma nova variante do AP4S1?

Clara Marecos¹, Ana Cristina Ferreira², Carla Conceição³, Rita Louro Guerreiro⁴, José Tomás Brás⁴, Sofia Duarte¹

1-Serviço de Neuropediatria, Hospital de Dona Estefânia; 2-Unidade de Doenças Hereditárias do Metabolismo, Hospital de Dona Estefânia; 3-Serviço de Neurorradiologia, Hospital de Dona Estefânia; 4-UK Dementia Research Institute at UCL and UCL Institute of Neurology
clara.vmarecos@hff.min-saude.pt

Introdução: A identificação de novas variantes em homo ou heterozigotia em genes e regiões altamente conservados por arrayCGH ou sequenciação completa do genoma implica ainda dificuldades de interpretação e de diagnóstico definitivo.

Caso Clínico: Rapaz de 2 anos, primeiro filho de pais não consanguíneos, gestação de termo com restrição do crescimento intrauterino desde as 37 semanas. Durante o período neonatal apresentou fracos reflexos de sucção, hipoglicémia e má progressão ponderal com recuperação espontânea. A cromatografia de aminoácidos revelou aumento da glutamina, alanina e ornitina e citrulina baixa que normalizaram com dieta hipoproteica. Desde os 9 meses apresentou atraso evidente do desenvolvimento psicomotor, estrabismo e hipotonia. Nesta altura a RM demonstrou atraso de mielinização, polimicrogria, disgenesia do corpo caloso, dilatação e dismorfia dos ventrículos e alargamento do espaço subaracnoideu fronto-temporal, sem alterações na espetroscopia. Aos 15

meses tem um episódio de status epiléptico com resposta a levetiracetam. Aos 2 anos mantém quadro clínico sobreponível, sem evidência de sinais piramidais. O estudo do exoma identificou no variante em homozigotia do gene *AP4S1*. A restante investigação genética e metabólica foi negativa.

Conclusões: O gene *AP4S1* codifica uma proteína dos complexos proteicos adaptadores envolvidas na secreção e endocitose de vesículas. Mutações em homozigotia neste gene foram previamente associadas a paraplegia espástica 52 (PSG52), uma condição descrita em 11 crianças e caracterizada por dismorfia, hipotonia neonatal com progressão para hipertonia e espasticidade com perda da marcha, convulsões e déficit cognitivo com ausência de linguagem. As alterações descritas na RM CE incluem estenose aqueduto, hipomielinização, ausência de corpo caloso e ausência de diferenciação da substância branca/substância cinzenta nos gânglios da base. Os autores apresentam este caso para discussão sobre a patogenicidade destas alterações e correlação genotipo-fenotipo.

9. Que canalopatia? - Enxaqueca hemiplégica, ausências atípicas e discinesia episódica

Teresa Moreno

Unidade de Neuropediatria, Departamento de Pediatria, Centro Hospitalar Lisboa Norte
moreno.mteresa@gmail.com

Introdução: As canalopatias são uma causa crescente de patologia neurológica. A enxaqueca hemiplégica e a ataxia periódica estão associadas a mutações da subunidade A do canal de cálcio $\alpha 1$ (CACNA1A).

Várias formas de epilepsia de ausência da infância (CAE) estão ligadas ao canal de cloro e a subunidades do receptor do GABA e nalgumas famílias a alterações do CACNA1A.

Caso Clínico: Descreve-se o caso clínico de uma jovem com 16 anos, que iniciou aos 4 anos de idade um quadro clínico compatível com acidente vascular cerebral. Nos meses seguintes vários episódios de hemiplegia com menos de 48 horas de duração e recuperação completa. Aos 5 anos entre os episódios de hemiplegia surgiram breves períodos de hemicoreia.

Todos os exames complementares foram normais, tendo sido admitido o diagnóstico de enxaqueca hemiplégica.

Aos 6 anos surgiram cefaleias intensas associadas aos episódios. Em 2007 numa consulta de rotina apresentava-se atáxica e com ausências típicas repetidas. O EEG apresentava descargas a 3Hz, foi iniciado valproato de sódio com controle das crises.

Em 2007 foi discutida no congresso europeu da Sociedade Europeia de Neurologia Pediátrica sendo de consenso que se trataria certamente de uma canalopatia sem contudo se poder enquadrar todos os sintomas num fenotipo descrito.

Apresenta-se a evolução clínica 10 anos mais tarde e novos sintomas de aparecimento recente.

Conclusão: Sem diagnóstico definitivo, é objectivo desta apresentação a sua rediscussão.

10. Rasmussen syndrome - the challenge behind the diagnosis

Joana Jesus-Ribeiro¹, Cristina Pereira², Conceição Bento³, Francisco Sales³, Conceição Robalo²

1-Serviço de Neurologia, Centro Hospitalar e Universitário de Coimbra; 2-Centro de Desenvolvimento da Criança, Hospital Pediátrico, Centro Hospitalar e Universitário de Coimbra; 3-Unidade de Monitorização de Epilepsia e Sono, Serviço de Neurologia, Centro Hospitalar e Universitário de Coimbra
joanajrribeiro@gmail.com

Introduction: The recognition of epileptic syndromes provided a new and solid basis for treatment and prognosis in epi-

lepsy. Diagnosing and treating epilepsy based only on seizure semiology is not suitable anymore. However, in some patients defining a final diagnosis can be a challenge.

Clinical Case: A 13 year-old boy presented at the age of 9 recurrent episodes of simple motor seizures involving the left arm and, then, the left hemiface during approximately 2 minutes. Initially the episodes were sporadic but evolved to daily frequency. Two episodes of focal motor status epilepticus were registered. With disease progression, seizure semiology remained similar, appearing in 3 clusters a year. His clinical background was irrelevant. There was no family history of epilepsy. The neurological examination and his cognitive development remained normal.

The video-EEG revealed a right fronto-temporal epileptogenic focus. The first MRI revealed a hyperintense focus in right frontal region. The MRI was repeated after 3 months, with a focal right frontal atrophy. One year after, the MRI revealed a right hemisphere atrophy, predominantly in the fronto-parietal region, and after 2 years the serial MRI evaluation presented a slightly more pronounced atrophy affecting fronto-temporal region. The PET showed a right hemisphere decreased metabolism, namely in frontal and insular regions; the ictal SPECT detected a hyperperfusion of the right frontal region.

Currently, he is under treatment with 3 antiepileptic drugs in therapeutic doses (phenytoin, levetiracetam, clobazam) and corticosteroids.

Conclusion: Although, according to some clinical and imaging features, Rasmussen syndrome is a likely diagnosis, the atypical clinical progression keeps us from excluding, by now, other diagnosis and therapeutic options.

11. Ganglionopatia sensitiva e autonómica: caso clínico

Mafalda Sampaio^{1,2}, Cristina Garrido¹, Ruben Rocha¹, Ana Paula Sousa³, Manuela Santos¹, Sónia Figueiroa¹

1-Unidade de Neuropediatria, Serviço de Pediatria, Centro Materno-Infantil do Norte, Porto; 2-Unidade de Neuropediatria, Hospital Pediátrico Integrado, Centro Hospitalar de São João, Porto; 3-Serviço de Neurofisiologia, Centro Hospitalar do Porto
mafaldansampaio@gmail.com

Introdução: Pretendemos discutir um caso clínico cuja apresentação inicial sugere uma síndrome de Guillain-Barré (SGB, variante sensitiva), associada a encefalopatia e disautonomia. A evolução clínica e o padrão neurofisiológico atual de ganglionopatia sensitiva e autonómica levantam questões quanto à orientação diagnóstica e abordagem terapêutica.

Caso clínico: Criança do sexo feminino, 4 anos e 10 meses de idade. Aos 15 meses é internada por pielonefrite aguda. Na 1ª semana, desenvolve irritabilidade, exantema, edemas palpebrais, mucosite grave, disfonia, instabilidade tensional, disfunção vesical e intestinal. Na 2ª semana, apresenta episódios de bradicardia e cianose, tetraparésia flácida arreflexica assimétrica, de predomínio crural, sem envolvimento de pares cranianos. A RM do neuroeixo mostra captação de contraste das raízes posteriores da cauda equina e a punção lombar revela dissociação albuminocitológica. Perante a suspeita de SGB, faz tratamento com IGIV. Realiza EMG na 4ª semana, que mostra ausência de potenciais sensitivos, sem alteração dos motores. Efetua EEG por episódios de olhar vago, cianose e movimentos de mastigação, o qual mostra um padrão encefalopático. É instituída corticoterapia. O extenso estudo etiológico efetuado não foi conclusivo. Ao longo do internamento (4 meses), apresenta hipertermia intermitente e disfunção vesical, com melhoria neurológica progressiva. No seguimento posterior, constata-se recuperação muito lenta, readquirindo marcha aos 3 anos e mantendo arreflexia. Apresenta episódios de vômitos, diarreia, má evolução ponderal, polidipsia e hipertermia. Não houve manifestações neurológicas de novo. A

reavaliação neurofisiológica recente é sugestiva de ganglionopatia sensitiva e autonómica.

Comentários: A apresentação aguda, o contexto infeccioso prévio e a dissociação albuminocitológica sugerem um mecanismo imunomediado. O padrão neurofisiológico de ganglionopatia sensitiva e autonómica pode ser sequelar ao insulto inicial ou sugerir a existência de um processo imunomediado ainda em curso.

12. Quando pára a marcha diagnóstica? - um caso de parésia recorrente

Inês Romão Luz¹, Mafalda Marques¹, Rui Pedro Faria Pais², Madalena Monteiro³, Mónica Vasconcelos¹, Cármen Costa¹

1-Serviço de Neuropediatria, Centro de Desenvolvimento da Criança, Hospital Pediátrico, Centro Hospitalar e Universitário de Coimbra; 2-Serviço de Neurorradiologia, Centro Hospitalar e Universitário de Coimbra; 3-Serviço de Oftalmologia, Centro Hospitalar e Universitário de Coimbra
romao.luz@sapo.pt

Introdução: A parésia do III par craniano pode ter várias etiologias, derivando estas sobretudo das relações anatómicas ao longo do seu trajeto.

Caso clínico: Criança atualmente com 6 anos, que é observada pela primeira vez pela Neuropediatria aos 14 meses por parésia do III par craniano, em contexto de infeção respiratória alta. Neste quadro inaugural apresentava ptose palpebral superior à direita, com oftalmoparésia ipsilateral, sem midríase e sem edema da papila. Não apresentava outras alterações neurológicas. Mediante TC-CE realizada no hospital distrital, com sinais de sinusite maxilar, é iniciada terapêutica com ceftriaxone e metilprednisolona sob a hipótese de etiologia infecciosa/inflamatória, com melhoria clínica subsequente. A RM-CE revela assimetria na emergência dos III pares cranianos, com aparente contato da porção inicial do III par direito com a artéria cerebral posterior e cerebelosa superior. Quatro meses depois está assintomática, não apresentando qualquer realce ou espessamento do nervo. Repete o quadro um ano depois, em contexto de varicela, com melhoria após corticoterapia. Na RM-CE apresentava espessamento e realce do III par na sua emergência. Um ano depois há redução desse realce, sugerindo-se ligeiro espessamento da porção inicial, favorecendo a hipótese inflamatória. Tem um terceiro episódio de parésia do III par, sendo que nesse mesmo ano inicia queixas de cefaleia unilateral à direita, com fonofobia e vômitos associados. Realiza duas angio-RM que, em conjunto com a clínica continuam a apontar no sentido de um processo inflamatório.

Conclusão: A hipótese clínica em consideração é uma migraine oftalmoplégica/neuropatia oculomotora dolorosa recorrente, uma entidade rara. No entanto, outras hipóteses devem ser discutidas, já que a fisiopatologia desta síndrome ainda não é evidente e pode haver patologias graves com manifestações semelhantes.

13. Encefalite límbica e ataxia cerebelosa: neurolupus versus encefalite anti-GAD

Maria São Pedro, Elisabete Gonçalves, Susana Rocha

Serviço de Pediatria do Centro Hospitalar Barreiro-Montijo
Avenida Movimento das Forças Armadas, 79C 2830-003 Barreiro
mia.sps@gmail.com

Introdução: Nos últimos anos novos anticorpos foram identificados e relacionados com quadros de encefalite auto-imune. A presença de anticorpos anti-GAD associa-se a diferentes síndromes neurológicas, incluindo encefalite límbica e ataxia cerebelosa.


Caso Clínico: Adolescente de 16 anos, sexo feminino, com antecedentes de encefalite auto-imune aos 7 anos (2008), ca-

racterizada por quadro de ataxia, diplopia e vômitos matinais precedidos por cefaleias, dificuldades de aprendizagem e alterações do comportamento com um ano de evolução. A RM-CE mostrava múltiplas áreas de hipersinal em T2 com atingimento do córtex límbico e marcada atrofia cerebelosa. Apresentava ainda ANAs (1:5000) e anticorpos anti-DNA positivos, com bandas oligoclonais no LCR, pelo que se admitiu Neurolupus. Fez 7 ciclos de metilprednisolona e ciclofosfamida seguidos por prednisolona oral e posteriormente azatioprina, com resolução imagiológica das lesões inflamatórias, mantendo atrofia cortical cerebral e cerebelosa difusas. Verificou-se evolução para quadro sequelar com ataxia cerebelosa, enurese nocturna, perturbação do desenvolvimento intelectual e alterações do comportamento (períodos de hetero-agressividade e grande impulsividade).

Estabilidade clínica até fevereiro de 2017 quando se verificou agravamento do quadro neuropsiquiátrico. Internada em abril por 1º episódio convulsivo.

Analicamente: anemia normocítica normocrómica ligeira, VS 78 mm. LCR com padrão oligoclonal e síntese intratecal de IgG. Anticorpos anti-GAD positivos no líquido e soro. A RM-CE com contraste demonstrou atrofia cortical difusa de predomínio cerebeloso, sem alterações de carácter agudo. Fez investigação para exclusão de síndrome paraneoplásico. Iniciou corticoterapia sistémica à qual se associou posteriormente um pulso de imunoglobulina, com resposta transitória duvidosa. Por hiperglicémia mantida desde o 8º dia de corticoterapia iniciou insulino terapia, que mantém.

Conclusão: Tendo em conta a evolução clínica e dados laboratoriais actuais, consideramos como diagnóstico mais provável encefalite auto-imune com anticorpos anti-GAD, com reactivação recente. A presença de sequelas de longa duração, provavelmente irreversíveis, leva-nos a questionar qual a melhor opção terapêutica, atendendo aos potenciais efeitos secundários da mesma.



Programa

28 de Outubro de 2017

08h30 Abertura Secretariado

09h00/09h45 Casos Clínicos Problema I

Presidência: Ana Paiva Nunes, Fernando Pita

1. **Hemorragia intracerebral como apresentação de CADASIL**
Renata Souto Silva, Sandra Moreira, José Mário Roriz
Serviço de Neurologia, Centro Hospitalar de Entre o Douro e Vouga, Santa Maria da Feira
2. **Hipotensão intracraniana como causa de trombose venosa cerebral**
Teresa Barata Silvério¹, Liliana Pereira¹, Paulo Saraiva², Ana Ribeiro¹
1-Serviço de Neurologia Hospital Garcia de Orta (HGO), 2-Serviço Neurorradiologia HGO
3. **Uma causa tratável de tinnitus pulsátil unilateral?**
Eduardo Freitas^{1,2}, Margarida Lopes², José Amorim³, Sofia Rocha², João Pinho², Carla Ferreira²
1-Serviço de Neurologia, Hospital de Santa Luzia, Viana do Castelo; 2-Serviço de Neurologia, Hospital de Braga; Serviço de Neurorradiologia, Hospital de Braga.
4. **Oclusão aguda da artéria carótida interna e mortalidade associada aos 30 dias**
Ana André*, Patrícia Guilherme*, Pedro Azevedo#, Catarina Félix*, Helena Machado*, Hipólito Nzwallo\$, Motasem Shamasna*
*Serviço de Neurologia; #Serviço de Cardiologia do Centro Hospitalar Universitário do Algarve; \$Departamento de Ciências Biomédicas e Medicina, Universidade do Algarve
5. **Pode um enfarte lacunar, com mais de 12h de evolução, apresentar imagem negativa em DWI?**
Joana Ricardo Pires, Maria Duarte, Raquel Rocha, Vanessa Carvalho, Sara França, Vítor Tedim Cruz
Serviço de Neurologia, Hospital Pedro Hispano, Unidade Local de saúde de Matosinhos
6. **Apresentação pseudotumoral de inflamação relacionada com angiopatia amiloide cerebral?**
Ana Luísa Rocha^{1,2}, Francisca Costa³, Tiago Parreira³, Bruno Carvalho^{2,4}, Pedro Abreu^{1,2}
1-Serviço de Neurologia, Centro Hospitalar de São João, Porto; 2-Faculdade de Medicina da Universidade do Porto; 3-Serviço de Neurorradiologia, Centro Hospitalar de São João, Porto; 4-Serviço de Neurocirurgia, Centro Hospitalar de São João, Porto
7. **Complicação hemorrágica atípica após terapêutica com alteplase em doente com celulite do membro inferior**
Marlene Saraiva¹, Marco Fernandes¹, Bruna Meira¹, Luísa Alves^{1,2}, Sofia Calado^{1,2}, Miguel Viana Baptista^{1,2}
1-Serviço de Neurologia do Hospital Egas Moniz, Centro Hospitalar Lisboa Ocidental. 2-CEDOC – Nova Medical School, Universidade Nova de Lisboa

09h45/10h45 Sessão AVC e Doenças Raras - Pistas Para Diagnóstico no AVC Isquémico

09h45/09h50 Introdução - Miguel Viana Baptista

09h50/10h05 Embolia cardiogénica - Ana Catarina Fonseca

10h05/10h20 Oclusão de grandes vasos - João Pinho

10h20/10h35 Doença de pequenos vasos - Miguel Viana Baptista

10h35-10h45 Discussão

10h45/11h15 Intervalo

11h15/11h45 Sessão JSPAVC - Resultados preliminares do projecto EVT-PT

João Sargento Freitas
 Presidência: Vitor Tedim Cruz, Ricardo Reis

11h45/12h30 Sessão Bayer

É seguro hipocoagular populações especiais?
 Alexandre Amaral e Silva

12h30 Almoço

14h00/15h00 Casos Clínicos Problema II

Presidência: Miguel Veloso, Pedro Castro

- 8. Complicações não-hemorrágicas por aneurisma fusiforme da artéria basilar**
 Rita Rodrigues¹, Mariana Branco¹, José Mário Roriz¹, Peter Grebe¹, Manuel Ribeiro², Sandra Moreira¹
 1-Serviço de Neurologia, Centro Hospitalar de Entre o Douro e Vouga, Santa Maria da Feira; 2-Unidade de Neurorradiologia de Intervenção, Centro Hospitalar de Vila Nova de Gaia/Espinho, Gaia.
- 9. Oclusão de artéria basilar secundária a dissecação extracraniana de artéria vertebral: como actuar na fase aguda?**
 Inês Carvalho, José Nuno Alves, João Pinho, Carla Ferreira
 Serviço de Neurologia, Hospital de Braga
- 10. AVC isquémico por estenose unilateral da ACM em doente jovem – discussão etiológica e abordagem terapêutica**
 Margarida Lopes¹, José Manuel Araújo¹, Eduardo Freitas^{1,2}, João Pinho¹, Carla Ferreira¹
 1-Serviço de Neurologia, Hospital de Braga; 2-Serviço de Neurologia, Hospital de Santa Luzia, Viana do Castelo.
- 11. Não há UMA sem DUAS: a propósito de um caso de oclusão bilateral da artéria carótida interna**
 Marisa Mariano; Alberto Fior; Sofia Galego; Bruno Maia; Patrícia Ferreira; Cristina Sousa; Ana Paiva Nunes
 Unidade CerebroVascular – Hospital de São José – CHLC
- 12. Por vezes o improvável acontece: a propósito de um caso clínico**
 Marisa Mariano; Sofia Galego; Alberto Fior; Bruno Maia; Patrícia Ferreira; Cristina Sousa; Ana Paiva Nunes
 Unidade CerebroVascular – Hospital de São José – CHLC
- 13. Trombectomia aspirativa em criança com dispositivo de assistência ventricular**
 Carolina Pinheiro¹, Catarina Perry da Câmara¹, Isabel Fragata¹, Petra Loureiro², Marisa Mariano³, Sofia Duarte⁴, Rita Lopes Silva⁴, Ana Paiva Nunes³, João Reis¹, Fátima Pinto², José Fragata⁵
 1-Serviço de Neurorradiologia do Centro Hospitalar Lisboa Central (CHLC), 2-Serviço de Cardiologia Pediátrica – Hospital de Santa Marta – CHLC, 3-Unidade CerebroVascular – Hospital de São José-CHLC, 4-Serviço de Neurologia Pediátrica – Hospital Dona Estefânia- CHLC, 5-Serviço de Cirurgia Cardiorácica – Hospital de Santa Marta
- 14. Quando tudo corre mal na abordagem de um Acidente Vascular Cerebral isquémico. Que lições tirar?**
 Pedro Vilas¹, André Florêncio², Cristina Sousa¹, Ana Paula Fidalgo²
 1-Centro Hospitalar Universitário do Algarve, Serviço de Medicina Interna 3; 2-Centro Hospitalar Universitário do Algarve, Unidade de Acidente Vascular Cerebral
- 15. Acidente Vascular Cerebral e Doença de Buerger – que relação?**
 Inês Almeida, Rita Gameiro, Filomena Carneiro, Teresinha Ponte, Fátima Campante
 Centro Hospitalar Barreiro-Montijo
- 16. Síndrome de Anton – relato de um caso.**
 Inês Almeida, Rita Gameiro, Filomena Carneiro, Teresinha Ponte, Fátima Campante
 Centro Hospitalar Barreiro-Montijo

15h00/15h30 Sessão - Quais as ferramentas ideais que um “strokologista “ deve ter no seu smartphone

Liliana Pereira, João Pedro Marto
 Presidência: Miguel Rodrigues, Mariana Dias

15h30/16h20 Sessão - FOP e apêndice auricular

Presidência: Patricia Canhão, Rafael Freitas

15h30/15h50 O que necessitamos? Situações problema no AVC isquémico e hemorrágico
 - Alexandre Amaral e Silva

15h50/16h10 Que soluções temos? Benefícios e complicações - Lúcia Sousa

16h10/16h20 Questões

16h20/16h50 Intervalo

16h50/17h20 Projectos de trabalho em curso/Grupos de trabalho

Presidência: Castro Lopes, Ana Alves

- "J" SPAVC
- "Angels Initiative - Ano 1" - Rita Rodrigues
- 24 horas saúde - Isabel Azevedo

17h20/18h00 Assembleia Geral Eleitoral

18h00/19h00 AVC - As minhas selecções:

Presidência: Ana Paula Fidalgo, Manuel Correia

18h00/18h25 As revisões sistemáticas/meta-análises do ano - Diana Aguiar de Sousa

18h25/18h50 Os ensaios em curso de que estou à espera - Nuno Inácio

18h50/19h00 Questões

Resumos

1. Hemorragia intracerebral como apresentação de CADASIL

Renata Souto Silva, Sandra Moreira, José Mário Roriz
Serviço de Neurologia, Centro Hospitalar de Entre o Douro e Vouga, Santa Maria da Feira

Introdução: A CADASIL é uma vasculopatia cerebral primariamente isquémica, sendo a hemorragia intracerebral raramente descrita. Não está ainda estabelecido o mecanismo patogénico da hemorragia intracerebral, podendo corresponder a manifestação patológica da doença de pequenos vasos ou ser secundária ao uso de fármacos antitrombóticos e hipertensão intercorrente.

Caso Clínico: Mulher com antecedentes de enxaqueca e obesidade. Sofreu hemorragia talâmica direita aos 50 anos, com hemi-hipostesia esquerda. Diagnosticados DM tipo2 e dislipidemia no internamento. Realizou MAPA com perfil normotensivo e RM encefálica sem aparente lesão estrutural subjacente à hemorragia, mas aspetos de exuberante doença vascular cerebral microangiopática.

Aos 55 anos novamente referenciada à consulta de Neurologia por cefaleia diferente da habitual, ansiedade e alterações mnésicas progressivamente agravadas nos 2 anos anteriores. A avaliação neuropsicológica corroborou defeito moderado da atenção, memória e funções executivas. Repetiu RM encefálica a documentar enfartes lacunares profundos e progressão da leucoencefalopatia subcortical e periventricular, com extensão aos lobos temporais.

O estudo do gene NOTCH3 identificou a mutação c.3691C>T (p.Arg1231Cys) em heterozigotia no exão 22, consistente com o diagnóstico de CADASIL. A mesma mutação foi identificada numa prima seguida por enxaqueca. Os filhos aguardam o resultado do teste genético.

Conclusões: Não obstante a localização tipicamente hipertensiva da hemorragia desta doente e a DM2 tipo 2 coexistente, a sua topografia é semelhante à anteriormente descrita em dois casos de CADASIL com a mesma mutação.

Neste caso, a ausência de HTA e de microhemorragias e a progressão exuberante da leucoencefalopatia em 5 anos, favorecem a angiopatia CADASIL como principal mecanismo patogénico da hemorragia intracerebral.

Os autores adiantam a hipótese de que a hemorragia possa constituir propensão fenotípica associada à mutação em causa.

2. Hipotensão intracraniana como causa de trombose venosa cerebral

Teresa Barata Silvério¹, Liliana Pereira¹, Paulo Saraiva², Ana Ribeiro¹

1-Serviço Neurologia Hospital Garcia de Orta (HGO), 2-Serviço Neurorradiologia HGO

Introdução: A trombose venosa cerebral (TVC) é uma patologia pouco frequente e subdiagnosticada. A hipotensão intracraniana aumenta o seu risco através de mecanismos compensatórios, com subsequente hiperviscosidade sanguínea. O diagnóstico de hipotensão intracraniana assenta nas características da cefaleia em conjugação com os achados dos exames complementares de diagnóstico.

Caso clínico: Mulher de 27 anos, sem antecedentes pessoais ou familiares relevantes, puérpera. No dia seguinte ao parto (eutócico sob anestesia epidural), iniciou cefaleia occipital, bilateral, tipo pressão, com irradiação cervico-dorsal, que agravava com ortostatismo e manobra de Valsalva, melho-

rando com decúbito. Foi observada por anesthesiologia, sendo feito o diagnóstico presuntivo clínico de cefaleia por hipotensão do LCR, com indicação para tratamento sintomático em ambulatório.

Posteriormente ocorreu agravamento da frequência e intensidade da cefaleia, agora com fotofobia, mantendo as restantes características, sem náuseas, vómitos ou febre. Dez dias após o parto iniciou subitamente diplopia, razão pela qual correu ao serviço de urgência. Apresentava ao exame neurológico diplopia binocular horizontal, com agravamento na dextroversão e desaparecimento da imagem externa com oclusão do olho direito, com limitação da abdução do olho direito. Realizou tomografia computadorizada encefálica que evidenciou hiperdensidade espontânea de ambos os seios laterais e sinais de hipotensão liquórica, com apagamento cisternal basal e posição baixa das amígdalas cerebelosas. Realizou ressonância magnética encefálica com estudo angiográfico venoso que confirmou os sinais de hipotensão liquórica e TVC do seio transverso esquerdo.

Admitiu-se TVC secundária a hipotensão intracraniana iatrogénica e iniciou tratamento com enoxaparina em dose terapêutica, analgesia, hidratação e repouso. O estudo analítico alargado com autoimunidade e pesquisa de trombofilias não revelou alterações significativas. Houve melhoria da cefaleia e dos defeitos neurológicos, tendo alta sob anticoagulação oral.

Conclusão: A TVC encontra-se raramente descrita na literatura como secundária a hipotensão intracraniana. A relevância do caso, além da associação pouco frequente, assenta na importância do grau de suspeição para esta entidade, que não sendo sintomática no início da apresentação clínica, implica reconhecimento precoce e uma atitude terapêutica diferenciada.

3. Uma causa tratável de tinnitus pulsátil unilateral?

Eduardo Freitas^{1,2}, Margarida Lopes², José Amorim³, Sofia Rocha², João Pinho², Carla Ferreira²

1-Serviço de Neurologia, Hospital de Santa Luzia, Viana do Castelo; 2-Serviço de Neurologia, Hospital de Braga; Serviço de Neurorradiologia, Hospital de Braga.

Introdução: O tinnitus é definido como uma percepção auditiva não associada a estímulo sonoro externo. Menos de 10% dos tinnitus são pulsáteis e quando são detectados pelo observador, são descritos como objetivos. Estão descritos dois mecanismos fisiopatológicos possíveis: 1) a aceleração do fluxo sanguíneo nos vasos na proximidade do ouvido interno ou do feixe esteatoacústico; 2) a percepção mais intensa de sons de intensidade normal num ouvido com aumento da condução óssea ou perturbação da condução aérea. Existem múltiplas causas de tinnitus pulsátil, entre as quais as mais frequentes são estenoses arteriais, fístulas artério-venosas durais e tumores vascularizados na proximidade do ouvido.

Caso Clínico: Homem, 63 anos, com antecedentes pessoais de HTA medicada e ex-fumador, refere que desde há 4 anos ouve durante todo o dia uma pulsatilidade síncrona com o batimento cardíaco, no ouvido direito. Esta sensação desaparece com a compressão da região cervical direita e piora quando se inclina para a direita e no silêncio. A otoscopia revelou-se normal e na auscultação com o estetoscópio sobre a região mastoideia direita foi possível objectivar um sopro agudo pulsátil. O Doppler dos vasos do pescoço, a angio-TC dos troncos supraaórticos, a RM cerebral com angio-RM e a angiografia digital foram descritas inicialmente como normais. A revisão detalhada dos exames revelou a existência de um seio venoso

transverso esquerdo hipoplásico e uma estenose marcada do seio venoso transverso direito.

Discussão: O *tinnitus* é um sintoma relativamente frequente e pode ser incapacitante. A etiologia é variada e em até 30% dos casos, esta fica por identificar. Pretende-se discutir a relação de causalidade entre *tinnitus* pulsátil e estenose de seio venoso e a possibilidade de tratamento endovascular.

4. Oclusão aguda da artéria carótida interna e mortalidade associada aos 30 dias

Ana André*, Patrícia Guilherme*, Pedro Azevedo#, Catarina Félix*, Helena Machado*, Hipólito Nzwaló\$, Motasem Shamasna*

*Serviço de Neurologia; #Serviço de Cardiologia do Centro Hospitalar Universitário do Algarve; \$Departamento de Ciências Biomédicas e Medicina, Universidade do Algarve

Introdução: O conhecimento local sobre a mortalidade em doentes com oclusão da artéria carótida interna (OACI) é escasso. Sendo uma das formas de AVC com pior prognóstico, a identificação de preditores de morte é importante para estratificação de risco e prognosticação.

Objetivo: Caracterizar a população com OACI e identificar preditores de mortalidade aos 30 dias.

Metodologia: Estudo retrospectivo, descritivo e correlacional, de série consecutiva de casos (Janeiro-Dezembro de 2016) de doentes com oclusão carótida total documentada por ecodoppler carotídeo. O *outcome* primário foi mortalidade aos 30 dias. Realizou-se análise estatística univariada e multivariada através de SPSS.

Resultados: Foram incluídos 69 doentes, dos quais 49 (71%) do sexo masculino e idade média de 72 ± 14 anos. A maioria (64/92.8%) apresentou sintomatologia ipsilateral e 34 (49.3%) síndrome total da circulação anterior (TACI). Em 17 (24.6%) doentes documentou-se a presença de fibrilação atrial (FA), e em 20 (29%) doença carótida contralateral significativa (definida como estenose >50%). A mortalidade aos 30 dias foi de 15.9% (11 doentes). A idade avançada (82,1 vs 70 anos, $p = 0.008$), FA (72,7% vs 34.5%, $p = 0.018$) e a presença de TACI (72.7% vs 44.8%, $p = 0.09$) associaram-se a maior mortalidade. Na análise multivariada, a idade avançada (OR 1.08, IC 95% 1.01-1.15, $p = 0.27$) emerge como preditor de mortalidade a 30 dias no modelo aplicado.

Conclusão: A mortalidade verificada é comparada com a descrita na literatura. A idade avançada, FA e síndrome TACI, são preditores conhecidos de mortalidade, e associaram-se a maior risco de morte a 30 dias. Estes dados, sugerem que atenção clínica inicial deverá ser maior neste grupo de doentes.

5. Pode um enfarte lacunar, com mais de 12h de evolução, apresentar imagem negativa em DWI?

Joana Ricardo Pires, Maria Duarte, Raquel Rocha, Vanessa Carvalho, Sara França, Vítor Tedim Cruz

Serviço de Neurologia, Hospital Pedro Hispano, Unidade Local de Saúde de Matosinhos

Introdução: O uso da imagem por RM no diagnóstico precoce de AVC isquémico é cada vez mais frequente. A diminuição súbita da perfusão cerebral, originando edema citotóxico na área da lesão com restrição de movimentação das moléculas de água e diminuição do volume intersticial, reflete-se num hipersinal na sequência de difusão na RMN. Este sinal é observado desde poucos minutos após a instalação dos sintomas, sendo particularmente importante nos doentes com apresentações atípicas em que é necessário um rápido diagnóstico diferencial.

Caso Clínico: Homem de 61 anos, com doença cerebrovascular prévia, fumador, diabético, hipertenso e com dislipidemia. Recorreu ao SU por apresentar desequilíbrio e descoordenação dos membros esquerdos com 20 horas de evolução. Sem outra sintomatologia associada. À observação apresentava-se hemodinamicamente estável e euglicémico. Ao exame neurológico: funções superiores normais, disartria e paresia facial central esquerda e hemiparésia esquerda referidas como sequelares, reflexo cutâneo plantar em flexão bilateralmente. Dismetria acentuada à esquerda nas provas dedo-nariz e calcanhar-joelho. ECG: ritmo sinusal. Sem alterações de relevo na avaliação analítica. O quadro clínico foi interpretado como AVC isquémico agudo em território vertebro-basilar envolvendo o hemisfério cerebeloso esquerdo em doente com múltiplos fatores de risco vasculares. Realizou RM para confirmar padrão de lesão atual, não se identificando lesões traduzidas por áreas de restrição à difusão. Durante o internamento manteve os défices neurológicos iniciais. Repetiu RM 48h após admissão, observando-se agora enfarte lacunar talâmico direito ainda com sinal de restrição à difusão.

Conclusões: A sequência de difusão por RM é o exame complementar de diagnóstico mais sensível na documentação de AVC isquémico agudo. No entanto, alguns estudos têm alertado para a existência de falsos negativos neste método de diagnóstico (6%), nomeadamente para enfartes no território vertebro-basilar. Este doente tem a particularidade de apresentar uma RM sem alteração na difusão, mais de 20h após início da clínica e para uma lesão que veio a revelar-se um enfarte lacunar em território anterior.

6. Apresentação pseudotumoral de inflamação relacionada com angiopatia amiloide cerebral?

Ana Luísa Rocha^{1,2}, Francisca Costa³, Tiago Parreira³, Bruno Carvalho^{2,4}, Pedro Abreu^{1,2}

1-Serviço de Neurologia, Centro Hospitalar de São João, Porto, 2-Faculdade de Medicina da Universidade do Porto, 3-Serviço de Neurorradiologia, Centro Hospitalar de São João, Porto, 4-Serviço de Neurocirurgia, Centro Hospitalar de São João, Porto

Introdução: A inflamação relacionada com a angiopatia amiloide (IRAA) é uma entidade rara, caracterizada pelo desenvolvimento de um processo inflamatório associado à deposição de β -amilóide nas paredes dos vasos de pequeno e médio calibre das leptomeninges e encéfalo. É mais comum em doentes acima dos 40 anos, e apresenta-se mais frequentemente com cefaleia, alteração do comportamento, crises epilépticas e/ou défices neurológicos focais.

Caso Clínico: Mulher de 75 anos, com antecedentes de HTA, dislipidemia e artrite reumatoide (para o efeito sob prednisolona 5mg e metotrexato 2,5mg).

Em Março de 2016 apresenta instalação súbita de cefaleia intensa, desorientação, hemiparesia, hemihipostesia e hemianopsia homónima esquerdas, desenvolvendo posteriormente quadro de prostração; realiza TC-CE que mostrou lesão edematosa da substância branca temporal e da alta convexidade direitas. Inicia dexametasona com melhoria progressiva dos défices neurológicos. Para melhor esclarecimento das alterações imagiológicas, realiza RM-CE que mostrou área heterogênea de alteração de sinal, com características infiltrativas e halo de edema vasogénico na região temporal direita estendendo-se a áreas mais profundas, e áreas mais pequenas com características semelhantes na região parietal e região frontal ipsilateral, a condicionar moldagem do ventrículo e desvio das estruturas da linha média; apresentavam padrões diversos de captação de contraste, incluindo realce leptomeníngeo; na Angio-RM não foram evidenciadas alterações de relevo. A doente realiza estudo de LCR e TC toraco-abdomino-pélvico que não apresentaram alterações relevantes, assumindo-se o



diagnóstico de provável glioblastoma multiforme, tendo iniciado redução da dose de corticoterapia. Em Setembro, dado a estabilidade clínica, repete RM-CE que mostrou franca diminuição das lesões previamente descritas, embora ainda com possível componente inflamatório ativo; a angio-RM não demonstrou, novamente, alterações dos médios/grandes vasos cerebrais. Realiza SPECT que não mostrou evidência de captação/fixação encefálica do radiofármaco e repete estudo de LCR: apenas ligeira hiperproteinorráquia (0.78mg/dL), mas sem evidência de infeção. A doente manteve seguimento em consulta com melhoria clínica; em Julho a RM-CE de controlo mostrava progressiva evolução da lesão para a cronicidade, bem como depósitos de hemossiderina na mesma localização da lesão e ainda na região lenticular e sub-lenticular esquerdas, com pequena área de captação de contraste leptomenigeo na região sublenticular e temporal profunda à direita, pelo que, se pondera aumento da dose de corticoterapia atual (prednisolona 5mg/dia).

Conclusão: Apesar da hipótese de esta doente poder apresentar IRAA (dada a idade, a clínica, as alterações neurorradiológicas, a evolução e a exclusão de outras etiologias possíveis), pretende-se discutir outros diagnósticos diferenciais e a melhor estratégia terapêutica.

7. Complicação hemorrágica atípica após terapêutica com alteplase em doente com celulite do membro inferior

Marlene Saraiva¹, Marco Fernandes¹, Bruna Meira¹, Luísa Alves^{1,2}, Sofia Calado^{1,2}, Miguel Viana Baptista^{1,2}

1-Serviço de Neurologia do Hospital Egas Moniz, Centro Hospitalar Lisboa Ocidental; 2-CEDOC – Nova Medical School, Universidade Nova de Lisboa

Introdução: O alteplase (rt-PA) é um medicamento seguro e eficaz (1). A reacção adversa mais comum associada à sua administração é a hemorragia (2). Embora o risco seja superior nos doentes com défices neurológicos graves (NIHSS > 22) (3), vários estudos sugerem que o benefício se mantém mesmo nesse subgrupo de doentes (1, 2, 3, 4, 5).

Caso Clínico: Doente de 93 anos, do género feminino, autónoma nas AVDs e com história pessoal conhecida de HTA, dislipidemia, bem como doença arterial periférica grave dos membros inferiores. Foi admitida no Serviço de Infecçologia por celulite do membro inferior esquerdo refractária à terapêutica com flucoxacilina, tendo iniciado antibioterapia endovenosa com amoxicilina e ácido clavulânico. Ao 2º dia de internamento iniciou de forma ictal défice sensitivo-motor do hemisfério direito e afasia. Apresentava ao exame neurológico: hemiplegia flácida direita, afasia de expressão, hemianópsia homónima e parésia facial central direitas. Analiticamente, destacava-se uma PCR de 25,6 mg/dl, plaquetas, INR e tempo de protrombina normais. Realizou TC CE que não mostrou lesões agudas e Angio-TC CE que documentou a presença de trombo endoluminal no segmento M1 da ACM esquerda. Iniciou rt-PA com tempo clínica-agulha de 120 minutos e foi submetida a angiografia diagnóstica, constatando-se a patência dos principais eixos arteriais cerebrais. Durante o procedimento, apresentou pico hipertensivo com necessidade de perfusão de labetalol. Manteve-se clinicamente sobreponível do ponto de vista hemodinâmico e neurológico até às 12h pós início de terapêutica, altura em que se verificou diminuição do estado de consciência. Realizou TC CE urgente que mostrou múltiplos focos hemorrágicos parenquimatosos bilaterais e extensa hemorragia subaracnoideia.

Conclusão: Embora a presença de infeção activa não constitua uma contra-indicação para administração de alteplase, esta poderá representar um factor de risco importante para a ocorrência de efeitos adversos mais graves e potencial-

mente fatais. São necessários mais estudos para determinar eventuais critérios de elegibilidade ou de seguimento neste subgrupo de doentes.

Bibliografia:

1. Wardlaw JM, Murray V, Berge E, et al. Thrombolysis for acute ischaemic stroke. *Cochrane Database Syst Rev.* 2014;7(7):CD000213.
2. Group NS. Tissue plasminogen activator for acute ischemic stroke. The National Institute of Neurological Disorders and Stroke rt-PA stroke study group. *N Engl J Med.* 1995;333(24):1581–1587.
3. Emberson J, Lees KR, Lyden P, et al. Effect of treatment delay, age, and stroke severity on the effects of intravenous thrombolysis with alteplase for acute ischaemic stroke: a meta-analysis of individual patient data from randomised trials. *Lancet.* 2014 Nov 29; 384(9958):1929-35.
4. Lindley RI, Wardlaw JM, Whiteley WN, et al. Alteplase for acute ischemic stroke: outcomes by clinically important subgroups in the Third International Stroke Trial. *Stroke* 2015; 46(3):746-56.
5. Hacke W, Kaste M, Fieschi C, et al. Randomised double-blind placebo-controlled trial of thrombolytic therapy with intravenous alteplase in acute ischaemic stroke (ECASS II). Second European-Australasian Acute Stroke Study Investigators. *Lancet.* 1998;352(9136):1245–1251

8. Complicações não-hemorrágicas por aneurisma fusiforme da artéria basilar

Rita Rodrigues¹, Mariana Branco¹, José Mário Roriz¹, Peter Grebe¹, Manuel Ribeiro², Sandra Moreira¹

1-Serviço de Neurologia, Centro Hospitalar de Entre o Douro e Vouga, Santa Maria da Feira; 2-Unidade de Neuroradiologia de Intervenção, Centro Hospitalar de Vila Nova de Gaia/Espinho, Gaia.

Introdução: Os aneurismas fusiformes da artéria basilar apresentam um crescimento geralmente lento e assintomático podendo, na ausência de ruptura, provocar sintomas por efeito de massa ou isquemia. Os aneurismas gigantes, com diâmetro ≥ 25 mm, associam-se a maior risco de ruptura e a maiores dificuldades no tratamento.

Caso clínico: Homem de 66 anos com múltiplos factores de risco vascular, antecedentes de dois AVC isquémicos lacunares e aneurisma fusiforme da artéria basilar diagnosticado incidentalmente em 2007.

Em 2016 admitido no SU por quadro de disartria e instabilidade postural. Repetiu TC CE e angio-TC a reencontrar aneurisma da artéria basilar com 23x20mm, moldando a protuberância, sem aparentes trombos endoluminais. A RM-CE esclareceu enfarte recente protuberancial esquerdo, em território de perfurante da artéria basilar.

Dez meses depois recorreu novamente ao SU por quadro agudo de sonolência, hipofonia, disfagia, hemiparésia direita e instabilidade postural. Repetiu RM-CE a revelar aumento de 2mm do diâmetro aneurismático, com lúmen parcialmente trombosado e marcada deformação da protuberância, mas sem evidência de enfarte parenquimatoso recente ou obstrução à circulação do LCR.

Perante o crescimento progressivo e recorrentemente sintomático do aneurisma, foi proposto tratamento endovascular.

Conclusão: Na abordagem dos aneurismas gigantes sintomáticos não-rotos da artéria basilar é necessário ponderar cuidadosamente a relação benefício-risco de uma intervenção endovascular, pelo elevado risco de complicações peri-procedimento. O presente caso ilustra o crescimento lento dos aneurismas fusiformes da artéria basilar, as potenciais complicações não-hemorrágicas e as complexidades na decisão e estratégia de abordagem.

9. Oclusão de artéria basilar secundária a dissecação extracraniana de artéria vertebral: como actuar na fase aguda?

Inês Carvalho, José Nuno Alves, João Pinho, Carla Ferreira
Serviço de Neurologia, Hospital de Braga

Introdução: A dissecação de artéria cervical é uma das etiologias mais frequentes de AVC isquémico em adultos jovens. Apesar de serem menos frequentes que as dissecações carotídeas, as dissecações de artéria vertebral podem associar-se a estenose ou oclusão da artéria basilar e levar a consequências catastróficas se nenhum tratamento de reperfusão for instituído. Nestes casos, a melhor forma de tratamento e a sua janela terapêutica permanecem por esclarecer.

Caso clínico: Doente do sexo masculino, de 39 anos, com antecedentes de obesidade prévia (até há 4 anos atrás) e dislipidemia. Sem hábitos alcoólicos, tabágicos ou consumos nocivos. Sem medicação habitual. Admitido no hospital de área de residência por início súbito de vertigem, náuseas, vômitos e diplopia enquanto jogava futebol. A TC-CE revelou uma lesão edematosa cerebelosa direita, sem captação de contraste. Realizou RM-CE que confirmou lesões isquémicas recentes cerebelosa inferior direita e protuberancial parassagital esquerda. A angio-TC envolveu apenas os vasos intracranianos mas observou-se ausência de preenchimento na PICA direita, artérias vertebrais endocranianas e porção proximal da artéria basilar. Quatro dias após o início dos sintomas é admitido no nosso hospital com melhoria ligeira da clínica, mantendo vertigem e cefaleia intensa. Apresentava nistagmo horizonto-rotatório na dextroversão e nistagmo vertical na infraversão, défice motor discreto e sensitivo do membro inferior direito, dismetria apendicular direita e ataxia da marcha. A repetição de RM revelou a presença de hematoma mural na artéria vertebral direita (V2), sugestivo de dissecação sub-oclusiva, e ausência de preenchimento do terço proximal da artéria basilar e do segmento V4 distal da artéria vertebral esquerda por presença de trombo endoluminal. Discutem-se as opções terapêuticas nesta fase.

Discussão: A oclusão da artéria basilar está associada a um mau prognóstico caso não ocorra recanalização. Foi sugerido que as características particulares da circulação posterior permitem alargar o período para tratamentos de revascularização na fase aguda. No entanto, na ausência de estudos randomizados e controlados sobre o tema, persistem dúvidas sobre a melhor actuação na fase aguda (especificamente realização de trombólise e de trombectomia mecânica), nomeadamente em casos cuja etiologia e tempo de evolução levantam mais questões de segurança e técnicas.

10. AVC isquémico por estenose unilateral da ACM em doente jovem - discussão etiológica e abordagem terapêutica

Margarida Lopes¹, José Manuel Araújo¹, Eduardo Freitas^{1,2}, João Pinho¹, Carla Ferreira¹

1-Serviço de Neurologia, Hospital de Braga; 2-Serviço de Neurologia, Hospital de Santa Luzia, Viana do Castelo.

Introdução: Embora a aterosclerose seja a causa mais frequente de estenose da artéria cerebral média, esta pode também dever-se a vasculopatias não ateroscleróticas, nomeadamente doença de Moyamoya, dissecação arterial e vasculite, sendo a etiologia não aterosclerótica particularmente relevante em doentes jovens com AVC isquémico. Inicialmente encarada como uma doença invariavelmente bilateral, a doença de Moyamoya tem-se apresentado em vários casos com estenoses unilaterais, com progressão variável para a bilateralidade.

Caso clínico: Mulher de 29 anos, alemã, com história de

consumo actual esporádico de tabaco e de canabinóides e outras substâncias psicotrópicas no passado, sem outros factores de risco vascular conhecidos. Antecedentes de infecção por schistosoma e dengue e referência a picadas recentes de carraça. Admitida por sensação de adormecimento dos dedos da mão esquerda com três semanas de evolução, seguida da mesma sensação na hemiface esquerda uma semana antes da admissão e associada a noção de lentificação cognitiva. Sem alterações ao exame neurológico à admissão. A RM cerebral mostrou lesões isquémicas recentes, corticais e justacorticais, frontoparietais direitas e a angioRM evidenciou redução do calibre do segmento supraclinoideu da ACI direita e consequente redução do sinal de fluxo ao longo dos ramos da ACM. O estudo analítico alargado revelou serologia IgM positiva para Borrelia, cuja presença foi excluída no estudo do LCR, que não revelou também outras alterações. A angiografia clássica mostrou ligeira estenose e irregularidade da ACI terminal direita e estenose marcada do segmento M1 da ACM ipsilateral, acompanhada de compensação leptomeníngea e hipertrofia compensatória dos vasos lenticuloestriados direitos e da artéria coroideia anterior.

Discussão: Descrevemos o caso de uma doente jovem com AVC isquémico associado a estenose intracraniana unilateral com fenómeno de moyamoya. Discute-se a investigação etiológica de doentes jovens com estenoses intracranianas e a abordagem terapêutica, nomeadamente a possibilidade de revascularização.

11. Não há UMA sem DUAS: a propósito de um caso de oclusão bilateral da artéria carótida interna

Marisa Mariano; Alberto Fior; Sofia Galego; Bruno Maia; Patrícia Ferreira; Cristina Sousa; Ana Paiva Nunes
Unidade CerebroVascular – Hospital de São José - CHLC

Introdução: A oclusão bilateral da artéria carótida interna (ACI) é uma entidade clínica rara, de prognóstico desfavorável, e que quando ocorre de forma aguda está associado a sequelas neurológicas graves que inevitavelmente podem evoluir para a morte.

Caso Clínico: Homem de 76 anos com história de neoplasia da bexiga submetido a RTU-V, sem medicação regular. Admitido no hospital por quadro clínico súbito de hemiparesia direita e assimetria da mímica facial. À observação inicial em ritmo de fibrilhação auricular e neurologicamente apresentava parésia facial central direita, hemianópsia homónima direita, hemiplegia direita, hemihipostesia ipsilateral e afasia global (NIHSS23). A TC CE mostrava sinais de desdiferenciação dos núcleos da base à esquerda e a angio-TC CE e dos vasos supra-aórticos mostrava “oclusão em T” da artéria carótida interna esquerda. Iniciou fibrinólise e por apresentar oclusão de grande vaso foi proposto para tratamento endovascular (TEV). Durante o transporte para o Centro de Prevenção para TEV apresentou desvio oculo-cefalico para a direita, ficando comatoso com hemiparesia esquerda e reflexo cutâneo-plantar bilateralmente. Interrompeu fibrinólise e repetiu TC CE que não mostrou alterações de novo, nomeadamente complicações hemorrágicas. Dado o agravamento clínico foi retirada a indicação para TEV. Readmitido no nosso hospital onde realizou RM CE que mostrava lesões com restrição a difusão bi-hemisféricas sem tradução em FLAIR. A angio-RM mostrava oclusão de ambas as ACIs.

Os dopplers sugeriam oclusão do topo da ACI esquerda, não se identificando ACA e ACM e oclusão da origem da ACM direita e da ACA direita. A TC CE de controlo mostrava extenso enfarte bilateral no território vascular cortical e perfurante da ACM e da ACA.

A evolução clínica foi desfavorável e o doente viria a falecer

48h após a instalação do quadro neurológico.

Discussão/ Conclusão: Os autores pretendem alertar para a gravidade clínica associada a oclusão carotídea bilateral, bem como discutir a possibilidade de intervenção endovascular.

12. Por vezes o improvável acontece: a propósito de um caso clínico

Marisa Mariano; Sofia Galego; Alberto Fior; Bruno Maia; Patrícia Ferreira; Cristina Sousa; Ana Paiva Nunes
Unidade Cerebrovascular – Hospital de São José – CHLC

Introdução: O AVC isquémico associado a oclusão de grande vaso, nomeadamente oclusão do segmento M1, está associado a um mau prognóstico clínico se a recanalização do vaso não acontecer de forma precoce.

Caso Clínico: Mulher de 60 anos, hipertensa e dislipidémica, medicada com antihipertensores e estatina. Admitida no hospital por disartria e assimetria da mimica facial que durou cerca de 1h. A admissão não se objectivaram sinais neurológicos focais, mas realizou TC-CE que não mostrou lesões isquémicas ou hemorrágicas. A angio-TC CE documentou oclusão do segmento M1 da artéria cerebral média direita (ACMD), com boa circulação colateral. Por apresentar oclusão de grande vaso foi transferida para a nossa unidade para avaliação e decisão de tratamento endovascular (TEV). À chegada mantinha NIHSS 0. Repetiu TC-CE que persistia sem lesão isquémica e na angio-TC mantinha oclusão de M1. O doppler transcraniano mostrava marcada assimetria nas velocidades de fluxo nas ACMs com muito baixa amplitude na ACMD.

Apesar de estar assintomática foi explicada à doente a incerteza da relação risco/ benefício do TEV neste tipo de situações tendo a doente optado pela terapêutica médica, ficando medicada com antiagregante plaquetário, e estatina sem terapêutica anti-hipertensora.

Realizou estudo por RM-CE que mostrou lesão isquémica aguda lenticular e radiária à direita em território profundo da ACMD, a angio-RM confirmava oclusão do segmento M1 direito, e o estudo de perfusão sugeria hipoperfusão no território da ACMD. Ao 5º dia de internamento repetiu RM que mostrava lesões isquémicas idênticas e a angio-RM sugeria repermeabilização parcial da ACMD. Manteve-se assintomática ao longo de todo o internamento e o estudo por Doppler à data da alta mostrava repermeabilização da ACMD com esteose residual de 50% do segmento M1 da ACMD. A investigação não permitiu estabelecer a etiologia do evento.

Discussão/ Conclusão: Os autores pretendem discutir a dificuldade em decidir tratar ou não tratar um doente assintomático com oclusão de grande vaso, bem como apresentar a evolução clínica, neurosonológica e neurorradiológica favorável que a doente apresentou sem TEV.

13. Trombectomia aspirativa em criança com dispositivo de assistência ventricular

Carolina Pinheiro¹, Catarina Perry da Câmara¹, Isabel Fragata¹, Petra Loureiro², Marisa Mariano³, Sofia Duarte⁴, Rita Lopes Silva⁴, Ana Paiva Nunes³, João Reis¹, Fátima Pinto², José Fragata⁵
1-Serviço de Neuroradiologia do Centro Hospitalar Lisboa Central (CHLC), 2-Serviço de Cardiologia Pediátrica – Hospital de Santa Marta – CHLC, 3-Unidade Cerebro Vascular – Hospital de São José- CHLC, 4-Serviço de Neurologia Pediátrica – Hospital Dona Estefânia- CHLC, 5-Serviço de Cirurgia Cardiorádica – Hospital de Santa Marta

Introdução: O AVC isquémico em idade pediátrica tem uma incidência de 2.3/100000 crianças por ano, sendo uma importante causa de morbi/mortalidade. A etiologia varia conforme a idade. Cerca de um quarto dos doentes têm uma doença cardíaca conhecida. Em caso de insuficiência cardíaca

terminal, são utilizados Dispositivos de Assistência Ventricular (DAV) temporários que são uma fonte cardioembólica conhecida, mesmo sob terapêutica anti trombótica.

Caso clínico: Doente de 13 anos de idade, do sexo masculino recorreu ao SU por um quadro, com cerca de um mês de evolução, de cansaço, palpitações e toracalgia ocasional, com agravamento nos três dias prévios, com quadro de dificuldade respiratória. Realizou um ecocardiograma que revelou dilatação do ventrículo esquerdo e disfunção ventricular sistólica global. Dada a instabilidade clínica, foi admitido na UCI em contexto de miocardiopatia dilatada de causa a esclarecer. Por agravamento clínico, ao 25º dia houve necessidade de colocação de DAV, tendo ficado sob perfusão de heparina. Ao 43º dia de internamento, pelas 22h, inicia subitamente um quadro de afasia e hemiparesia direita. Realizou TC-CE que não revelou lesões hemorrágicas ou isquémicas agudas. A angio-TC documentou oclusão do segmento M2 da artéria cerebral média (ACM) esquerda. Dado o tempo de evolução, e o facto de estar sob hipocoagulação, não foi considerado para terapêutica fibrinolítica, contudo após discussão multidisciplinar e tratando-se de uma oclusão de um grande vaso, associado a quadro neurológico major, foi decidido tratamento endovascular. Admitido na sala de angiografia, com 7h01m desde o início de sintomas, pontuava um NIHSS de 16. Confirmou-se oclusão da divisão superior da ACM esquerda. Procedeu-se a trombectomia aspirativa com recanalização completa às 7h58m desde o início dos sintomas. Assistiu-se a uma melhoria neurológica progressiva (NIHSS pós-trombectomia de 9) e, às 24h pós recanalização, pontuava um NIHSS 4. Repetiu TC-CE com achados sobreponíveis. Foi submetido a transplante cardíaco – cerca de 39h42m após recanalização- procedimento que decorreu sem intercorrências. Teve alta ao 71º dia de internamento, 27º dia pós transplante cardíaco, apresentando uma ligeira disartria - NIHSS 1.

Conclusões: Atualmente não existem guidelines internacionais para o tratamento de recanalização do AVC isquémico em idade pediátrica. Existem cerca de cinco casos na literatura de crianças com DAV submetidos a trombectomia mecânica com sucesso. Numa revisão recente da Stroke, a trombectomia mecânica associa-se a uma maior taxa de recanalização e um melhor prognóstico, sugerindo a sua realização em casos pediátricos selecionados.

14. Quando tudo corre mal na abordagem de um Acidente Vascular Cerebral isquémico. Que lições tirar?

Pedro Vilas¹, André Florêncio², Cristina Sousa¹, Ana Paula Fidalgo²

1-Centro Hospitalar Universitário do Algarve, Serviço de Medicina Interna 3; 2-Centro Hospitalar Universitário do Algarve, Unidade de Acidente Vascular Cerebral

Introdução: A abordagem dos doentes com suspeita de Acidente Vascular Cerebral(AVC) agudo implica para além da abordagem médica, uma sequência de etapas como a identificação dos sinais de AVC, activação do pré-hospitalar e finalmente do hospital com as competências terapêuticas adequadas. O sucesso no prognóstico do doente depende da articulação estruturada entre as diversas entidades com transmissão precisa e correta de informação.

Caso Clínico: Doente do sexo feminino, 69 anos, previamente autónoma, com instalação súbita de alteração do estado de consciência, hemiparésia esquerda e disartria. Encaminhada para o Serviço de Urgência(SU) com ativação pré-hospitalar da Via Verde AVC, sendo dada informação dos antecedentes pessoais de hipertensão arterial, dislipidemia e doença arterial periférica grave no membro inferior direito. A lista de medicação habitual fornecida no local por familiares da doente compreende mononitrato isossorbida, bromaze-

pam, losartan, carvedilol, furosemida e atorvastatina. É negado uso de anticoagulantes. À chegada ao SU, 1h44m após início dos sintomas, doente hemodinamicamente estável, vígil, com disartria, desvio conjugado do olhar à direita, paralisia facial central esquerda, hipostesia e hemiplegia à esquerda, NIHSS 14. Eletrocardiograma revela fibrilhação auricular com resposta ventricular controlada. Realizou Tomografia Computorizada Crânio-encefálica (TC-CE) que não apresentou alterações agudas isquêmicas ou hemorrágicas, mas com perda da diferenciação cortico-subcortical no hemisfério direito. Realizou AngioTC-CE com oclusão do segmento M1 da Artéria Cerebral Média direita. Iniciada trombólise 2h50m após início dos sintomas, ainda sem resultado de avaliação laboratorial ao sangue (ALS).

Dada indicação para trombectomia, após início da fibrinólise, foi contactado hospital de referência sendo negada transferência pela previsão do transporte decorrer já após período de janela.

Os resultados da ALS são validados 30 minutos após término da trombólise, revelando INR de 3.0, pelo que foi realizado vitamina K. Após visita de familiares é confirmada hipocoagulação com varfarina. 24 horas após fibrinólise doente com NIHSS 2 e TC-CE de controle sem complicações hemorrágicas.

Conclusões: Este caso clínico destaca a importância das várias etapas na abordagem do AVC agudo, a transmissão correcta e precisa da informação clínica, tal como a necessidade da validação dos resultados das ALS em tempo útil. Adicionalmente destaca-se a limitação e dificuldade de acesso à trombectomia dentro do período de janela terapêutica.

Por outro lado, este caso vem reforçar a evidência limitada da inexistência de aumento de risco de eventos hemorrágicos em doentes com INR > 1.7, reforçando a pertinência de mais estudos para reavaliação desta contra-indicação para fibrinólise.

15. Acidente Vascular Cerebral e Doença de Buerger - que relação?

Inês Almeida, Rita Gameiro, Filomena Carneiro, Teresinha Ponte, Fátima Campante
Centro Hospitalar Barreiro-Montijo

Introdução: A doença de Buerger ou tromboangeíte obliterante é uma doença vascular inflamatória, que envolve tipicamente artérias e veias de pequeno e médio calibre, sobretudo nas porções distais dos membros inferiores e superiores. É mais prevalente no sexo masculino, em idades inferiores a 40 anos, tendo uma forte relação com o tabagismo.

Caso clínico: Os autores apresentam o caso clínico de um doente do sexo masculino, 54 anos, com antecedentes pessoais de hipertensão arterial e doença de Buerger. Referência a hábitos tabágicos marcados, que suspendeu três meses antes do episódio a seguir descrito. Recorreu ao serviço de urgência por quadro de prostração e disartria de instalação súbita. Ao exame objetivo destacava-se disartria, desvio direito da comissura labial e diminuição da força muscular no membro superior esquerdo. Assumindo como hipótese diagnóstica Acidente Vascular Cerebral (AVC), realizou tomografia computadorizada crânio-encefálica (TC-CE), sem evidência de lesão vascular aguda. Internado para esclarecimento etiológico do quadro, realizou exames complementares de diagnóstico dos quais se destacam: anemia microcítica hipocrômica; velocidade de sedimentação 120 mg/dl; eletrocardiograma e ecocardiograma sem alterações de relevo; holter 24 horas sem identificação de fibrilhação ou flutter auricular; eco-doppler dos vasos do pescoço com identificação de espessamento bilateral do complexo íntima-média, com espessura máxima de 1.7mm à direita e 1.9mm à esquerda, e formação ateromatosa na origem da artéria carótida interna esquerda, sem condicionar evidente estenose a esse nível. Repetiu TC-CE às 48 horas de evolução do quadro, que revelou lesões isquémicas tem-

poro-parietal e frontal direita cortico-subcortical. Atendendo à ausência de achados positivos nos exames complementares de diagnóstico durante investigação etiológica, assumiu-se AVC em contexto de envolvimento cerebral da doença de Buerger. Durante o internamento, assistiu-se a franca melhoria dos défices neurológicos.

Discussão: Apesar de não ser frequente o envolvimento das artérias cerebrais na doença de Buerger, esta é uma potencial complicação da doença que não pode ser esquecida, atendendo à elevada morbimortalidade que acarreta.

16. Síndrome de Anton - relato de um caso.

Inês Almeida, Rita Gameiro, Filomena Carneiro, Teresinha Ponte, Fátima Campante
Centro Hospitalar Barreiro-Montijo

Introdução: A síndrome de Anton é uma condição clínica rara, associada a lesão isquémica bilateral nos centros da visão. Apesar de negada de forma inconsciente pelos doentes, estes apresentam cegueira. O diagnóstico é obtido na presença de sintomas clínicos, exames oftalmológicos e alterações imagiológicas cerebrais concordantes, sendo o Acidente Vascular Cerebral (AVC) a principal causa.

Caso clínico: Os autores apresentam o caso clínico de uma doente do sexo feminino, 78 anos, com antecedentes pessoais de hipertensão arterial, diabetes *mellitus*, dislipidemia e síndrome vertiginosa. Conduzida ao serviço de urgência por quadro de instalação súbita de diminuição da força muscular no hemicorpo direito e disartria. Assumida a hipótese diagnóstica de AVC, realizou tomografia computadorizada crânio-encefálica (TC-CE) que revelou lesão hipodensa predominantemente subcortical frontal parassagital esquerda, sugestiva de enfarte isquémico no território da artéria cerebral anterior, provavelmente recente. Internada no serviço de Medicina Interna para investigação etiológica do quadro, repetiu TC-CE documentando sequelas de enfarte isquémico cortico-subcortical têmpero-occipital à direita e occipital à esquerda – territórios de distribuição vascular das artérias cerebrais posteriores – provável síndrome de Anton. Enfarte isquémico em fase aguda cortico-subcortical frontal parassagital esquerdo (território da artéria cerebral anterior). Observada por Neurologia que constatou doente com olhar vago, pouco colaborante na realização da prova de campimetria, erros na contagem de dedos e reflexo de ameaça ausente, corroborando provável diagnóstico de síndrome de Anton.

Conclusão: Com este trabalho pretende-se relatar uma situação singular, de difícil diagnóstico, atraindo a atenção para esta entidade e suas implicações no quotidiano do doente.



Princípios editoriais e normas de publicação

Sinapse

A SINAPSE é uma revista médica, propriedade da Sociedade Portuguesa de Neurologia (SPN), publicada em edição clássica e em suporte electrónico.

A SINAPSE é órgão oficial da Sociedade Portuguesa de Neurologia (SPN), incluindo as secções e os grupos de estudos, da Liga Portuguesa Contra a Epilepsia (LPCE), da Sociedade Portuguesa de Cefaleias (SPC), da Sociedade Portuguesa de Estudos de Doenças Neuromusculares (SPEDNM) e da Sociedade Portuguesa de Neuropatologia (SPNp).

Princípios gerais

A SINAPSE orienta-se pelos seguintes princípios gerais:

1. Defesa e promoção da Neurologia Clínica portuguesa;
2. Apoio empenhado e independente às iniciativas de SPN, LPCE, SPC, SPEDNM, SPNp, espelhando os seus estádios de desenvolvimento e contribuindo para a sua consolidação e robustez;
3. Prática da Neurologia Clínica como vocação primordial;
4. Trabalhos transversais, integradores ou promotores da unidade da Neurologia como interesses privilegiados;
5. Preservação da memória das instituições como preocupação permanente;
6. Especialidades médicas afins e neurociências como interesses potenciais;
7. Abertura e acessibilidade a pessoas e a instituições;
8. Procura de qualidade técnico-científica, formal e estética;
9. Rigor e pedagogia na aplicação sistemática das normas do "ICJME- International Committee of Medical Journal Editors" (<http://www.icmje.org>);
10. Garantia de independência científica e editorial, relativamente aos Órgãos Sociais da SPN, patrocinadores ou outras entidades;
11. Predisposição para a mudança.

Órgãos da SINAPSE

1. **Administração.** É composta por três elementos da Direcção da SPN (Presidente, Vice-Presidente para a área editorial e Tesoureiro), sendo responsável pelas componentes económicas, financeiras e logísticas.
2. **Director.** É nomeado pela Direcção da SPN, podendo ser membro dos Órgãos Sociais ou independente; estabelece a orientação global, a preparação e execução das edições, ouvido o Conselho Editorial.
3. **Conselho Editorial.** É nomeado pela Direcção da SPN, mediante proposta fundamentada do Director, sendo os seus membros sócios independentes dos Órgãos Sociais; compete ao Conselho Editorial participar nas grandes opções de natureza editorial, científica e estética.
4. **Conselho Científico.** É, por inerência, o Conselho Científico da SPN, competindo-lhe garantir o rigor ético e técnico-científico das publicações.

Normas de candidatura

1. Os trabalhos candidatos a publicação serão inéditos, e não deverão ser enviados para outras publicações.
2. Deverão ser remetidos por correio electrónico, em documentos anexos (*attached files*) Microsoft Word™, em qualquer versão actual.
3. Deverão ser evitados símbolos, sublinhados, palavras em maiúsculas, bolds, itálicos, notas de topo ou de rodapé, e artifícios formais.
4. As páginas não deverão ser numeradas.

5. Deverão ser redigidos em português ou em inglês. Poderão, excepcionalmente, aceitar-se trabalhos em francês ou espanhol.
6. Da primeira página constarão: título do trabalho, nome próprio, apelido, departamento ou serviço, instituição, profissão, cargo, endereço, telemóvel e correio electrónico de todos os autores.
7. A segunda página incluirá: o título do trabalho, o nome dos autores, o resumo, as palavras-chave e o título de cabeçalho; a morada institucional e o endereço de correio electrónico a incorporar no artigo.
8. A terceira página será a versão em inglês da segunda página, se o artigo foi redigido em português (e vice-versa). Se o artigo for redigido em francês ou espanhol, a terceira e quarta página serão versões em português e Inglês, respectivamente.
9. As restantes folhas incluirão as diferentes secções do trabalho. Os trabalhos originais incluirão as seguintes secções: introdução / objectivos, metodologia, resultados, discussão / conclusões e bibliografia. Os casos clínicos serão estruturados em introdução, caso clínico, discussão e bibliografia. As revisões incluirão, pelo menos, introdução, desenvolvimento, conclusões e bibliografia. Os editoriais e as cartas estarão isentos de organização em secções. No texto das secções, a identificação institucional será evitada, podendo ser acrescentada, se imprescindível, no fim do processo de avaliação e antes da publicação do artigo.
10. As tabelas e figuras deverão ser enviadas em documento adicional Microsoft Word™, uma por página, precedidas por uma página que inclua as notas correspondentes. As figuras serão enviadas em ficheiros GIF ou JPEG.
11. Os agradecimentos ou menções particulares constarão em página própria.
12. Os compromissos particulares ou institucionais (patrocínios, financiamentos, bolsas, prémios) serão expressos obrigatoriamente em página adicional.

Regras para elaboração do trabalho

1. Título

Será claro e informativo, representativo do conteúdo do artigo e captando a atenção do leitor. Não terá iniciais ou siglas, nem excederá vinte palavras. Sub-títulos genéricos ou vulgares como "caso clínico" ou "a propósito de um caso clínico" não serão aceites.

2. Autores e instituições

A autoria exige, cumulativamente, contribuições substanciais para:

- a) concepção e desenho, ou aquisição de dados, ou análise e interpretação de dados;
- b) redacção ou revisão crítica de uma parte importante do seu conteúdo intelectual;
- c) responsabilidade pela aprovação da versão final.

Cada um dos autores deve ter participado suficientemente

no trabalho para assumir responsabilidade pública pelo seu conteúdo.

A obtenção de financiamento, a colecção de dados ou a supervisão da equipa de investigação não justificam a autoria.

Todas pessoas designadas por autores devem cumprir os critérios; nenhuma pessoa qualificada para autoria deve ser excluída.

Membros do grupo de trabalho (coordenadores, directores, técnicos, consultores), que não cumpram os critérios internacionais de autoria, poderão ser listados em “agradecimentos”. O número de autores será parcimonioso, particularmente em “Casos Clínicos”.

A inclusão e compromisso do nome das instituições é da responsabilidade dos autores.

3. Resumo

O resumo tem um limite máximo de 300 palavras. Não deve incluir abreviaturas. Deve apresentar-se estruturado.

Originals: Introdução, Objectivos, Metodologia, Resultados e Conclusões.

Revisões: Introdução, Objectivos, Desenvolvimento e Conclusões.

Casos clínicos: Introdução, Caso Clínico e Conclusões.

O resumo será coerente com o conjunto do artigo.

4. Palavras-chave

Devem ser incluídas até seis palavras-chave, na língua original do artigo e em inglês, preferencialmente previstas na lista do *Medical Subject Headling List of the Index Medicus*.

5. Cabeçalho

Versão reduzida do título, para eventuais efeitos de composição gráfica.

6. Introdução / Objectivos

Exposição, completa e sucinta, do estado actual do conhecimento sobre o tema do artigo. Expressão clara das motivações e objectivos que levaram ao planeamento do trabalho.

7. Metodologia

Descrever os critérios de selecção do material do estudo e o desenho do mesmo. Usar unidades internacionais. Assinalar os métodos estatísticos.

8. Resultados

Devem ser escritos os dados relevantes. Os dados constantes de tabelas ou figuras não devem, em princípio, ser repetidos no texto. As tabelas devem ser nomeadas em numeração romana (p. ex.: Tabela IV), por ordem de aparecimento no texto. As figuras devem ser nomeadas em numeração árabe (p. ex.: Fig. 4.), pela ordem de aparecimento no texto. A responsabilidade de protecção dos direitos de figuras previamente publicadas é da responsabilidade dos autores. A publicação de fotografias de pessoas exige a completa dissimulação da sua identidade ou uma folha assinada de consentimento informado e parecer de uma Comissão de Ética de uma instituição pública.

9. Discussão

Não voltar a apresentar resultados, evitando redundâncias. Não mencionar dados que não foram apresentados nos resultados. Dar-se-á relevo aos aspectos novos, reflectir sobre as limitações e justificar os erros ou omissões. Relacionar os resultados com outros estudos relevantes. As conclusões deverão basear-se apenas nos resultados. Poderão fazer-se recomendações.

10. Bibliografia

As referências bibliográficas devem ser identificadas no texto através de numeração árabe, entre parêntesis, ao nível da linha. Devem ser numeradas segundo a ordem de aparecimento no texto. A referência deve incluir o apelido e inicial de

todos os autores; se o artigo tiver mais de seis autores, devem ser referidos apenas os três primeiros, seguindo-se a expressão et al. Os nomes dos autores devem ser seguidos por título do artigo, abreviatura da revista segundo as recomendações do *List of Journals Indexed in Index Medicus*, ano de edição, volume, primeira e última página. As referências a livros devem incluir o título do livro, seguido do local de publicação, editor, ano, e páginas relevantes. Se alguma referência se encontrar pendente de publicação deverá descrever-se como “in press”. A referência a comunicações pessoais não é aceitável.

11. Dúvidas ou casos omissos

Serão resolvidos de acordo com as normas do ICMJE (<http://www.icmje.org>).

Processo de Avaliação e Edição

1. A SINAPSE notificará o primeiro autor, imediatamente após a recepção do trabalho;
2. A SINAPSE poderá devolver imediatamente o trabalho aos autores para correções formais, de acordo com as normas de publicação;
3. Após recepção definitiva, o trabalho será enviado a todos os membros do Conselho Editorial, que sugerem os revisores adequados (membros do Conselho Editorial, do Conselho Científico ou independentes). Os revisores não terão ligações às instituições constantes do trabalho. Os membros do Conselho Editorial e os revisores não serão informados dos nomes e instituições dos autores;
4. Os autores terão acesso aos pareceres anónimos dos revisores;
5. Os autores terão quinze dias úteis para alterar o artigo e/ou contestar as revisões;
6. As respostas serão analisadas pelo Conselho Editorial, podendo ser remetidas aos revisores para novo parecer;
7. A Direcção da SINAPSE assumirá a aceitação ou rejeição do trabalho para publicação, após análise e interpretação final de todos os documentos;
8. Os autores terão acesso aos conjunto dos documentos, em caso de rejeição do trabalho, mantendo-se oculta a identidade dos revisores.

Os trabalhos aceites serão publicados na edição seguinte da SINAPSE, após assinatura de uma norma de responsabilidade e transferência de direitos por todos os autores. Por critérios editoriais, a Direcção da SINAPSE poderá acordar com os autores o adiamento da publicação.

Órgão oficial de:

Sociedade Portuguesa de Neurologia
Grupo de Estudos de Envelhecimento Cerebral e Demências
Grupo de Estudos de Esclerose Múltipla
Sociedade Portuguesa do Acidente Vascular Cerebral
Liga Portuguesa Contra a Epilepsia
Secção da Neurologia do Comportamento da Sociedade Portuguesa de Neurologia
Sociedade Portuguesa de Cefaleias
Sociedade Portuguesa das Doenças do Movimento
Sociedade Portuguesa de Estudos de Doenças Neuromusculares
Sociedade Portuguesa de Neurocirurgia
Sociedade Portuguesa de Neuropediatria

Versão electrónica: www.spneurologia.com

Indexada nas bases bibliográficas:

EMBASE / Excerpta Medica Database (Elsevier)

EMBASE.com (Elsevier)

SCOPUS (Elsevier)

www.indexrmp.com