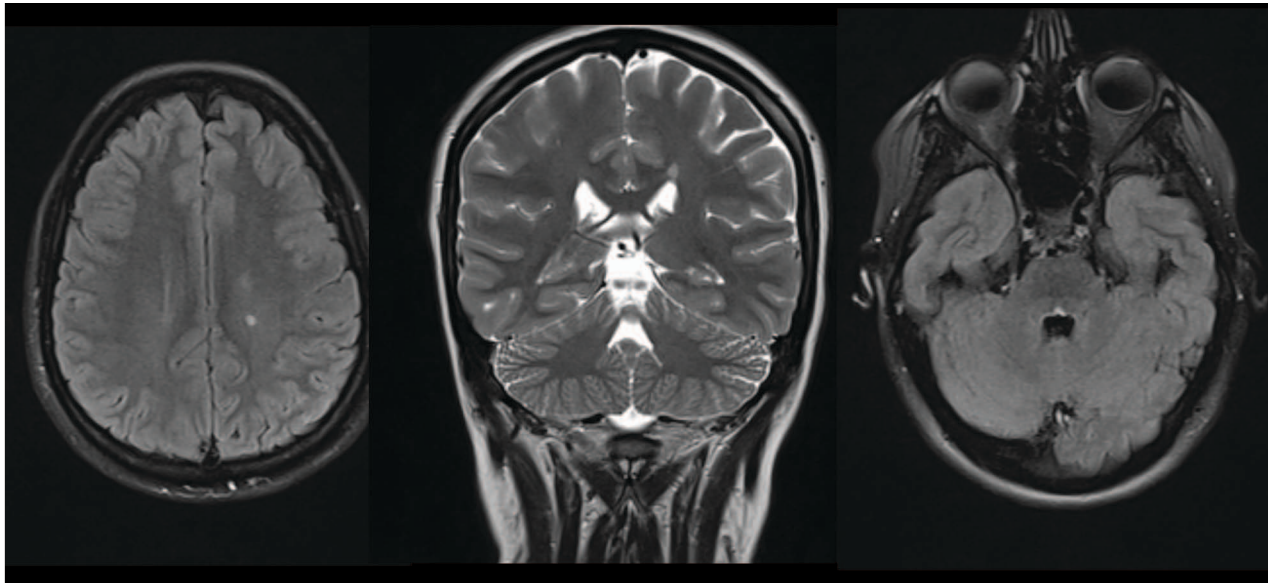


# Sinapse®

Publicação da Sociedade Portuguesa de Neurologia  
Journal of the Portuguese Society of Neurology

ISSN: 1645-281X - E-ISSN: 2184-4240



## Editorial

Paving the Long and Winding Road for New Medicines in Neurology

## Artigo de Revisão/Review Article

Síndrome de Stiff-Person: Revisão

## Casos Clínicos/Case Reports

Diagnóstico de Esclerose Múltipla em Adolescentes Segundo os Critérios de McDonald de 2017: Dois Casos Clínicos

Tics, Functional Tics, TikTok and COVID-19: A Pediatric Case Report

Generalized Epilepsy in a Patient with GBJ1 X-Linked Charcot-Marie-Tooth Disease

Congenital Muscular Dystrophy Type 1A: The Role of Multidisciplinary Rehabilitation

Doença de Moyamoya no Adulto: Um Caso Clínico

## Imagem em Neurologia/Image in Neurology

Neuroimaging Clues in Tumefactive Multiple Sclerosis



# Sumário/Table of Contents

## Editorial

- 109 **Paving the Long and Winding Road for New Medicines in Neurology**  
*Percorrendo o Longo e Sinuoso Caminho para Novos Medicamentos em Neurologia*  
Paulo Fontoura

## Artigo de Revisão/Review Article

- 112 **Síndrome de Stiff-Person: Revisão**  
*Stiff-Person Syndrome: A Review*  
Ana Azevedo, Rita Rodrigues, Joana Damásio, Ernestina Santos

## Casos Clínicos/Case Reports

- 120 **Diagnóstico de Esclerose Múltipla em Adolescentes Segundo os Critérios de McDonald de 2017: Dois Casos Clínicos**  
*Multiple Sclerosis Diagnosis in Adolescents by 2017 McDonald Criteria: Two Case Reports*  
Daniela Araújo, Ângela Pereira, Sofia A. Martins, Ricardo Maré, João Cerqueira, Susana Carvalho
- 127 **Tics, Functional Tics, TikTok and COVID-19: A Pediatric Case Report**  
*Tiques, Tiques Funcionais, TikTok e COVID-19: Caso Clínico Pediátrico*  
Vanessa Mendonça, Marta Cabral, Cláudia Chasqueira, Ana Antunes Martins, João Farela Neves
- 132 **Generalized Epilepsy in a Patient with GBJ1 X-Linked Charcot-Marie-Tooth Disease**  
*Epilepsia Generalizada em Doente com Doença de Charcot-Marie-Tooth Ligada ao X por Mutação do Gene GBJ1*  
Isabel Monteiro, Joana Jesus-Ribeiro, Joana B Melo, Francisco Sales, Argemiro Geraldo
- 137 **Congenital Muscular Dystrophy Type 1A: The Role of Multidisciplinary Rehabilitation**  
*Distrofia Muscular Congénita Tipo 1A: O Papel da Reabilitação Multidisciplinar*  
Rui Moreira Sousa, Catarina Bernardes, Gonçalo Pires, Carla Vieira, Inês Cunha
- 141 **Doença de Moyamoya no Adulto: Um Caso Clínico**  
*Moyamoya Disease in Adult: A Clinical Case*  
Marta Matias Costa, Leopoldina Pereira, Mário Resende, Raúl Baggen Santos, Manuel Ribeiro

## Imagens em Neurologia/Images in Neurology

- 144 **Neuroimaging Clues in Tumefactive Multiple Sclerosis**  
*Pistas Imagiológicas na Forma Tumefacta da Esclerose Múltipla*  
Mafalda Delgado Soares, Bruno Cunha, Margarida Dias, Carlos Capela

- 146 **Instruções aos Autores e Políticas Editoriais / Instructions for Authors and Editorial Policies**

**Órgão oficial / Affiliations:**

Sociedade Portuguesa de Neurologia; Associação Portuguesa de Eletrofisiologia e Neurofisiologia Clínica; Conselho Português para o Cérebro; Grupo de Estudos de Envelhecimento Cerebral e Demências; Grupo de Estudos de Esclerose Múltipla; Liga Portuguesa Contra a Epilepsia; Sociedade Portuguesa do Acidente Vascular Cerebral; Sociedade Portuguesa de Cefaleias; Sociedade Portuguesa das Doenças do Movimento; Sociedade Portuguesa de Estudos de Doenças Neuromusculares; Sociedade Portuguesa de Neurocirurgia; Sociedade Portuguesa de Neuropediatria

**Director / Director:**

**Isabel Luzeiro** (Presidente da Sociedade Portuguesa de Neurologia), Centro Hospitalar Universitário de Coimbra, Coimbra, Portugal

**Editor-Chefe / Editor-in-Chief:**

**Catarina Resende Oliveira**, Centro de Neurociências de Coimbra, Coimbra, Portugal

**Editores Associados / Associate Editors:**

**Filipe Palavra**, Centro Hospitalar e Universitário de Coimbra e Faculdade de Medicina da Universidade de Coimbra, Coimbra, Portugal

**Miguel Rodrigues**, Hospital Garcia de Orta, Almada, Portugal

**José Vale**, Hospital Beatriz Ângelo, Loures, Portugal

**Elsa Parreira**, Hospital Prof. Doutor Fernando da Fonseca, Amadora, Portugal

**Cristina Januário**, Faculdade de Medicina da Universidade de Coimbra, Coimbra, Portugal

**Maria José Sá**, Centro Hospitalar e Universitário de S. João, Universidade Fernando Pessoa, Porto, Portugal

**João Lemos**, Centro Hospitalar e Universitário de Coimbra e Faculdade de Medicina da Universidade de Coimbra, Coimbra, Portugal

**Teresa Coelho**, Centro Hospitalar Universitário do Porto e Instituto de Ciências Biomédicas de Abel Salazar, Porto, Portugal

**Manuel Melo Pires**, Centro Hospitalar Universitário do Porto e Instituto de Ciências Biomédicas de Abel Salazar, Porto, Portugal

**Patrícia Canhão**, Centro Hospitalar Universitário de Lisboa Norte e Faculdade de Medicina da Universidade de Lisboa, Lisboa, Portugal

**Pedro Alberto Silva**, Centro Hospitalar e Universitário de S. João e Faculdade de Medicina da Universidade do Porto, Porto, Portugal

**Sónia Batista**, Centro Hospitalar e Universitário de Coimbra, Coimbra, Portugal

**Leonor Correia Guedes**, Centro Hospitalar Universitário de Lisboa Norte, Lisboa, Portugal

**Luís Maia**, Centro Hospitalar Universitário do Porto, Porto, Portugal

**Manuel Correia**, Centro Hospitalar Universitário do Porto, Porto, Portugal

**Ricardo Taipa**, Centro Hospitalar Universitário do Porto, Porto, Portugal

**Sofia Reimão**, Centro Hospitalar Universitário de Lisboa Norte, Lisboa, Portugal

**Conselho Editorial / Editorial Board**

**José Barros**, Centro Hospitalar Universitário do Porto e Instituto de Ciências Biomédicas de Abel Salazar, Porto, Portugal

**Isabel Pavão Martins**, Centro Hospitalar Universitário de Lisboa Norte e Faculdade de Medicina da Universidade de Lisboa, Lisboa, Portugal

**José Ferro**, Centro Hospitalar Universitário de Lisboa Norte e Faculdade de Medicina de Lisboa, Lisboa, Portugal

**Miguel Viana Baptista**, Centro Hospitalar de Lisboa Ocidental e Faculdade de Ciências Médicas, Universidade Nova de Lisboa, Lisboa, Portugal

**Mamede de Carvalho**, Centro Hospitalar Universitário de Lisboa Norte e Faculdade de Medicina da Universidade de Lisboa, Lisboa, Portugal

**António Martins da Silva**, Centro Hospitalar Universitário do Porto e Instituto de Ciências Biomédicas de Abel Salazar, Porto, Portugal

**Raquel Gil-Gouveia**, Hospital da Luz e Faculdade de Medicina da Universidade de Lisboa, Lisboa, Portugal

**Vitor Oliveira**, Centro Hospitalar Universitário de Lisboa Norte e Faculdade de Medicina da Universidade de Lisboa, Lisboa, Portugal

**José Pimentel**, Centro Hospitalar Universitário de Lisboa Norte e Faculdade de Medicina da Universidade de Lisboa, Lisboa, Portugal

**Consultora de Estatística / Statistical Consultant:**

**Maria Carolina Silva**, Instituto de Ciências Biomédicas Abel Salazar, Universidade do Porto, Porto, Portugal

**Editor Técnico / Technical Editor:**

**Helena Donato**, Centro Hospitalar e Universitário de Coimbra, Coimbra, Portugal

**Assistente Editorial / Editorial Assistant:**

Ana Catarina Lopes

**Propriedade, Edição e Administração / Property, Editing and Management:**

Sociedade Portuguesa de Neurologia

**Open Access:**

A revista SINAPSE® está licenciada com uma Licença Creative Commons – Atribuição-Não Comercial-Sem Derivações 4.0 Internacional.

SINAPSE is licensed under a Creative Commons Attribution-Non Commercial-No Derivatives 4.0 International License.

CC BY-NC

**Periodicidade / Periodicity:**

Trimestral

**Versão eletrónica / Electronic version:**

www.sinapse.pt

**Indexação / Indexing-Abstracting:**

EMBASE – Elsevier

SCOPUS – Elsevier

IndexRMP

**Contactos / Editorial Contacts:**

Sociedade Portuguesa de Neurologia  
Trav. Álvaro Castelões, nº 79-2º andar-sala 9  
4450-044 Matosinhos, Portugal

**Tm.:** +351 933 205 202

**Correio eletrónico / Email:** sinapse.spn@gmail.com

**Design / Publishing:**

Next Color, Porto

**Imagem de capa:** Imagens retiradas do artigo “Diagnóstico de Esclerose Múltipla em Adolescentes Segundo os Critérios de McDonald de 2017: Dois Casos Clínicos”

**Produção gráfica / Graphic production:** Porto

**Registo / Register:** Isenta de registo por não estar à disposição do público em geral (Despacho da ERC em 05/12/2012)

Impressa em papel ecológico e livre de cloro, papel não ácido/Printed in acid-free paper.

**Registo de Marca / Trade Mark:** 358 268 (Instituto Nacional de Propriedade Industrial)

**ISSN:** 1645-281X

**E-ISSN:** 2184-4240

**Depósito Legal / Legal Deposit:** 172 674/01

**Tiragem / Edition:** 2000 exemplares / 2000 units

**Preço unitário / Price per number:** 10€

**Assinatura anual / Annual subscription:** 15€

A SINAPSE® está conforme os princípios e procedimentos ditados pelo Committee on Publication Ethics (COPE) [www.publicationethics.org](http://www.publicationethics.org)  
This journal subscribes to the principles and guidelines of the Committee on Publication Ethics (COPE) [www.publicationethics.org](http://www.publicationethics.org)

**Revista Oficial da Sociedade Portuguesa de Neurologia**  
([www.spneurologia.com](http://www.spneurologia.com))

**Official Journal of the Portuguese Society of Neurology**  
([www.spneurologia.com](http://www.spneurologia.com))

## EDITORIAL

# Paving the Long and Winding Road for New Medicines in Neurology

## Percorrendo o Longo e Sinuoso Caminho para Novos Medicamentos em Neurologia

 Paulo Fontoura<sup>1,\*</sup>

1-Senior Vice President and Global Head, Neuroscience, Immunology, Ophthalmology, Rare and Infectious Diseases / Roche Pharmaceuticals.

DOI: <https://doi.org/10.46531/sinapse/ED/220061/2022>

The burden of neurological disorders is one of the largest unmet medical needs globally,<sup>1,2</sup> and it is clear that as our societies become older and more affluent, and expectations on individual performance and autonomy continue to rise, this is a challenge that our generation needs to address.

Diseases of the nervous system (including psychiatric conditions such as depression, bipolar disorder, autism and schizophrenia) are among the top 5 leading causes of disability and death worldwide, and in the past 30 years, the number of deaths has increased by 39% and disability-adjusted life-years lost by 15%.<sup>3</sup> Since these conditions are typically chronic and incurable, and not uncommon, the economic impact on society of nervous system disorders is very large, and fast increasing. In 2014, nine of the most common neurological disorders contributed an estimated \$789 billion dollars to the annual cost of healthcare in the US,<sup>4</sup> and the total European 2010 costs of brain disorders were \$798 billion, of which direct health care cost 37%, direct non-medical cost 23%, and indirect cost 40%.<sup>5</sup> Furthermore, these costs do not capture the associated burden on caregivers and family, not just in related mental and physical health stress, but also loss of productivity and indirect care costs.

Simply put, the world needs more and better medicines to help people living with diseases of the brain and nervous system. This is not to say that other non-pharmacological measures will not be necessary as well – for example, lifestyle modifications, regular exercise, or better diet and sleep hygiene, are known to have very significant benefits both in preventing as well as coping with these disorders – but for the large majority of common neurological and psychiatric disorders we still do not have medicines that cure or significantly improve symptoms or prevent decline.

After a period of optimism in the 1990 - the “Decade of the Brain”<sup>6</sup> - when several new medicines were approved, and significant investment was made in the field of neuroscience, including raising awareness for this field of medical research, in the last two decades the pace of innovation has not accelerated as fast as hoped. New, large-scale, government backed initiatives have been announced such as the Human Brain Project<sup>7</sup> or the BRAIN Initiative,<sup>8</sup> but while these are important efforts to advance the field of basic neuroscience, the translation of such findings into clinically relevant insights or medical advances takes a lot more time than politicians (and scientists) will usually admit.

Why is it so hard? The basic problem in drug development remains one of translatability, bridging the gap between basic science breakthroughs and clinical impact. This is not a new problem, but it is one that has proved very resistant to solutions, more so in neuroscience than in other fields. Almost 20 years ago, Sung and colleagues wrote about this topic, and their framing remains true: “[There is a] disconnection between the promise of basic science and the delivery of better health”.<sup>9</sup> Analysis of this translational gap, looking both at percentages of success, as well as time gap

### Informações/Informations:

Editorial, publicado em Sinapse, Volume 22, Número 3, julho-setembro 2022. Versão eletrónica em [www.sinapse.pt](http://www.sinapse.pt); Editorial, published in Sinapse, Volume 22, Number 3, July-September 2022. Electronic version in [www.sinapse.pt](http://www.sinapse.pt)  
© Autor (es) (ou seu (s) empregador (es)) e Sinapse 2022. Reutilização permitida de acordo com CC BY-NC. Nenhuma reutilização comercial.  
© Author(s) (or their employer(s)) and Sinapse 2022. Re-use permitted under CC BY-NC. No commercial re-use.

### \*Autor Correspondente / Corresponding Author:

Paulo Fontoura  
Roche Pharmaceuticals  
Grenzacherstrasse 124  
Bld 1 120G.S177  
4070 Basel, Switzerland  
[paulo.fontoura@roche.com](mailto:paulo.fontoura@roche.com)

Recebido / Received: 2022-09-27

Aceite / Accepted: 2022-10-09

Publicado / Published: 2022-10-20

to clinical translation (both positive and negative) does not show a significant or systemic change happening in recent years.<sup>10</sup> And when we look at the factors that predict translatability in drug development, it is easy to understand why neuroscience remains one of the hardest areas to succeed in: animal models do not have good construct or predictive validity; there is sparse and inconsistent real-world, natural history and genetic data; and most of all, poor surrogate biomarkers and endpoints, and lack of precision medicine approaches doom most clinical trials to failure.<sup>11</sup>

This is, unfortunately, still the reality for the most common neurological and psychiatric conditions such as stroke, Alzheimer and Parkinson disease, depression and schizophrenia. For a long time, the exception in neuroscience was, arguably, the development of medicines for relapsing forms of multiple sclerosis, where the predictive power of brain magnetic resonance imaging (MRI) as a surrogate in early trials (especially T2, and T1 Gd+ lesions) resulted in over 14 new molecular entities developed over the past 20 years – despite the poor predictive validity of the animal models commonly used in research.<sup>12</sup> But I think that even clearer lessons can be gleaned from another area where several significant advancements have happened in recent years. For rare diseases such as lysosomal storage disorders, rare inborn errors of metabolism, and evidently for spinal muscular atrophy, in the space of only a few years several highly effective drugs have been developed, approved and are globally available. This success speaks to the power of combining a deep understanding of disease pathophysiology (as several rare disorders are genetically driven), together with predictive animal models, the use of emerging new technologies and platforms that allow manipulation of biology at its fundamental level (e.g. antisense oligonucleotides, gene therapy and gene editing, splicing modulation), and clinical trials anchored on predictive surrogates and biomarkers, and adaptive regulatory pathways.<sup>13</sup> And when one looks at the rate of new discoveries in basic neuroscience, including genetics and genomics, new opportunities brought forth by the application of AI/ML algorithms to very large datasets, and the sheer volume of investment in biotech and research, there is a growing belief that drug development in neuroscience might be reaching an inflection point.<sup>14</sup>

What will it take to cross this inflection point? Among others, one key problem is the difficulty in accurately

ly measuring behavior (motor skills, cognitive ability, mood, social interaction, etc.) especially in the “natural daily ecosystem” where patients live. As neurologists, we are trained in the art of accurately diagnosing and monitoring patients’ disease course through an almost ritualized and time-proven set of observations and tests, and rightly judge the exact performance of a neurological examination as one of the centerpieces that defines our profession.<sup>15,16</sup> Ancillary tests – imaging, electrophysiology, CSF profiling – are deemed important but not substitutive. However, these tests were not developed for use in clinical trials, and mostly do not have the required statistical performance characteristics; additionally, they are evaluated only sporadically during studies which further reduces our ability to detect the true effects of new drugs. Among the solutions we are starting to implement are digital endpoint platforms that patients and physicians can use to supplement clinical practice,<sup>17</sup> and also as endpoints in clinical trials, as was done in a recent Parkinson’s Ph2 trial.<sup>18</sup>

Finally, it will take many more physician-scientists engaged in translational and pharmaceutical research. Having taken that step almost 15 years ago I acknowledge the difficulties in transitioning careers, but also the immense opportunity for impact that exists in pharmaceutical medicine.<sup>19</sup> Requirements for translational scientists include domain expertise and rigorous research skills, but also the ability to be systems thinkers, boundary crossers and team players.<sup>20</sup> Physicians are naturally trained to have most of these qualities, and most importantly they provide a unique perspective into what is clinically important and meaningful to patients – so we need to increase our participation in, and leadership of the long process that transforms science into medicines that help patients preserve what makes them who they are. ■

#### Responsabilidades Éticas

Conflitos de Interesse: Paulo Fontoura é atualmente funcionário e acionista da F. Hoffmann-La Roche.

Suporte Financeiro: O presente trabalho não foi suportado por nenhum subsídio o bolsa ou bolsa.

Proveniência e Revisão por Pares: Comissionado; sem revisão externa por pares.

#### Ethical Disclosures

Conflicts of Interest: Paulo Fontoura is currently an employee and shareholder of F. Hoffmann-La Roche.

Financial Support: This work has not received any contribution grant or scholarship.

Provenance and Peer Review: Commissioned; without external peer review.

## References / Referências

1. Institute for Health Metrics and Evaluation. Global Burden of Disease [accessed June 2022] Available at: <https://www.healthdata.org/gbd/2019>.
2. GBD 2016 Neurology Collaborators. Global, regional, and national burden of neurological disorders, 1990-2016: a systematic analysis for the Global Burden of Disease Study 2016. *Lancet Neurol.* 2019;18:459-80. doi: 10.1016/S1474-4422(18)30499-X.
3. Feigin VL, Vos T, Nichols E, Owolabi MO, Carroll WM, Dichgans M, et al. The global burden of neurological disorders: translating evidence into policy. *Lancet Neurol.* 2020;19:255-65. doi: 10.1016/S1474-4422(19)30411-9.
4. Gooch CL, Pracht E, Borenstein AR. The burden of neurological disease in the United States: A summary report and call to action. *Ann Neurol.* 2017;81:479-84. doi: 10.1002/ana.24897.
5. Olesen J, Gustavsson A, Svensson M, Wittchen HU, Jönsson B; CDBE2010 study group; European Brain Council. The economic cost of brain disorders in Europe. *Eur J Neurol.* 2012;19:155-62. doi: 10.1111/j.1468-1331.2011.03590.x.
6. Jones EG, Mendell LM. Assessing the decade of the brain. *Science.* 1999; 284: 739.
7. Human Brain Project. [accessed June 2022] Available at: <https://www.humanbrainproject.eu>
8. The BRAIN Initiative. [accessed July 2022] Available at: <https://braininitiative.nih.gov/>
9. Sung NS, Crowley WF Jr, Genel M, Salber P, Sandy L, Sherwood LM, et al. Central challenges facing the national clinical research enterprise. *JAMA.* 2003;289:1278-87. doi: 10.1001/jama.289.10.1278.
10. Contopoulos-Ioannidis DG, Alexiou GA, Gouvas TC, Ioannidis JP. Medicine. Life cycle of translational research for medical interventions. *Science.* 2008;321:1298-9. doi: 10.1126/science.1160622.
11. Wehling M. Assessing the translatability of drug projects: what needs to be scored to predict success? *Nat Rev Drug Discov.* 2009;8:541-6. doi: 10.1038/nrd2898.
12. Hart BA, Luchicchi A, Schenk GJ, Killestein J, Geurts JJ. Multiple sclerosis and drug discovery: A work of translation. *EBioMedicine.* 2021;68:103392. doi: 10.1016/j.ebiom.2021.103392.
13. Tambuyzer E, Vandendriessche B, Austin CP, Brooks PJ, Larsson K, Miller Needleman KI, et al. Therapies for rare diseases: therapeutic modalities, progress and challenges ahead. *Nat Rev Drug Discov.* 2020;19:93-111. doi: 10.1038/s41573-019-0049-9.
14. Ehlers MD. Neuroscience is the Next Oncology. *Innov Clin Neurosci.* 2018;15:15-6.
15. Pimentel J. The shadow-side of the neurological evaluation. *Sinapse.* 2022; 22: 53-5.
16. Araujo R. Serendipidade e a arte da Neurologia clinica. *Sinapse.* 2022; 22: 4-6.
17. Baker M, van Beek J, Gossens C. Digital health: Smartphone-based monitoring of multiple sclerosis using Floodlight. [accessed June 2022] Available at: <https://www.nature.com/articles/d42473-019-00412-0>
18. Pagano G, Taylor KI, Anzures-Cabrera J, Marchesi M, Simuni T, Marek K, et al. Trial of Prasinezumab in Early-Stage Parkinson's Disease. *N Engl J Med.* 2022;387:421-32. doi: 10.1056/NEJMoa2202867.
19. Sweiti H, Wiegand F, Bug C, Vogel M, Lavie F, Winiger-Candolfi I, et al. Physicians in the pharmaceutical industry: their roles, motivations, and perspectives. *Drug Discov Today.* 2019;24:1865-70. doi: 10.1016/j.drudis.2019.05.021.
20. Gilliland CT, White J, Gee B, Kreeftmeijer-Vegter R, Bietrix F, Ussi AE, et al. The Fundamental Characteristics of a Translational Scientist. *ACS Pharmacol Transl Sci.* 2019;2:213-6. doi: 10.1021/acspstsci.9b00022.

## ARTIGO DE REVISÃO/REVIEW ARTICLE

## Síndrome de Stiff-Person: Revisão

## Stiff-Person Syndrome: A Review

 Ana Azevedo <sup>1,\*</sup>,  Rita Rodrigues <sup>2</sup>,  Joana Damásio <sup>3</sup>,  Ernestina Santos <sup>1</sup>

1-Instituto de Ciências Biomédicas Abel Salazar / Universidade do Porto, Porto, Portugal

2-Escola de Medicina da Universidade do Minho / Universidade do Minho, Braga, Portugal

3-Faculdade de Medicina da Universidade de Coimbra / Universidade de Coimbra, Coimbra, Portugal

DOI: <https://doi.org/10.46531/sinapse/AR/220033/2022>

**Informações/Informations:**

Artigo de Revisão, publicado em Sinapse, Volume 22, Número 3, julho-setembro 2022. Versão eletrónica em [www.sinapse.pt](http://www.sinapse.pt); Review Article, published in Sinapse, Volume 22, Number 3, July-September 2022. Electronic version in [www.sinapse.pt](http://www.sinapse.pt)

© Autor (es) (ou seu (s) empregador (es)) e Sinapse 2022. Reutilização permitida de acordo com CC BY-NC. Nenhuma reutilização comercial. © Author(s) (or their employer(s)) and Sinapse 2022. Re-use permitted under CC BY-NC. No commercial re-use.

**Palavras-chave:**

Síndrome da Pessoa Rígida/ diagnóstico;  
Síndrome da Pessoa Rígida/ etiologia;  
Síndrome da Pessoa Rígida/ tratamento.

**Keywords:**

Stiff-Person Syndrome/ diagnosis;  
Stiff-Person Syndrome/ etiology;  
Stiff-Person Syndrome/therapy.

**\*Autor Correspondente / Corresponding Author:**

Ana do Carmo Ramalho  
Moreira Azevedo  
Centro Hospitalar de Entre o Douro e Vouga  
Rua Dr. Cândido Pinho 5,  
4520-211, Santa Maria da Feira, Portugal  
[ana.m.azevedo@chedv.min-saude.pt](mailto:ana.m.azevedo@chedv.min-saude.pt)

Recebido / Received: 2022-04-01

Aceite / Accepted: 2022-09-21

Publicado / Published: 2022-10-20

**Resumo**

A síndrome de *stiff-person* é uma doença autoimune neurológica rara, que se manifesta por rigidez muscular progressiva e espasmos dolorosos, com envolvimento predominante dos músculos axiais e proximais dos membros. A maioria dos doentes apresenta anticorpos dirigidos à descarboxilase do ácido glutâmico, o passo limitante na produção do neurotransmissor inibitório ácido gama-aminobutírico. A síndrome de *stiff-person* paraneoplásica associa-se frequentemente a anticorpos anti-anfifisina e a carcinoma da mama. O tratamento com fármacos que aumentam o tónus GABAérgico, incluindo a classe das benzodiazepinas, combinado com imunoterapia pode melhorar os sintomas neurológicos, no entanto, o prognóstico é imprevisível e a recuperação espontânea é rara.

A literatura relativa a este assunto ainda é escassa e, por se tratar de uma entidade rara, é pouco reconhecida e provavelmente subdiagnosticada. Este artigo de revisão descreve as principais atualizações e sistematiza a informação existente acerca deste tema.

**Abstract**

Stiff-person syndrome is a rare autoimmune neurologic disorder characterized by progressive muscular rigidity and painful muscle spasms predominantly affecting the axial and the proximal limb muscles. Most patients with stiff-person syndrome have antibodies directed against the glutamic acid decarboxylase, the rate-limiting enzyme for the production of inhibitory neurotransmitter gamma-aminobutyric acid. Paraneoplastic stiff-person syndrome is commonly associated with anti-amphiphysin antibodies and breast cancer. Treatment of stiff-person syndrome with drugs that increase the GABAergic tone, including the benzodiazepines, combined with immunotherapy can improve the neurological manifestations of these patients. However, the prognosis is unpredictable and spontaneous remissions are unlikely.

The literature on this topic is still scarce and, as it is a rare entity, it is poorly recognized and probably underdiagnosed. This review article will describe important updates and organize the existing information about this topic.



## Introdução

A síndrome de *stiff-person* (*stiff-person syndrome* - SPS) é uma doença neurológica autoimune rara descrita pela primeira vez por Moersch e Woltman em 1956.<sup>1</sup> Manifesta-se clinicamente por rigidez muscular e espasmos dolorosos, com envolvimento predominantemente axial, dos músculos paravertebrais, mas também dos músculos proximais dos membros, resultando em alterações da marcha e perda progressiva de autonomia. É uma doença imunomediada, na maioria dos casos associada a anticorpos contra a descarboxilase do ácido glutâmico (*glutamic acid decarboxylase* - GAD). Existem, contudo, variantes clínicas de início mais precoce, de origem primariamente genética.<sup>2</sup>

A literatura relativa a este assunto ainda é escassa e, por se tratar de uma entidade rara, é pouco reconhecida e provavelmente subdiagnosticada. Este artigo tem como objetivo sistematizar o tema, para uma maior conscientização da síndrome de *stiff-person*, possibilitando um diagnóstico e tratamento mais precoces.

## Epidemiologia

Estima-se que a SPS afete cerca de um em cada milhão de habitantes; contudo, os estudos epidemiológicos são escassos e as suas prevalência e incidência imprecisas. Na maioria dos doentes surge entre os 20 e os 50 anos, e é duas a três vezes mais comum no sexo feminino.<sup>3-5</sup> Não existe predomínio de raça ou etnia. Está descrita uma associação entre diabetes *mellitus* tipo I (DM I) e SPS.<sup>6</sup>

## Etiologia e fisiopatologia

A SPS está associada a auto-anticorpos anti-GAD, uma enzima responsável pela conversão do glutamato em ácido gama-aminobutírico (*gamma-aminobutyric acid* – GABA) que existe em duas isoformas nos neurónios: GAD65 (65 kDa) e GAD67 (67 kDa). Enquanto a GAD67, a isoforma presente no citoplasma dos neurónios, está constitutivamente ativa, e produz os níveis basais de GABA, a GAD65, isoforma associada aos terminais axonais, tem um papel na produção de pulsos de GABA quando é necessária uma rápida inibição pós-sináptica.<sup>7,8</sup> Ao contrário da GAD67, a GAD65 tem uma estrutura mais flexível e um campo eletrostático fortemente negativo no domínio C-terminal, o que aumenta a sua antigenicidade.<sup>9</sup> Os auto-anticorpos anti-GAD65 estão presentes

em 80% dos casos de SPS.<sup>9</sup> Estes auto-anticorpos inibem a atividade da GAD e, assim, a síntese de GABA. Sendo este o principal neurotransmissor inibitório do SNC, a redução dos níveis de GABA resulta na perda de inibição da contração dos músculos esqueléticos e, por fim, na contração muscular involuntária e excessiva.<sup>10,11</sup> Os auto-anticorpos encontram-se no líquido cefalorraquidiano (LCR) e no soro, com sensibilidade similar, variando entre os 80%-85%, de acordo com os estudos.<sup>5,10,11</sup> O grau de especificidade é mais variável, dependendo, do contexto clínico típico e dos títulos de anticorpos. Está bem descrito um vasto espectro de outras doenças neurológicas associadas aos anticorpos anti-GAD65, incluindo a ataxia cerebelosa, mioclonias do palato, encefalite límbica, epilepsia e doença de Batten, assim como fenótipos de sobreposição.<sup>5,12,13</sup> Um estudo recente demonstrou que os anticorpos anti-GAD65 em títulos altos (> 10000 UI/mL) são altamente específicos de uma doença associada aos anticorpos anti-GAD, e como tal, no contexto clínico correto, da SPS. Por outro lado, títulos baixos de anticorpos (<2000 UI/mL) têm significado clínico incerto.<sup>5,13</sup> Além disso, os títulos não se correlacionam com a gravidade da doença nem com a resposta ao tratamento.<sup>11</sup> A enzima GAD está também presente noutros tecidos não neuronais, daí que seja frequente a associação entre a SPS e outras doenças autoimunes – DM I (30%), tireoidite de Hashimoto, vitiligo, anemia perniciosa e doença de Graves.<sup>11</sup>

Estão descritos outros auto-anticorpos associados à SPS: contra a anififina (nas SPS paraneoplásicas associadas maioritariamente ao carcinoma da mama e ao carcinoma de pequenas células do pulmão), contra o recetor da glicina $\alpha$ 1, contra a proteína associada ao recetor do GABA, e, mais recentemente identificado, contra a gelfirina, uma proteína pós-sináptica essencial nas sinapses inibitórias. A SPS paraneoplásica constitui cerca de 10% dos casos.<sup>14-16</sup>

A SPS é considerada como um espectro de doenças que inclui a forma clássica e as suas variantes. Permanece por esclarecer o fator desencadeador da autoimunidade, mas a hipótese mais aceite é que resulte de uma combinação de fatores genéticos e ambientais.<sup>11</sup>

## Manifestações clínicas

### SPS clássica

A SPS é uma doença caracterizada por rigidez muscular e espasmos episódicos, por vezes com início insidioso.<sup>1</sup>

A rigidez é inicialmente de predomínio tóraco-lombar, com envolvimento dos músculos paravertebrais e abdominais, e atingimento progressivo dos músculos proximais dos membros. Em estádios iniciais, decorrente desta rigidez, os doentes podem apresentar-se com uma postura verticalizada e referir apenas desconforto lombar.<sup>3,17,18</sup>

Apesar de os doentes poderem apresentar um alívio parcial da rigidez durante o sono, na transição do sono REM para o estágio 1 ou 2 do sono não-REM, podem surgir espasmos dolorosos, despertando-os e provocando insónia.<sup>3,17,18</sup>

Em estádios precoces, os espasmos musculares são breves, episódicos e reversíveis. Com a evolução da doença, os espasmos acontecem também nos músculos proximais dos membros, em resposta a estímulos externos, nomeadamente visuais, tácteis ou auditivos, ou movimentos rápidos, e são mais prolongados e dolorosos.<sup>3,17,18</sup>

Nos estádios avançados, os doentes podem apresentar mialgias crónicas, lordose lombar fixa, contração dolorosa dos músculos abdominais, e eventualmente as extremidades dos membros acabam por ser atingidas. Os espasmos e a rigidez tornam-se estáticos, pode haver envolvimento faríngeo e facial, surgir deformidades osteoarticulares e ruturas musculares. Decorrente da rigidez, o doente pode apresentar também dispneia, por redução da expansibilidade torácica, e saciedade precoce, por redução da expansibilidade abdominal. Esta evolução resulta em incapacidade funcional, com perda de autonomia para as atividades de vida diária e necessidade de apoio na marcha.<sup>17,18</sup>

Alguns doentes podem apresentar outras alterações neurológicas, nomeadamente oculomotoras, como desconjugação do olhar, parésia supranuclear vertical e horizontal, sacadas lentas e hipométricas, lentificação dos movimentos de perseguição, nistagmo e défice de abdução.<sup>19</sup> Em alguns casos, em simultâneo com os espasmos, podem ocorrer crises disautónomicas paroxísticas, caracterizadas por hipertensão, taquicardia, hipertermia e diaforese.<sup>18,20</sup>

Ao exame neurológico, além da hipertonía axial e hiperlordose, pode estar presente hiperreflexia, porém a

resposta cutaneoplantar é geralmente normal.<sup>3,17</sup> A força muscular e as várias modalidades sensitivas estão habitualmente preservadas.<sup>3,17</sup>

Além dos sintomas neurológicos, as comorbilidades psiquiátricas são frequentes, nomeadamente depressão, ansiedade, insónia, abuso de álcool e fobias.<sup>21</sup> A ansiedade associada à imprevisibilidade de exacerbações resulta em fobia social e síndromes depressivas, pelo que, inicialmente, o diagnóstico pode ser erradamente atribuído a patologia funcional.<sup>22</sup>

### Variantes de SPS

#### Síndrome de stiff-limb

Distingue-se da variante clássica por apresentar uma distribuição mais focal, com rigidez e espasmos restritos a um membro, mais frequentemente um dos membros inferiores. Mesmo com a evolução da doença, e a possível progressão, a rigidez é habitualmente mais proeminente no membro onde os sintomas se iniciaram.<sup>3,23</sup> Num estudo que incluiu treze doentes com síndrome de *stiff-limb*, cerca de metade destes doentes apresentou disfunção esfíncteriana vesical, e quase 40% apresentou sintomas/sinais de envolvimento do tronco cerebral. Neste estudo, a maioria dos casos não apresentou anticorpos anti-GAD65.<sup>23</sup>

#### Encefalomielite progressiva com rigidez e mioclonias

A encefalomielite progressiva com rigidez e mioclonias (*progressive encephalomyelitis with rigidity and myoclonus* - PERM) é uma doença com início insidioso, com períodos de exacerbação, que se inicia habitualmente entre a quinta e sexta décadas de vida, embora seja bem reconhecida a forma de início na infância.<sup>24</sup> Manifesta-se, além da SPS, com disfunção do tronco cerebral (nistagmo, oftalmoparésias, surdez, disfagia e disartria) e disautonomia (por hiperatividade do sistema nervoso simpático), geralmente com rápida progressão.<sup>3,20</sup> Nesta variante os anticorpos mais frequentemente identificados são os anticorpos contra o recetor da glicina $\alpha$  I, embora alguns doentes também possam apresentar anticorpos anti-GAD. É documentada neoplasia em cerca de 20% dos casos.<sup>26</sup> A maioria dos doentes responde à imunoterapia, no entanto a recorrência é frequente, especialmente quando o tratamento é suspenso ou a dose reduzida. Aproximadamente 25% dos doentes acabam por necessitar de ventilação mecânica e a taxa de mortalidade pode atingir os 40%.<sup>27</sup>

### **Síndrome de stiff-baby**

Manifesta-se ao nascimento ou durante a infância precoce e está associada a variantes patogénicas nos genes GLRA1 (*glycine receptor  $\alpha$ 1*), GLRB1 (*glycine receptor  $\beta$ 1*) e SLC6A5 (*solute carrier family 6 member 5*), maioritariamente de hereditariedade autossómica recessiva (85%), mas também autossómica dominante (15%). Estas variantes desregulam a transmissão inibitória mediada pela glicina  $\alpha$ 1, explicando o fenómeno de hiperexcitabilidade.<sup>28</sup> Caracteriza-se clinicamente por rigidez muscular generalizada predominantemente ao acordar, com envolvimento distal dos membros, episódios de apneia e hiperecplexia. A rigidez axial, torácica e lombar, pode resultar numa postura em opistótono. Durante o sono assiste-se, paradoxalmente, a uma hipotonia e redução da rigidez muscular. Na maioria dos casos ocorre remissão pelos três anos, no entanto, não é incomum a recorrência de episódios de rigidez durante a adolescência e idade adulta, que podem ser induzidos pela exposição a estímulos externos e por alterações hormonais como as que ocorrem durante a gestação.<sup>28,29</sup>

Estes doentes podem durante a vida adulta apresentar mioclonias hipnagógicas e síndrome das pernas inquietas, e manter uma resposta de startle exagerada.<sup>30</sup>

### **Outras variantes clínicas**

Existem ainda outras variantes de SPS mais raras, nomeadamente um subtipo cerebeloso, com ataxia axial e da marcha, disartria e alterações dos movimentos oculares, e a '*jerking stiff-person syndrome*', em que os movimentos mioclónicos são a característica predominante.<sup>11,31,32</sup>

### **Critérios de diagnóstico**

A variabilidade clínica e a existência de variantes de SPS, sem sinais neurológicos ou testes laboratoriais específicos, tornam o diagnóstico de SPS difícil.<sup>32,33</sup>

Em 2009, Dalakas propôs critérios para o diagnóstico de SPS que incluíam: rigidez dos músculos axiais, com hiperlordose; espasmos dolorosos resultantes de estímulos externos inesperados; confirmação de atividade motora contínua em músculos agonistas e antagonistas na eletromiografia; presença de auto-anticorpos anti-GAD65 no sangue; e ausência de outras causas que pudessem melhor justificar o quadro clínico.<sup>4,32</sup> Recen-

temente foi publicada uma proposta de revisão a estes critérios (**Tabela 1**).<sup>33</sup>

**Tabela 1.** Critérios de diagnóstico da síndrome *stiff-person*.<sup>33</sup>

Critérios de diagnóstico
<p><b>Critérios major</b></p> <ul style="list-style-type: none"> <li>• Apresentação clínica, incluindo as regiões tipicamente envolvidas (axial &gt; MI &gt; MS)</li> <li>• Espasmos dolorosos/aumento da rigidez precipitados por estímulos externos (sons inesperados, stress emocional e estímulos tácteis)</li> <li>• Exame neurológico: hiperlordose, rigidez axial e e/ou dos membros, espasmos/contraturas dos músculos paravertebrais/abdominais, espasticidade nas extremidades, marcha espástica, e hiperreflexia mais evidente nos MI</li> <li>• Presença no sangue de auto-anticorpos anti-GAD65 (em títulos elevados), ao recetor da glicina <math>\alpha</math>1 ou à anififisina</li> <li>• Ausência de outro diagnóstico alternativo que possa explicar a rigidez e os espasmos</li> </ul>
<p><b>Critérios minor</b></p> <ul style="list-style-type: none"> <li>• Presença no LCR de auto-anticorpos anti-GAD65, ao recetor da glicina <math>\alpha</math>1 ou à anififisina</li> <li>• Bandas oligoclonais presentes no LCR, sem correspondência no soro</li> <li>• Eletromiografia: confirmação de atividade de unidade motora contínua nos músculos afetados (musculatura paravertebral/abdominal e/ou MI &gt; MS) e/ou contração de músculos agonistas e antagonistas</li> <li>• Resposta a relaxantes musculares, especialmente a agonistas GABAérgicos (por exemplo, o diazepam)</li> </ul>
<p><b>Fenótipos (definitivo, provável e possível):</b></p> <p>Cumprir todos os critérios <i>major</i>, independentemente da presença de critérios <i>minor</i> = diagnóstico definitivo</p> <p>Cumprir três ou quatro critérios <i>major</i> (que devem incluir a presença de auto-anticorpos no sangue e a exclusão de um diagnóstico alternativo), e pelo menos dois critérios <i>minor</i> = diagnóstico definitivo</p> <p>Cumprir três critérios <i>major</i> (que devem incluir a exclusão de um diagnóstico alternativo) e pelo menos dois critérios <i>minor</i> = diagnóstico provável</p> <p>Cumprir três critérios <i>major</i> (que devem incluir a exclusão de um diagnóstico alternativo) e menos de dois critérios <i>minor</i> = diagnóstico possível</p> <p>Cumprir dois critérios <i>major</i> (que devem incluir a exclusão de um diagnóstico alternativo) e pelo menos dois critérios <i>minor</i> = diagnóstico possível</p>

Legenda: MI, membros inferiores; MS, membros superiores; GAD, glutamic acid decarboxylase; LCR, líquido cefalorraquidiano; GABA, *gamma-aminobutyric acid*

Apesar de não fazer parte dos critérios referidos, a presença de outras doenças autoimunes concomitantes suporta também o diagnóstico de SPS.<sup>3,32</sup>

### **Exames complementares de diagnóstico**

O diagnóstico baseia-se nas características clínicas e na presença de anticorpos antineuronais no soro. A

investigação inicial deve incluir ainda a eletromiografia, a análise de LCR, incluindo anticorpos antineuronais e bandas oligoclonais, e a ressonância magnética encefálica e da coluna vertebral (já que a patologia osteoarticular pode decorrer com rigidez).<sup>3,33</sup>

Perante o diagnóstico de SPS é fulcral a exclusão de neoplasia oculta, a não ser que esteja já estabelecida outra etiologia para o quadro clínico. Perante um estudo negativo, o doente deve ser reavaliado a cada 6 meses durante 4 anos.<sup>20,34</sup> Outros exames complementares de diagnóstico podem ser realizados no sentido de diagnosticar patologias autoimunes concomitantes ou outras patologias neurológicas (**Tabela 2**).<sup>20</sup>

**Tabela 2.** Exames complementares realizados durante o estudo de SPS.<sup>3,28</sup>

Exames complementares de diagnóstico	
<b>Essenciais</b>	
1. Estudo analítico: hemograma, ionograma, creatinina, ureia, aspartato aminotransferase, alanina aminotransferase, gama glutamil transferase, fosfatase alcalina, tempo de protombina, <i>international normalized ratio</i> , tempo de tromboplastina parcial ativado, hormona estimulante da tiróide, hemoglobina glicada, creatina cinase, velocidade de sedimentação e proteína C reativa 2. Serologia: anticorpos anti-GAD65 e anti-anfifisina 3. Líquido cefalorraquidiano: células, proteínas, glicose, citologia e bandas oligoclonais 4. Ressonância magnética encefálica e medular 5. Eletromiografia 6. TC tóraco-abdomino-pélvica, colonoscopia, endoscopia digestiva alta, mamografia, ecografia tiroideia, PET scan corporal, biópsia dirigida (em caso de possível neoplasia primária)	
<b>Adicionais</b>	
1. Estudo analítico: eletroforese de proteínas, vitamina B12, ácido fólico, fator reumatóide; anticorpos anti-células parietais, anti-transglutaminase e anti-fator intrínseco; outros anticorpos que permitam identificar doença autoimune coexistente (de acordo com a clínica) 2. Testes genéticos: genes <i>GLRA1</i> , <i>GLRB1</i> e <i>SLC6A5</i> , associados à SPS; testes genéticos para diagnósticos diferenciais, como paraparésias espásticas ou distonias hereditárias	

Legenda: GAD, *glutamic acid decarboxylase*; TC, tomografia computadorizada; PET scan, *positron emission tomography scan*; *GLRA1*, *glycine receptor α1*; *GLRB1*, *glycine receptor β1*; *SLC6A5*, *Solute Carrier Family 6 Member 5*; SPS, *stiff-person syndrome*.

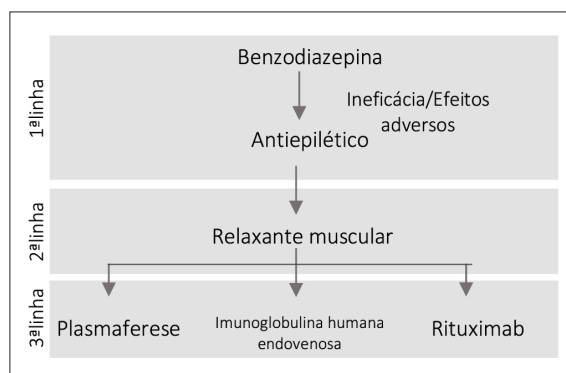
## Diagnóstico diferencial

O diagnóstico diferencial da SPS é vasto e inclui múltiplas doenças neurológicas comuns, designadamente síndromes parkinsonianas, miopatias, distonias, paraparésias espásticas hereditárias, doenças do neurónio motor,

mielopatias, tétano e neuromiotonia, leucodistrofias, entre outras, mas também outras doenças não neurológicas como a espondilite anquilosante, reações adversas a fármacos e síndromes funcionais.<sup>3</sup>

## Tratamento

Embora não exista um protocolo definido para o tratamento da SPS, um dos esquemas mais utilizados na literatura encontra-se representado na **Fig. 1**. O tratamento deve ser iniciado com uma benzodiazepina, que além do alívio sintomático pode ajudar a corroborar o diagnóstico. Se ocorrer intolerância ou ineficácia das benzodiazepinas, sugere-se a substituição ou adição de um antiepiléptico. Como segunda linha, surge o baclofeno oral e, por fim, como terceira linha, existem as terapêuticas imunomoduladoras, nomeadamente a imunoglobulina humana endovenosa, a plasmaferese e o rituximab. Apesar deste algoritmo teórico, e sobretudo na presença de anticorpos detetáveis no soro e/ou LCR, as terapêuticas imunomoduladoras devem ser iniciadas precocemente, muitas vezes em simultâneo com o tratamento sintomático. Importa não esquecer o tratamento da neoplasia subjacente, nos casos de síndromes paraneoplásicas, que, se bem-sucedido, permite a resolução completa dos sintomas neurológicos associados.<sup>35,36</sup>



**Figura 1.** Esquema terapêutico proposto na literatura.<sup>35,36</sup>

Além do tratamento farmacológico, a SPS implica uma abordagem multidisciplinar, incluindo Neurologia, Psiquiatria, Psicologia e Fisiatria (**Tabela 3**).<sup>35,36</sup>

## Sintomático

### Benzodiazepinas

O principal tratamento sintomático são as benzodiazepinas, agonistas GABA

**Tabela 3.** Formas de administração, mecanismos de ação e efeitos adversos dos fármacos/terapêuticas utilizados na SPS. Adaptado de <sup>3,35,36</sup>

Fármaco	Dose	Mecanismo	Efeitos adversos
<b>Benzodiazepinas</b>			
Diazepam	5-100 mg/dia	Agonista GABAA	Sonolência, depressão respiratória, tonturas e disartria
Clonazepam	2.5-6 mg/dia	Agonista GABAA	Sonolência, depressão respiratória, tonturas e disartria
<b>Antiepiléticos</b>			
Pregabalina	50-200mg 3id	GABAérgico	Sonolência e xerostomia
Gabapentina	300-900 mg 3id	GABAérgico	Sonolência e xerostomia
Tiagabina	4-8mg 2id	GABAérgico	Sonolência e tonturas
Levetiracetam	500-1000mg 2id	Redução da libertação de neurotransmissores	Sonolência, alterações de comportamento e de humor
Carbamazepina	200-800mg 2-4id	Bloqueadores de canais de sódio	Sonolência, tonturas, náuseas, vômitos, síndrome de Stevens-Johnson
<b>Relaxantes musculares</b>			
Baclofeno	10-60 mg/dia	Agonista GABAB	Sonolência e tonturas
Tizanidina	6-36 mg/dia	Agonista central do recetor $\alpha_2$ adrenérgico	Sonolência, tonturas e xerostomia
Toxina botulínica	Variável	Inibição da libertação pré-sináptica de acetilcolina	Fraqueza muscular
<b>Imunossuppressores</b>			
IG IV	2 g/kg durante 2 a 5 dias	Neutralização de anticorpos antiGAD	Reações durante a infusão – cefaleia, eventos trombóticos, meningite asséptica, anafilaxia
Plasmaferese	-	-	Hipotensão, hemorragia, imunossupressão grave
Rituximab	Não definida.	Anticorpos monoclonais quiméricos contra CD20	Sintomas respiratórios, arritmias, raramente síndrome de Stevens-Johnson, leucoencefalopatia multifocal progressiva
<b>Terapêuticas complementares</b>			
Psicoterapia, fisioterapia e terapia ocupacional.			

Legenda: GABA, *gamma-aminobutyric acid*; GAD, *glutamic acid decarboxylase*; CD, *cluster of differentiation*

A com propriedades anticonvulsivantes, ansiolíticas e relaxantes musculares. O diazepam ou o clonazepam (quando o primeiro não é tolerado) são os mais frequentemente utilizados. Ao longo do tempo, com a progressão da doença, torna-se necessário o aumento de dose para o alívio sintomático ou a adição de outras classes farmacológicas, nomeadamente relaxantes musculares e antiepiléticos.<sup>3,26</sup>

### Antiepiléticos

Os antiepiléticos GABAérgicos (pregabalina, gabapentina e tiagabina) ajudam nos sintomas e melhoram as alterações eletromiográficas nos casos de SPS. O levetiracetam e a carbamazepina têm também eficácia demonstrada.<sup>3,26</sup>

### Relaxantes musculares

O baclofeno é um agonista GABA.

A frequentemente utilizado na espasticidade associada à SPS e uma ótima escolha quando as benzodiazepinas/antiepiléticos não são suficientes para controlo sintomático. Um dos efeitos adversos mais importantes do baclofeno são os efeitos cognitivos, por vezes motivo de intolerância, optando-se nestes casos por outras alternativas relaxantes musculares, nomeadamente a tizanidina.<sup>3,26</sup>

### Outros

A toxina botulínica pode ser eficaz no controlo dos espasmos e da dor, permitindo diminuir a necessidade ou a dose de fármacos. A limitação da toxina botulínica é que a espasticidade da SPS é, na maioria dos casos, generalizada, pelo que é necessária a combinação desta terapêutica com as opções farmacológicas supracitadas.<sup>3</sup>

A analgesia apresenta um importante papel no tra-

tamento sintomático da SPS. Na escolha do analgésico, deve ter-se em conta que os opiáceos reduzem a dor associada à rigidez e aos espasmos, mas podem, em casos raros, agravar os sintomas.<sup>3,37</sup>

### Terapêuticas imunomoduladoras

#### *Imunoglobulina humana endovenosa*

Nos doentes em que são identificados autoanticorpos potencialmente associados à SPS, este tratamento é iniciado mais precocemente, por vezes até em simultâneo com o tratamento sintomático. A dose de 2 g/kg/mês, dividida em ciclos de 3-5 dias, durante três meses tem demonstrado resultados promissores em doentes com SPS clássica. No entanto, quando o tratamento é interrompido, a doença pode recidivar/progredir, sendo necessário retomá-lo ou associar outros fármacos.<sup>38</sup>

#### *Plasmaferese*

Em comparação com a imunoglobulina humana endovenosa, a evidência é menor para a plasmaferese, no entanto, a maioria dos ensaios existentes refere uma melhoria estatisticamente significativa dos sintomas em doentes em tratamento farmacológico concomitante ou naqueles que apresentam associadamente DM I. Assim, a plasmaferese torna-se uma opção quando existe doença refratária à imunoglobulina humana endovenosa.<sup>39</sup>

#### *Rituximab*

A utilização de rituximab, um anticorpo monoclonal anti-CD20, leva à depleção de células B e, assim, de anticorpos, nomeadamente anti-GAD65. Existem alguns casos isolados que reportam benefício do rituximab, com melhoria da SPS, no entanto, a evidência ainda é limitada e a dose não está estabelecida. Trata-se de uma terapêutica de última linha para os casos graves e refratários a todas as outras opções disponíveis, e particularmente naqueles em que a etiologia autoimune é estabelecida.<sup>35</sup>

### Prognóstico

O prognóstico da SPS é muito variável: desde doentes com uma doença indolente, com episódios ocasionais de rigidez que respondem à terapêutica de primeira e segunda linha; até indivíduos com doença de carácter mais agressivo, com progressão rápida para estádios tardios e grande impacto na qualidade de vida.<sup>20</sup>

A sobrevida destes doentes varia entre 6-28 anos após

o início dos sintomas, e depende da variante clínica.<sup>18,20,40</sup> Normalmente a SPS clássica responde ao tratamento instituído e permanece estável, no entanto, cerca de 10% dos doentes apresentam paroxismos de disautonomia ou morte súbita, como resultado de espasmos sucessivos ou interrupção súbita da terapêutica farmacológica.<sup>18,20</sup>

### Conclusão

A SPS é uma doença neurológica rara, ainda que provavelmente subdiagnosticada, caracterizada por rigidez muscular e espasmos dolorosos.

O seu reconhecimento clínico é essencial para um diagnóstico precoce que permita o início atempado do tratamento sintomático e dirigido, e consequentemente a recuperação da autonomia e melhoria da qualidade de vida dos doentes. Nos casos paraneoplásicos, o tratamento imediato da neoplasia subjacente pode, além da resolução do quadro neurológico associado, aumentar a probabilidade de sobrevida. ■

#### Contributorship Statement / Declaração de Contribuição

AA, RR: Desenho e execução do estudo, elaboração do manuscrito e aprovação final.

JD e ES: Revisão do texto e aprovação final.

#### Responsabilidades Éticas

Conflitos de Interesse: Os autores declaram não possuir conflitos de interesse.

Suporte Financeiro: O presente trabalho não foi suportado por nenhum subsídio ou bolsa ou bolsa.

Proveniência e Revisão por Pares: Não comissionado; revisão externa por pares.

#### Ethical Disclosures

Conflicts of Interest: The authors have no conflicts of interest to declare.

Financial Support: This work has not received any contribution grant or scholarship.

Provenance and Peer Review: Not commissioned; externally peer reviewed.




#### References / Referências

1. Moersch FP, Woltman HW. Progressive fluctuating muscular rigidity and spasm (stiff-man syndrome): report of a case and some observations in 13 other cases. *Proc Staff Meet Mayo Clin.* 1956;31:421-7.
2. Baizabal-Carvallo JF, Jankovic J. Movement disorders in autoimmune diseases. *Mov Disord.* 2012;27:935-46. doi: 10.1002/mds.25011
3. Hadavi S, Noyce AJ, David LR, Giovannoni G. Stiff person syndrome. *Pract Neurol.* 2011;11:272-82. doi: 10.1136/practneurol-2011-000071
4. Dalakas MC. Stiff person syndrome: advances in pathogenesis and therapeutic interventions. *Curr Treat Options Neurol.* 2009;11:102-10. doi: 10.1007/s11940-009-0013-9

5. Dalakas MC. Stiff-person Syndrome and GAD Antibody-spectrum Disorders: GABAergic Neuronal Excitability, Immunopathogenesis and Update on Antibody Therapies. *Neurotherapeutics*. 2022 ;19:832-47. doi: 10.1007/s13311-022-01188-w.
6. Bilic E, Bilic E, Sepec BI, Vranjes D, Zagar M, Butorac V, et al. Stiff-person syndrome, type 1 diabetes, dermatitis herpetiformis, celiac disease, microcytic anemia and copper deficiency. Just a coincidence or an additional shared pathophysiological mechanism? *Clin Neurol Neurosurg*. 2009;111:644–5. doi: 10.1016/j.clineuro.2009.04.006
7. Fenalti G, Buckle AM. Structural biology of the GAD autoantigen. *Autoimmun Rev*. 2010;9:148–52. doi: 10.1016/j.autrev.2009.05.003.
8. Ali F, Rowley M, Jayakrishnan B, Teuber S, Gershwin ME, Mackay IR. Stiff-person syndrome (SPS) and anti-GAD-related CNS degenerations: protean additions to the autoimmune central neuropathies. *J Autoimmun*. 2011;37:79–87. doi: 10.1016/j.jaut.2011.05.005
9. Levy LM, Levy-Reis I, Fujii M, Dalakas MC. Brain gamma-aminobutyric acid changes in stiff-person syndrome. *Arch Neurol*. 2005;62:970–4. doi: 10.1001/archneur.62.6.970
10. Holmoy T, Geis C. The immunological basis for treatment of stiff person syndrome. *J Neuroimmunol*. 2011;231:55–60. doi: 10.1016/j.jneuroim.2010.09.0149.
11. Raju R, Hampe CS. Immunology of stiff-person syndrome. *Int Rev Immunol*. 2008; 27:79–92. doi: 10.1080/08830180701883240
12. Manto MU, Laute MA, Aguera M, Rogemond V, Pandolfo M, Honnorat J. Effects of anti-glutamic acid decarboxylase antibodies associated with neurological diseases. *Ann Neurol*. 2007;61:544–51. doi: 10.1002/ana.21123
13. Muñoz-Lopetegui A, de Bruijn MA, Boukhrissi S, Bastiaansen AE, Nagtzaam MM, Hulsenboom ES, et al. Neurologic syndromes related to anti-GAD65: Clinical and serologic response to treatment. *Neurol Neuroimmunol Neuroinflamm*. 2020;7:e696. doi: 10.1212/NXI.0000000000000696.
14. Rosin L, De Camilli P, Butler M, Solimena M, Schmitt HP, orgenthaler N, et al. Stiff-man syndrome in a woman with breast cancer: an uncommon central nervous system paraneoplastic syndrome. *Neurology*. 1998;50:94–8. doi: 10.1212/wnl.50.1.94
15. Butler M, Hayashi A, Ohkoshi N, Villmann C, Becker CM, Feng G, et al. Autoimmunity to gephyrin in stiff-man syndrome. *Neuron*. 2000;26:307–12. doi: 10.1016/s0896-6273(00)81165-4
16. Pittock SJ, Lucchinetti CF, Parisi JE, Benarroch E, Mokri B, Stephan CL, et al. Amphiphysin autoimmunity: paraneoplastic accompaniments. *Ann Neurol*. 2005;58:96–107. doi: 10.1002/ana.20529
17. Meinck HM. Stiff man syndrome. *CNS Drugs*. 2001;15:515-26. doi: 10.2165/00023210-200115070-00002.
18. Gershanik OS. Stiff-person syndrome. *Parkinsonism Relat Disord*. 2009;15:S130–4. doi: 10.1016/S1353-8020(09)70799-0
19. Economides JR, Horton JC. Eye movement abnormalities in stiff person syndrome. *Neurology*. 2005;65:1462–4. doi: 10.1212/01.wnl.0000183068.42803.33
20. Mitsumoto H, Schwartzman MJ, Estes ML, Chou SM, Franchise EF, Camilli PD, et al. Sudden death and paroxysmal autonomic dysfunction in stiff-man syndrome. *J Neurol* 1991;238:91–6. doi: 10.1007/BF00315688
21. Tinsley JA, Barth EM, Black JL, Williams DE. Psychiatric consultations in stiff-man syndrome. *J Clin Psychiatry*. 1997;58:444–9. doi: 10.4088/jcp.v58n1007
22. Ameli R, Snow J, Rakocevic G, Dalakas MC. A neuropsychological assessment of phobias in patients with stiff person syndrome. *Neurology*. 2005;64:1961–3. doi: 10.1212/01.WNL.0000163984.71993.FE
23. Barker RA, Revesz T, Thom M, Marsden CD, Brown P. Review of 23 patients affected by the stiff man syndrome: clinical subdivision into stiff trunk (man) syndrome, stiff limb syndrome, and progressive encephalomyelitis with rigidity. *J Neurol Neurosurg Psychiatry*. 1998;65:633–40. doi: 10.1136/jnnp.65.5.633
24. Damásio J, Leite MI, Coutinho E, Waters P, Woodhall M, Santos MA, et al. Progressive encephalomyelitis with rigidity and myoclonus: the first pediatric case with glycine receptor antibodies. *JAMA Neurol*. 2013;70:498-501. doi: 10.1001/jamaneurol.2013.1872.
25. Mas N, Saiz A, Leite MI, Waters P, Baron M, Castaño D, et al. Antiglycine-receptor encephalomyelitis with rigidity. *J Neurol Neurosurg Psychiatry*. 2011;82:1399–401. doi: 10.1136/jnnp.2010.229104
26. Baizabal-Carvallo JF, Jankovic J. Stiff-person syndrome: insights into a complex autoimmune disorder. *J Neurol Neurosurg Psychiatry*. 2014;0:1–9. doi: 10.1136/jnnp-2014-309201
27. Duddy ME, Baker MR. Stiff person syndrome. *Front Neurol Neurosci*. 2009;29:147–65. doi: 10.1159/000212375
28. Balint B, Thomas R. Hereditary Hyperekplexia Overview. 2007 Jul 31 [Updated 2019 Dec 19]. In: Adam MP, Mirzaa GM, Pagon RA, et al, editors. *GeneReviews*® [Internet]. Seattle: University of Washington, Seattle; 2022.
29. Mine J, Taketani T, Yoshida K, Yokochi F, Kobayashi J, Maruyama K, et al. Clinical and genetic investigation of 17 Japanese patients with hyperekplexia. *Dev Med Child Neurol*. 2015;57:372-7. doi: 10.1111/dmcn.12617.
30. Thomas RH, Chung SK, Wood SE, Cushion TD, Drew CJ, Hammond CL, Vanbellinghen JF, Mullins JG, Rees MI. Genotype-phenotype correlations in hyperekplexia: apnoeas, learning difficulties and speech delay. *Brain*. 2013;136:3085-95. doi: 10.1093/brain/awt207.
31. Alberca R, Romero M, Chaparro J. Jerking stiff-man syndrome. *J Neurol Neurosurg Psychiatry*. 1982;45:1159-60. doi: 10.1136/jnnp.45.12.1159.
32. Dalakas MC, Fujii M, Li M, McElroy B. The clinical spectrum of anti- GAD antibody-positive patients with stiff-person syndrome. *Neurology*. 2000;55:1531–5. doi: 10.1212/wnl.55.10.1531
33. Newsome SD, Johnson T. Stiff person syndrome spectrum disorders; more than meets the eye. *J Neuroimmunol*. 2022;369:577915. doi: 10.1016/j.jneuroim.2022.577915
34. Vedeler CA, Antoine JC, Giometto B, Graus F, Grisold W, Hart IK, et al. Management of paraneoplastic neurological syndromes: report of an EFNS Task Force. *Eur J Neurol*. 2006;13:682-90. doi: 10.1111/j.1468-1331.2006.01266.x.
35. Nolan JD, Nicholas JA. Stiff-Person Syndrome – treatment consists of immunomodulatory therapies and symptom management. *Practical Neurology*. 2020;61-4.
36. Ortiz JF, Mohammad RG, Cox AM, Tambo W, Bashir F, Wirth M, et al. Stiff-Person Syndrome: a treatment update and New directions. *Cureus*. 2020;12: e11995. doi: 10.7759/cureus.11995
37. Zappaterra M, Shouse E, Levine RL. Low-dose naltrexone reduces symptoms in stiff-person syndrome. *Med Hypotheses*. 2020;137:109546. doi: 10.1016/j.mehy.2019.109546
38. Dalakas MC, Fujii M, Li M, Lutfi B, Kyhos J, McElroy B. High-dose intravenous immune globulin for stiff-person syndrome. *N Engl J Med*. 2001;345:1870–6. doi: 10.1056/NEJMoa01167
39. Sanchez K, Ullah A, Waler AR, Chakfe Y. Improving ambulation and minimizing disability with therapeutic plasma exchange in a stiff-person syndrome patient with recurrent falls. *Cureus*. 2019;11:e6209. doi: 10.7759/cureus.6209
40. McKeon A, Robinson MT, McEvoy KM, Matsumoto JY, Lennon VA, Ahlskog JE, et al. Stiff-man syndrome and variants: clinical course, treatments, and outcomes. *Arch Neurol*. 2012;69:230-8. doi:10.1001/archneurol.2011.991

## CASO CLÍNICO/CASE REPORT

**Diagnóstico de Esclerose Múltipla em Adolescentes Segundo os Critérios de McDonald de 2017: Dois Casos Clínicos****Multiple Sclerosis Diagnosis in Adolescents by 2017 McDonald Criteria: Two Case Reports**

 Daniela Araújo <sup>1,\*</sup>,  Ângela Pereira <sup>1</sup>,  Sofia A. Martins <sup>3</sup>, Ricardo Maré <sup>3</sup>,  João Cerqueira <sup>3</sup>, Susana Carvalho <sup>1</sup>

1-Serviço de Pediatria, Hospital de Braga, Braga, Portugal

2-Serviço de Neurologia, Hospital de Braga, Braga, Portugal

3-Consulta de Neuroimunologia, Serviço de Neurologia, Hospital de Braga, Braga, Portugal

DOI: <https://doi.org/10.46531/sinapse/CC/210059/2022>

**Informações/Informations:**

Caso Clínico, publicado em Sinapse, Volume 22, Número 3, julho-setembro 2022. Versão eletrónica em [www.sinapse.pt](http://www.sinapse.pt); Case Report, published in Sinapse, Volume 22, Number 3, July-September 2022. Electronic version in [www.sinapse.pt](http://www.sinapse.pt)

© Autor (es) (ou seu (s) empregador (es)) e Sinapse 2022. Reutilização permitida de acordo com CC BY-NC. Nenhuma reutilização comercial. © Author(s) (or their employer(s)) and Sinapse 2022. Re-use permitted under CC BY-NC. No commercial re-use.

**Palavras-chave:**

Adolescente;  
Esclerose Múltipla/diagnóstico;  
Esclerose Múltipla/diagnóstico por imagem.

**Keywords:**

Adolescent;  
Multiple Sclerosis/diagnosis;  
Multiple Sclerosis/diagnostic imaging.

**\*Autor Correspondente / Corresponding Author:**

Daniela Araújo  
Sete Fontes - São Victor,  
4710-243 Braga, Portugal  
[da.nielamatos@hotmail.com](mailto:da.nielamatos@hotmail.com)

**Recebido / Received:** 2021-09-20

**Acite / Accepted:** 2022-01-18

**Publicado / Published:** 2022-10-20

**Resumo**

Apesar do diagnóstico de esclerose múltipla (EM) ser geralmente realizado em idade adulta, a apresentação ocorre antes dos 18 anos em até 10% dos indivíduos. Desde a revisão de 2010 dos critérios de McDonald, que estes podem ser aplicados no diagnóstico de EM em adolescentes. Apresentamos dois casos de diagnóstico nesta faixa etária: o primeiro de uma adolescente com antecedentes familiares de EM com apresentação de nevrite ótica retrobulbar à direita e lesões da substância branca periventriculares e infratentoriais; e o segundo de um adolescente com uma apresentação sugestiva de mielite aguda transversa, com nível sensitivo em D10, e múltiplas lesões inflamatórias cerebrais e medulares. A pesquisa de bandas oligoclonais no líquido cefalorraquidiano foi positiva em ambos. Ambos cumpriam os critérios de McDonald de 2017 para diagnóstico de EM. O diagnóstico de EM em idade pediátrica é complexo, necessitando de um alto grau de suspeição. A ponderação de outros diagnósticos, especialmente outras doenças cerebrais de natureza inflamatória, é imprescindível.

**Abstract**

Although multiple sclerosis' (MS) diagnosis is usually made in adulthood, clinical presentation before the age of 18 occurs in up to 10% of the individuals. McDonald's criteria applicability in diagnosing MS in adolescents is already established with the 2010 revision. The first clinical case we present is an adolescent with a family history of MS and a right retrobulbar optic neuritis' presentation. Magnetic resonance imaging revealed periventricular and infratentorial lesions white matter lesions. The second case describes an adolescent with a suggestive presentation of acute transverse myelitis, with a sensitive level in D10 and multiple brain and spinal inflammatory lesions. Cerebrospinal fluid oligoclonal bands were present in both patients. Both met the 2017 McDonald criteria for MS diagnosis.

MS diagnosis is particularly difficult in children and adolescents. A high degree of suspicion is needed. Differential diagnosis with other cerebral inflammatory disorders must be considered.



## Introdução

A esclerose múltipla (EM) é uma doença inflamatória auto-imune crônica, que afeta o sistema nervoso central (SNC).<sup>1,2</sup> Apesar do diagnóstico ser geralmente realizado na idade adulta, os sintomas surgem antes dos 18 anos em até cerca de 10% dos indivíduos.<sup>1,3,4</sup>

A aplicabilidade dos critérios de McDonald no diagnóstico de EM em crianças com idade igual ou superior a 11 anos já se encontra estabelecida desde a sua revisão em 2010.<sup>5</sup> Na revisão de 2017, as lesões sintomáticas foram incluídas para demonstrar disseminação no tempo (DT) e no espaço (DE), assim como a síntese intratecal de bandas oligoclonais (BOCs) passou a representar um critério para DT e as lesões corticais um critério para DE.<sup>6</sup> Na presença de uma síndrome clínica isolada (CIS) típica, que cumpra critérios clínicos ou imagiológicos para DE, e na ausência de uma melhor explicação para a apresentação clínica e na ausência de alterações atípicas do líquido cefalorraquidiano (LCR), a presença de BOCS no LCR permite o diagnóstico de EM mesmo não estando presentes alterações na ressonância magnética (RM) sugestivas de DT e antes da ocorrência de um segundo evento de EM.<sup>6</sup>

Um critério fundamental para o diagnóstico de EM é a exclusão de outras patologias capazes de justificar um evento desmielinizante do SNC, entre as quais se destacam as doenças do espectro da neuromielite óptica (DENMO) e a síndrome anti-MOG, patologias estas que contraindicam a maioria das terapêuticas utilizadas na EM.<sup>6</sup> Neste sentido, e na presença de um evento clínico sugestivo, deve ser realizada a pesquisa de anticorpos anti-aquaporina 4 (AQP4) e anticorpos contra a glicoproteína da mielina de oligodendrócitos (MOG), particularmente na população pediátrica, onde a consideração destes diagnósticos diferenciais é imprescindível.<sup>6</sup>

Pela importância do diagnóstico precoce e da aplicabilidade dos critérios de diagnóstico de EM mesmo em crianças, reportamos duas apresentações clínicas distintas de EM em adolescentes.

## Casos Clínicos

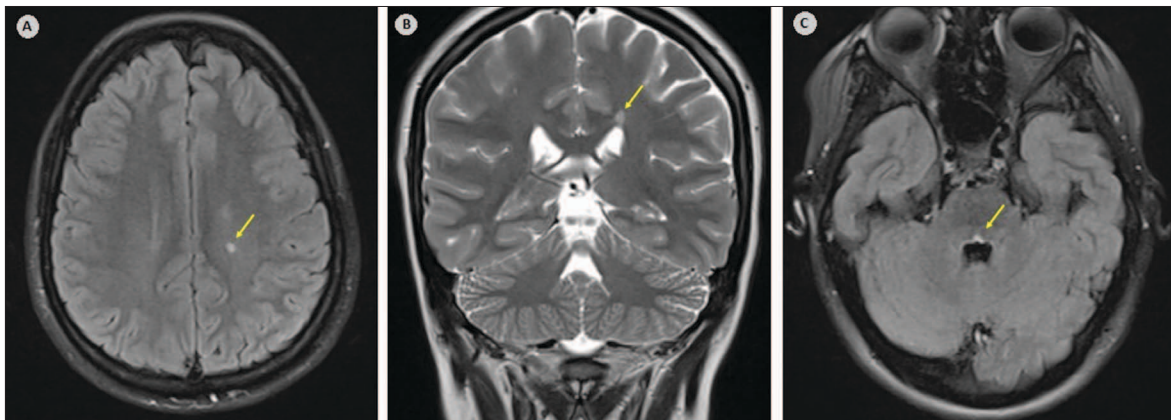
### Caso 1

Adolescente do sexo feminino, 15 anos, sem antecedentes pessoais de relevo à exceção de excesso de peso, sob contraceptivo oral. Dos antecedentes familiares, a destacar um tio materno com EM, avó materna com antecedentes de enxaqueca e uma irmã com cefaleias de tensão.

Observada no Serviço de Urgência (SU) por cefaleias frontais intermitentes, com cerca de 1 mês de evolução e noção de agravamento na semana prévia. Estas eram mais intensas à direita e no período matinal. Associadamente referia visão enevoada à direita, com dor ocular ipsilateral agravada com o movimento e fotofobia. Negava febre, náuseas, vômitos ou outra sintomatologia acompanhante. Ao exame objetivo foi notado nistagmo horizontal bilateral esgotável nos extremos do olhar, sem outras alterações. Foi observada por Oftalmologia com objetivação de acuidade visual preservada, ausência de alterações do fundo ocular e reflexos pupilares normais. Realizou ainda tomografia de coerência óptica (OCT) que não revelou alterações.

Realizou estudo analítico com hemograma, bioquímica geral e proteína C reativa, que não tinham alterações. O restante estudo efetuado encontra-se descrito na **Tabela 1**. Realizou ainda tomografia computadorizada (TC) cerebral que não revelou alterações.

Pela possibilidade de se tratar de nevrite retrobulbar direita, foi decidida a realização de RM cerebral (**Fig. 1**) que demonstrou lesões hiperintensas em T2 a envolverem a substância branca periventricular posterior esquerde



**Figura 1.** Achados da ressonância magnética (RM) cerebral do caso 1

Lesão na substância branca periventricular posterior esquerda (A – corte transversal em FLAIR; B – corte coronal em T2) e lesão na região intercolicular protuberancial (C - corte transversal em FLAIR).

**Tabela 1.** Exames complementares de diagnóstico realizados.

Exames complementares de diagnóstico	Caso 1	Caso 2
Velocidade de sedimentação (mm/h)	25	
<b>Estudo imunológico</b>		
IgA, IgM e IgG	Sem alterações	
C3, C4 e CH50	Sem alterações	Sem alterações
Anti-ds-DNA, ANA, ANCA	Negativo	Negativo
<b>Serologias infecciosas</b>		
Anticorpos anti-CMV	Negativo*	
Anticorpos anti-EBV	Contacto prévio**	Negativo*
Anticorpos anti-parvovírus	Contacto prévio**	
Anti-corpos anti-herpes I	Contacto prévio**	Negativo*
Anticorpos anti-herpes II	Negativo*	Negativo*
Anticorpos anti-borrelia	Negativo*	Negativo*
Anticorpos anti-rickettsias		Negativo*
VDRL		Não reativo
VHA, VHB, VIH		Negativo
<b>LCR</b>		
Glicose (mg/dL)	64	71
Proteínas (mg/dL)	0,17	0,32
Eritrócitos (/ul)	1	405
Células (/ul)	1	<b>13 (90% linfócitos)</b>
Microbiológico	Negativo	Negativo
- Pesquisa de bactérias ( <i>E. coli</i> , <i>haemophilus influenzae</i> , <i>Listeria monocytogenes</i> , <i>Neisseria meningitidis</i> , <i>Streptococcus agalactiae</i> , <i>Streptococcus pneumoniae</i> )	Negativo	Negativo
- Pesquisa de vírus (citomegalovírus, enterovírus, herpes simplex 1 e 2, herpesvírus humano 6, parechovírus, varicela zoster)	Negativo	Negativo
- Pesquisa de <i>Cryptococcus neoformans/gatti</i>	Negativo	Negativo
- Pesquisa de micobactérias (exame direto e cultural)		Negativo
- Pesquisa de bandas oligoclonais	<b>Positiva</b>	<b>Positiva</b>
Anticorpos anti-AQP4		Negativos
Anticorpos anti-MOG		Negativos

\* IgM e IgG negativos; \*\* IgM negativo e IgG positivo

querda (**Fig. 1 - A e 1 - B**), ambos os cornos occipitais, o pedúnculo cerebeloso inferior direito e a região inter-colicular protuberancial (**Fig. 1 - C**), esta última com captação de contraste após administração de gadolínio. O LCR tinha uma pressão de abertura normal. A contagem celular e a análise bioquímica não tinham alterações

e os exames direto e cultural foram negativos (**Tabela 1**). Foi detetada produção intratecal de BOCs.

Realizou corticoterapia endovenosa (metilprednisolona na dose de 1 g/dia) durante 5 dias, com resolução completa dos sintomas. Foi orientada para consulta externa de Neurologia, tendo iniciado terapêutica modificadora

da doença com fumarato de dimetilo inicialmente na dose de 120 mg 2 vezes por dia e, posteriormente após 2 semanas, de 240 mg 2 vezes por dia. Durante o período de seguimento de cerca de 18 meses, não teve novos surtos. Realizou RM cerebral 12 meses após o evento inicial com manutenção das lesões encontradas, sem captação de contraste, e sem novas lesões descritas.

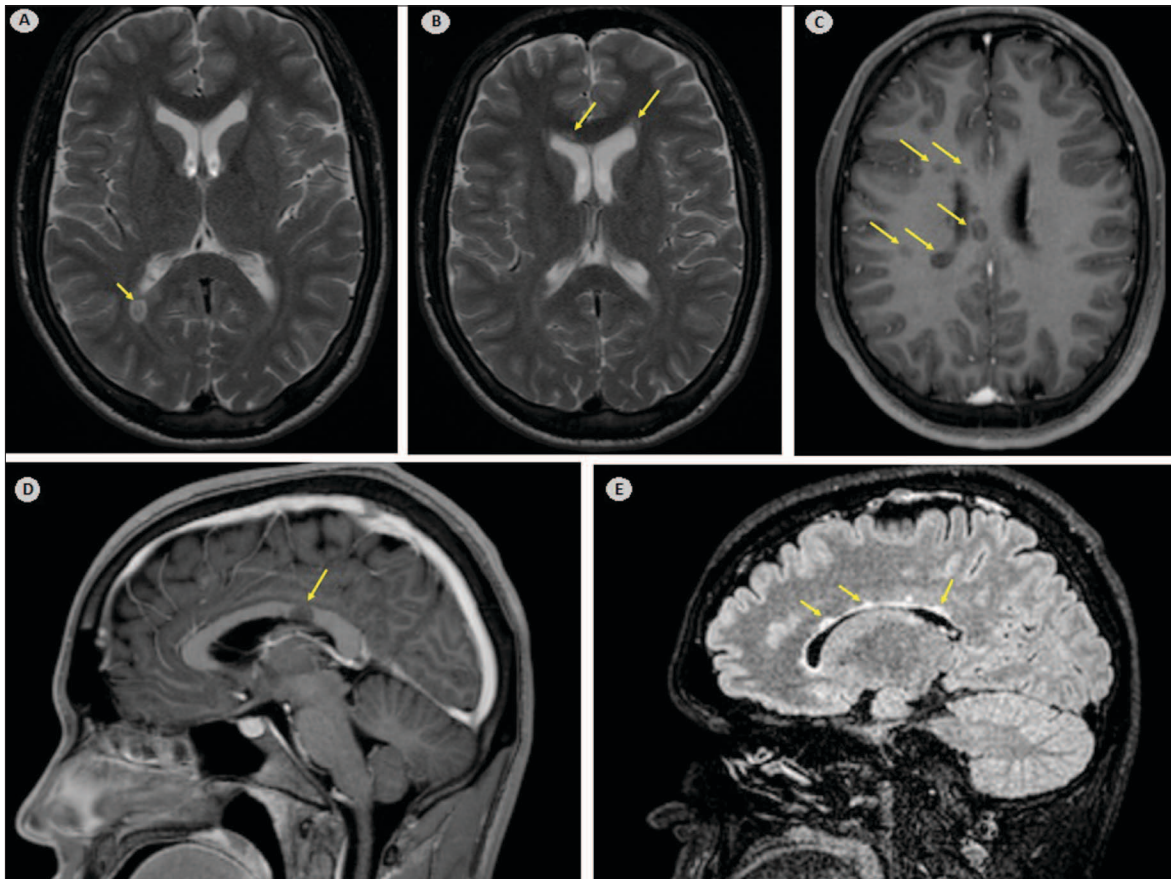
## Caso 2

Adolescente do sexo masculino, com 16 anos de idade. Sem antecedentes familiares de relevo. Cerca de 2 anos antes tinha sido observado em regime de SU e posteriormente em consulta de Neurologia por episódio de cefaleia frontal com 10 dias de evolução, associada a despertares noturnos e vômitos. Não foram objetivadas alterações ao exame neurológico e oftalmológico. Realizou TC com administração de contraste endovenoso que não revelou alterações e RM cerebral que demonstrou um pequeno número de focos inespecíficos de hipersinal da substância branca em T2 e FLAIR. Por melhoria espontânea, não foi realizada punção lombar.

Foi trazido ao SU por sensação de parestesias e diminuição da sensibilidade nos pés com início no dia anterior e progressão em algumas horas até à linha do umbigo, acompanhando-se de diminuição da sensibilidade ao urinar e defecar. Negava outros sintomas acompanhantes, qualquer tipo de trauma ou sintomatologia prévia sugestiva de lesões neurológicas focais. Ao exame objetivo foi identificado um nível sensitivo bilateral em D10 com hipostesia algica e tátil, com propriocepção preservada. O restante exame objetivo, incluindo os reflexos osteotendinosos, era normal.

Na hipótese de se tratar de uma lesão medular, foi realizada RM (1,5 Tesla) das regiões dorsal e lombar e ambas não demonstraram alterações. Foi ainda realizado estudo analítico e punção lombar, cujos resultados são apresentados na **Tabela 1**.

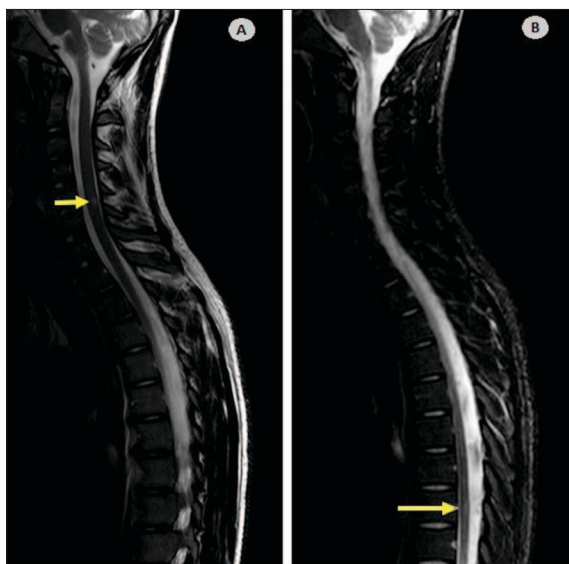
Após realização de 5 dias de corticoterapia endovenosa com metilprednisolona 1 g/dia, com ligeira melhoria sintomática, foi realizado novo estudo imagiológico (RM 1,5 Tesla) do neuro-eixo que revelou múltiplas lesões focais (**Fig. 2**), com hipersinal nas sequências TR longo, en-



**Figura 2.** Achados da RM cerebral do caso 2.

A (corte transversal em T2) e C (corte transversal em T1) – lesões na substância branca periventricular ; B (corte transversal em T2) – lesões na cápsula interna; D (corte transversal em T1) e E (corte transversal em FLAIR) – lesões no corpo.

volvendo a substância branca periventricular (**Fig. 2 – A e C**), a cápsula interna (**Fig. 2 – B**), o corpo caloso e a interface septocalosa (**Fig. 2 – D e E**), a região subcortical frontal, os fórnices e o tronco cerebral, incluindo o trajeto intra-axial do nervo trigêmeo e as vertentes periféricas do bolbo raquidiano. Foram ainda identificadas 2 lesões medulares (**Fig. 3**): uma pequena lesão de predomínio posterior com extensão crânio-caudal inferior a um corpo vertebral na plataforma inferior de C5; e uma pequena lesão com características e topografia semelhantes no plano de D8. A pesquisa de BOCs no LCR foi positiva. Foi ainda realizada pesquisa de anticorpos séricos anti-AQP4 e anti-MOG que foi negativa.



**Figura 3.** Achados da RM medular do caso 2.

A (Corte sagital em STIR) - lesão na plataforma inferior de C5; B (Corte sagital em STIR) - lesão em D8.

À data de alta, foi orientado para consulta externa de Neurologia. Por se tratar de uma EM com carga lesional elevada, optou-se por iniciar terapêutica modificadora da doença com fingolimod 0,5 mg 1 vez por dia (peso do adolescente – 65 kg).

Cerca de 4 meses após o evento inicial, teve novo surto com características semelhantes, tendo realizado 5 dias de metilprednisolona 1 g/dia, com reversão completa das queixas. Três meses após este evento apresentou queixas de visão turva e desequilíbrio, com resolução completa após 5 dias de metilprednisolona na mesma dose. Realizou então nova RM cerebral que demonstrou novas lesões envolvendo o *basis pontis* à direita, o pedúnculo cerebeloso médio adjacente ao recesso lateral do IV ventrículo e na substância branca

periventricular à direita, tendo sido proposta alteração de terapêutica para ocrelizumab.

Aproximadamente 11 meses após o evento inicial, teve novo surto, com hipostesia álgica e táctil com nível em C4 à direita e hemiparesia discreta ipsilateral (grau 4 na *Medical Research Council Scale*), com resposta completa após ciclo de 5 dias de metilprednisolona 1 g/dia. Foi então iniciada terapêutica com ocrelizumab 600 mg cada 6 meses (dose inicial repartida em 2 tomas com 300 mg com 2 semanas de intervalo). Tanto a escolha do novo fármaco a iniciar como o *timing* de início deste resultaram de um consenso com o adolescente, tendo em conta a fase da vida em que se encontrava (constrangimentos de provas escolares, vacinação para a COVID-19 e ingresso no ensino superior).

Um mês após a alteração da terapêutica, teve novo surto com hipostesia táctil e parestesias no membro inferior direito, tendo realizado 3 dias de metilprednisolona, com reversão completa das queixas. Desde então e há cerca de 5 meses que se mantém assintomático.

## Discussão

As manifestações clínicas típicas da EM incluem sintomas cerebelosos (como ataxia) e alterações visuais (incluindo a nevrite óptica unilateral) ou sensitivas (como a mielite parcial).<sup>3,6</sup> Apresentações atípicas podem incluir nevrite óptica bilateral, mielite ou oftalmoplegia completas, cefaleias, alteração do estado de consciência, meningismo ou fadiga como sintoma isolado.<sup>6</sup>

Ambos os casos apresentados retratam o diagnóstico de EM forma surto-remissão na adolescência. No primeiro caso, o quadro clínico corresponde a uma nevrite óptica retrobulbar direita. Dada a clínica apresentada e considerando a história familiar de EM da adolescente, optou-se por não realizar a pesquisa de anticorpos anti-AQP4 e anti-MOG.

No segundo caso, e perante uma apresentação sugestiva de lesão medular, o diagnóstico diferencial entre EM e DENMO torna-se crucial. No que diz respeito ao LCR, são considerados achados atípicos e mais sugestivos de DENMO a pleocitose superior a 50 células/mm<sup>3</sup>, a presença de neutrófilos, eosinófilos ou células atípicas e a marcada hiperproteinorraquia com valores superiores a 100 mg/dL. Apesar da ligeira pleocitose encontrada e sendo esta inferior a 50 células/mm<sup>3</sup> e aliada a um predomínio de linfócitos, estes achados são favorecedores do diagnóstico de EM em detrimento de DENMO.<sup>7</sup> Neste caso e tendo em conta a revisão dos critérios de McDonald de 2017, a presença de BOCs no LCR permite cum-

prir critério para DT. Não devemos esquecer, no entanto, que apesar de mais favorecedora do diagnóstico de EM, a presença de BOCs no LCR pode também ocorrer em até 20% dos doentes com DENMO.<sup>7</sup> Apesar de a realização de RM da medula espinhal não ser obrigatória em todos os casos de suspeita de EM, é, no entanto, aconselhada sempre que a apresentação clínica sugira lesão nesta localização.<sup>6</sup> Apesar de não permitir a exclusão de DENMO, a extensão das lesões medulares a apenas 1 segmento vertebral associada à presença de lesões cerebrais observadas neste caso apoiam também o diagnóstico de EM em desfavor das DENMO.<sup>7</sup> Tendo em conta os achados, foi ainda realizada a pesquisa de anticorpos séricos anti-AQP4 e anti-MOG que foi negativa. A pesquisa destes anticorpos no LCR não foi realizada. No entanto, estudos demonstram que a sua presença no LCR na ausência de anticorpos séricos parece ser rara.<sup>8</sup>

Deste modo, em ambos os casos, os pacientes cumpriam os critérios de McDonald de 2017 para o diagnóstico de EM. No primeiro caso, a existência de lesões em localização periventricular e infratentorial permite o cumprimento de critérios para DE e a presença de lesões captantes e não captantes na RM e de BOCs no LCR para DT. No segundo caso, considerando a evidência imagiológica prévia de lesões inflamatórias e o aumento do número de lesões demonstrado na segunda RM, o critério para DT encontra-se satisfeito. Tendo ocorrido previamente um episódio de cefaleia com sinais de alarme que motivou a realização deste exame e na ausência de alterações visuais e/ou neurológicas associadas, com resolução espontânea das queixas, a caracterização deste como um primeiro evento clínico parece difícil, mas possível. Este pode também representar um pródromo de EM. Estudos sugerem uma maior frequência de sintomas, incluindo cefaleias, em pessoas com diagnóstico posterior de EM, parecendo estes representar pródromos da doença.<sup>9</sup> Nesse caso, o achado prévio imagiológico das lesões inflamatórias traduziria uma síndrome radiológica isolada (SRI). Estima-se que aproximadamente um terço dos pacientes com SRI sejam diagnosticados com EM num período até 5 anos, constituindo a idade jovem ao diagnóstico, o sexo masculino e a presença de lesões cervicais ou dorsais, todos presentes neste doente, fatores preditores do desenvolvimento de um primeiro evento clínico.<sup>10,11</sup> Além disso, vários estudos colocam em hipótese uma possível associação destes pródromos de EM com o SRI, uma vez que os primeiros parecem também ser mais comuns em indivíduos com estes achados imagiológicos.<sup>9</sup>

Como demonstrado, o diagnóstico de EM é comple-

to, tornando-se imprescindível o diagnóstico diferencial com outras patologias inflamatórias desmielinizantes do SNC e sendo esta distinção particularmente importante em idade pediátrica. ■

#### Contributorship Statement / Declaração de Contribuição

DA: desenho e elaboração do manuscrito; aprovação final. AP, SAM, RM, JC, SC: desenho e revisão do manuscrito; aprovação final.

#### Responsabilidades Éticas

Conflitos de Interesse: Os autores declaram a inexistência de conflitos de interesse na realização do presente trabalho.

Fontes de Financiamento: Não existiram fontes externas de financiamento para a realização deste artigo.

Confidencialidade dos Dados: Os autores declaram ter seguido os protocolos da sua instituição acerca da publicação dos dados de doentes.

Consentimento: Consentimento do doente para publicação obtido.

Proveniência e Revisão por Pares: Não comissionado; revisão externa por pares.

#### Ethical Disclosures

Conflicts of Interest: The authors have no conflicts of interest to declare.

Financing Support: This work has not received any contribution, grant or scholarship.

Confidentiality of Data: The authors declare that they have followed the protocols of their work center on the publication of data from patients.

Patient Consent: Consent for publication was obtained.

Provenance and Peer Review: Not commissioned; externally peer reviewed.

#### References / Referências

- Alroughani R, Boyko A. Pediatric Multiple Sclerosis: A Review. *BMC Neurol.* 2018;18:27. doi:10.1016/j.yapd.2019.03.003
- Chou IJ, Wang HS, Whitehouse WP, Constantinescu CS. Paediatric Multiple Sclerosis: Update on Diagnostic Criteria, Imaging, Histopathology and Treatment Choices. *Curr Neurol Neurosci Rep.* 2016;16. doi:10.1007/s11910-016-0663-4
- Sandvig I, Barlinn J, Nedregaard B, Skjeldal OH. Multiple sclerosis in children and adolescents. An important differential diagnosis of acute neurological disease. *Eur J Paediatr Neurol.* 2015;19:211–217. doi:10.1016/j.ejpn.2014.12.004
- Correia AS, Augusto L, Meireles J, Pinto J, Sousa AP. Pediatric Multiple Sclerosis in Portugal: A Multicentre Study. *Acta Med Port.* 2016;29:425. doi:10.20344/amp.6346
- Polman CH, Reingold SC, Banwell B, Clanet M, Cohen JA, Filippi M, et al. Diagnostic criteria for multiple sclerosis: 2010 Revisions to the McDonald criteria. *Ann Neurol.* 2011;69:292–302. doi:10.1002/ana.22366
- Thompson AJ, Banwell BL, Barkhof F, Carroll WM, Coetzee T, Comi G, et al. Diagnosis of multiple sclerosis: 2017 revisions of the McDonald criteria. *Lancet Neurol.* 2018;17:162–73. doi:10.1016/S1474-4422(17)30470-2
- Wingerchuk DM, Banwell B, Bennett JL, Cabre P, Carroll W, Chitnis T, Seze J de, et al. International consensus diagnostic criteria for neuromyelitis optica spectrum disorders. *Neurology.* 2015;85:177–89. doi:10.1212/WNL.0000000000001729
- Galarzi MM, Gaudioso C, Ahmadi S, Evans E, Gilbert L, Mar S. Differential Diagnosis of Pediatric Multiple Sclerosis. *Children.* 2019;6:75. doi:10.3390/children6060075

9. Makhani N, Tremlett H. The multiple sclerosis prodrome. *Nat Rev Neurol*; 21: 515-21. doi:10.1038/s41582-021-00519-3
10. Forslin Y, Granberg T, Jumah AA, Aspelin P, Kristoffersen-Wiberg M, Martolaet J, et al. Incidence of radiologically isolated syndrome: A population-based study. *Am J Neuroradiol*. 2016;37:1017–22. doi:10.3174/ajnr.A466010.
11. Okuda DT, Siva A, Kantarci O, Inglese M, Katz I, Tutuncu M, et al. Radiologically isolated syndrome: 5-year risk for an initial clinical event. *PLoS One*. 2014;9:e90509. doi:10.1371/journal.pone.0090509.

## CASO CLÍNICO/CASE REPORT

## Tics, Functional Tics, TikTok and COVID-19: A Pediatric Case Report

## Tiques, Tiques Funcionais, TikTok e COVID-19: Caso Clínico Pediátrico

 Vanessa Mendonça <sup>1,\*</sup>,  Marta Cabral <sup>1</sup>,  Cláudia Chasqueira <sup>2</sup>,  Ana Antunes Martins <sup>2</sup>,  João Farela Neves <sup>1</sup>

1-Departamento de Pediatria / Hospital da Luz Lisboa, Lisboa, Portugal

2-Centro de Neurodesenvolvimento e Comportamento da Criança e do Adolescente / Hospital da Luz Lisboa, Lisboa, Portugal

DOI: <https://doi.org/10.46531/sinapse/CC/220007/2022>

## Abstract

Functional tics are a rare manifestation of the spectrum of functional neurological disorders. The phenomenological similarity with organic and simulated pathology poses important diagnostic challenges, but they should not be considered a diagnosis of exclusion. Recently there have been sudden outbreaks of bizarre tics in adolescent girls during the confinement imposed by the COVID-19 pandemic, whose appearance seems to be related to the use of TikTok application and for which we intend to alert, through a clinical case illustrated with a video.

## Resumo

Os tiques funcionais são uma manifestação rara do espectro dos distúrbios neurológicos funcionais. A semelhança fenomenológica com patologia orgânica e simulada coloca importantes desafios diagnósticos, mas não devem ser considerados diagnóstico de exclusão. Recentemente têm-se observado surtos de tiques bizarros súbitos em raparigas adolescentes durante o confinamento imposto pela pandemia COVID-19, cujo surgimento parece relacionado com a utilização da aplicação TikTok e para os quais pretendemos alertar, através de um caso clínico ilustrado com vídeo.

## Informações/Informations:

Caso Clínico, publicado em Sinapse, Volume 22, Número 3, julho-setembro 2022. Versão eletrónica em [www.sinapse.pt](http://www.sinapse.pt); Case Report, published in Sinapse, Volume 22, Number 3, July-September 2022.

Electronic version in [www.sinapse.pt](http://www.sinapse.pt)

© Autor (es) (ou seu (s) empregador (es)) e Sinapse 2022. Reutilização permitida de acordo com CC BY-NC.

Nenhuma reutilização comercial.

© Author(s) (or their employer(s)) and Sinapse 2022. Re-use permitted under CC BY-NC. No commercial re-use.

## Keywords:

Child;  
COVID-19;  
Pandemia;  
Social Media;  
Tic Disorders;  
Tics.

## Palavras-chave:

COVID-19;  
Criança;  
Media Social;  
Pandemia;  
Perturbações de Tique;  
Tiques.

## \*Autor Correspondente / Corresponding Author:

Vanessa Mendonca  
Avenida Lusíada 100  
1500-650 Lisboa, Portugal  
[mendonca.vanessa@gmail.com](mailto:mendonca.vanessa@gmail.com)

Recebido / Received: 2022-02-16

Aceite / Accepted: 2022-09-22

Publicado / Published: 2022-10-20

## Introduction

Functional movement disorders (FMD) affect both adults and children and are part of the broad spectrum of functional neurological disorders (FNDs),<sup>1</sup> these are medical conditions in which there is a problem with the functioning of the nervous system and how the brain sends and receives signals, rather than a structural disease.<sup>2</sup> These disorders occupy a grey area between neurology and psychiatry and cause major challenges in terms of diagnosis and treatment,<sup>3</sup> as there is no gold standard diagnostic test.

Despite their common prevalence in neurological practice, patients have often been misdiagnosed, leading to inappropriate treatments, iatrogenic harm, unnecessary costly evaluations, and poor outcomes.<sup>4</sup>

Older ideas that FND are “all psychological” and that diagnosis is made only when someone has normal tests have changed<sup>2</sup> and diagnosis should be based in specific positive signs.<sup>4,5</sup>

Functional tics and tic-like movements are rarely reported,<sup>3,6,7</sup> probably because they can coexist with other FMD and because differentiation from organic tics may be difficult.<sup>6</sup>

Since the onset of the COVID-19 pandemic, pediatricians have noticed a marked increase in presentations of sudden and new onset of severe tics and ‘tic-like’ attacks.<sup>8</sup> There is a concern that social media such as *TikTok* application that promote the sharing of videos of influencers with symptoms may have a part to play.<sup>8</sup>

We report a case of an adolescent girl with sudden onset of florid vocalizations and tic like movements after prolonged watching Tourette videos on *TikTok* during lockdown.

## Case Report

A 15-year-old female was admitted to our hospital because of sudden onset of bizarre movements and vocalizations. A history of childhood tics or neuropsychiatric disorder was absent and there was not any familiar history of tic disorders, including Tourette syndrome. She denied sleep and eating disturbances, head trauma and recent infectious diseases. Her clinical picture included eye blinking and complex movements resembling complex vocal and motor tics: head and neck tilting, repeated flexing of shoulders, arms and hands, in association with palilalia (she repeatedly called out “PUDIM”, which was the name of her cat, with a strange and different tone). She did not seem embarrassed with vocalizations and even demonstrated some indifference by laughing about it. No

coprolalia was reported. She was not able to suppress the movements and denied premonitory urge sensations preceding the episodes. Suggestibility was observed when we asked for coprolalia or nonsense vocalizations and immediately she started imitating the voice of *Toru Oikawa*, a character from a Japanese manga series (*Haikyu*). Episodes increased with attention, improved with distraction and did not occur during sleep. She complained of throat pain because of vocalizations with a different voice that she assumed that was not hers.


Her parents described her as an anxious person and recently, with online teaching, there was a decline of school performance. The episodes started in an explosive manner in March 2021, on the day she came to us and preceded school attending in one week, as lockdown was over. She confessed that during lockdown she used social media during more than 8 hours a day, including watching Tourette syndrome videos on *Tik Tok* app most of that time.

Neurological examination by pediatric neurology was normal, aside from the movements described previously. Relevant laboratory tests, including PCR and serologies for SARS-CoV-2, electroencephalography and brain magnetic resonance imaging (MRI) were normal. She was also evaluated by psychology and pedopsychiatry and no psychiatric disorder was found.

She was diagnosed with functional tic disorder and started psychological intervention during her admission; she was also started on alprazolam, 0.25 mg tid, due to anxiety related to her clinical condition and poor school performance. Diagnosis was carefully explained to the patient and her family. Two weeks after her discharge, she was seen at the Neurology consult, and was largely improved (symptom free for a whole week); she started alprazolam weaning and kept weekly cognitive behavioral therapy for another four months. In the first two months of cognitive behavioral therapy, using habit reversal training and exposure and response prevention, there was a recurrence of symptoms in two different moments (after intense physical effort in Physical Education class), with a brief duration. A telephone follow-up was performed three and six months after discharge. Functional tics have remitted two months after the inaugural episode, including eye blinking, upon introducing passive neuromuscular relaxation before falling asleep.

This case is illustrated by online supplementary video for which patient and parents gave written informed consent for videotaping and publishing videos.





**Video 1.** Rapid onset of tic-like behaviors and vocalizations.

## Discussion

Within the broad spectrum of movement disorders, tics, functional tic-like movements and sounds resembling tics are rare forms of psychogenic movement disorders. Both types of movements are within the range of normal and volitional movement kinematics and muscle synergies but appear repetitive and without appropriate context. The abnormality is instead at the level of control.<sup>9</sup> The prevalence of functional neurologic symptom disorders in children and adolescents is unknown, but it is seen in 2 to 12 per 100 000 individuals in various clinical settings.<sup>10</sup> Historically, there have been many attempts to separate the 2 types of movements, but because of their phenomenological overlap, clinical distinction may be prone to error and misdiagnoses may often occur. Most importantly, the 2 types of movement may coexist.<sup>9</sup> Baizal Carvallo and Jankovic study addressing the clinical features between patients with functional tic-like movements and Tourette syndrome (TS)<sup>6</sup> showed that unlike the latter, the former exhibit lack of premonitory urges and inability to suppress unwanted motor behaviors, as occurred with our patient. Other features of functional tic-like disorders included female preponderance, the presence of additional functional movement disorders, lack of response to typical anti-tic medications, and the absence of a family history of tic disorders.<sup>6</sup> Another study complemented this list of clinical clues with data collected from a group of 11 patients diagnosed with functional tic-like movements. In these patients, the onset was abrupt in all patients and reached their maximum severity within a few days to months from onset and were clearly distractible and suggestible during examination. The distribution of tic-like movements lacked the characteristic rostrocaudal gradient typical for tics in patients with TS. Also, organic tics have a waxing and waning course, with tics characteristics fluctuating, old repertoires being replaced by new ones and usually have a stereotyped nature.<sup>11</sup>

Nomenclature for functional neurologic symptom disorder has evolved over time. Conversion disorder has continued as a valid term, but the alternative term, functional neurologic symptom disorder was added in the 2013 DSM-5.<sup>10</sup> Diagnosis should rely on the presence of positive clinical signs, instead of a diagnosis of exclusion and there must not be a better explanation for the symptoms. Moreover, DSM-5 does not require the presence of psychologic stressors as criteria for a diagnosis.<sup>4,12</sup>

Our patient presentation has several characteristics that favours the diagnosis of a tic functional disorder such as abrupt onset of symptoms, subsequent rapid deterioration to maximal symptom severity, increase with attention and decrease or disappearance with distraction or when she was not being observed. She had complex bizarre movements and in general, motor primary tics are more stereotyped and less variable compared to functional jerks. Also, she did not have premonitory urge sensations preceding the episodes which are so common of organic tics and was not able to suppress them. In contrast to the late adolescent onset in our patient, typical childhood tics usually start earlier around 5-7 years old and more commonly affect boys. Vocalizations in Tourette syndrome usually occur during sentence pauses, often with imprecise pronunciation of phonemes and comprise short words, instead, our patient uttered not only compound words but also short sentences or imitated strange voices of a Japanese manga character, which favors a functional nature. The presence of echo-phenomena was previously documented in 1 patient with functional tic-like movements<sup>9,13</sup> and in a group of 13 patients, which were initially diagnosed with a primary tic disorder, however, on reevaluation by TS experts, these patients were subsequently reclassified as functional.<sup>7,9</sup> Although our patient laughed during observation about her movements and behaviors seeming unconcerned of her debilitating symptoms (“la belle indifférence”), which also favors the functional nature of the symptoms, this classic observation is not uniformly observed.<sup>11</sup>

With COVID-19 lockdown, social isolation, as well as school closure and sudden shift of education to online classes, became a major source of academic stress, leading to anxiety, depression and other psychological problems.<sup>14</sup> Despite not being able to definitely establish a causal relationship between the psychological stressor and onset of symptoms in our patient, we believe that they are related, as she was sad about her academic performance decline. On the other hand, the role of social media and websites such as *TikTok*, that promote sharing of influencers videos with overt symptomatology, surely

played their part<sup>8,15</sup> since our patient watched *TikTok #tourettes* for hours before onset of symptoms.

Early recognition and treatment of functional neurological symptom disorders can result in resolution or substantial improvement in 80%–90% of childhood sufferers. A brief duration of symptoms is reported as a good prognostic factor in the majority of the studies.<sup>1</sup> Cognitive behavioural therapy has been the mainstay of treatment but evidence supports the importance of physical therapy.<sup>10</sup>

Among the different hyperkinetic movement disorders, the distinction of functional tics from organic tics can be particularly challenging because of the lack of diagnostic criteria and their clinical similarities, but they might be differentiated by particular clinical clues or positive signs.<sup>9,11,16</sup> Functional tics are not fully stereotypical, lack premonitory urge, interfere with speech or voluntary actions and are not voluntarily suppressed.<sup>1,17</sup> For some cases, a clear distinction of abnormal motor behaviors within the tic/functional tic-like movement spectrum is currently impossible. Most importantly, both types of movements may co-occur,<sup>9</sup> as it initially seemed to happen with our patient with co-occurrence of eye blinking movements, but these lacked the typical characteristics of tic disorder and were retrospectively considered functional. The hallmark feature of patients with functional movement disorders is the experience of abnormal movements as involuntary.<sup>9</sup>

The adverse impact of the COVID-19 pandemic on adult and child mental health is becoming increasingly evident. It appears that children presenting with functional symptoms, including functional tics and ‘tic-like attacks’, may be reflecting increases in stress-related difficulties seen in the context of the COVID-19 pandemic.<sup>8</sup>

This case signals the importance of adopting psychopathology prevention strategies early on during pediatric age. Considering not only functional tics but also anxiety and depressive disorders described during adolescence – a primordial phase of physical and psychological transformation and increased sensitivity to stressful life events – it is of foremost importance to implement adequate mental health programs with young people.<sup>18</sup> These should focus on emotional intelligence promotion, problem solving, emotional resilience and self-regulation, social skills that are seriously endangered of becoming underdeveloped due to the mostly digital current interaction and communication context, particularly during the COVID-19 pandemic confinements.<sup>19</sup> ■

## Acknowledgements

We thank Ricardo Gomes and João Morais from Centro de Assistência Técnica do Hospital da Luz Lisboa, for their support on video editing.

### Contributorship Statement / Declaração de Contribuição

VM: Conception, writing and final approval.  
MC; CC; AAM; JFN: Critical review with intellectual contribution and final approval.

### Responsabilidades Éticas

Conflitos de Interesse: Os autores declaram a inexistência de conflitos de interesse na realização do presente trabalho.

Fontes de Financiamento: Não existiram fontes externas de financiamento para a realização deste artigo.

Confidencialidade dos Dados: Os autores declaram ter seguido os protocolos da sua instituição acerca da publicação dos dados de doentes.

Consentimento: Consentimento do doente para publicação obtido.

Proveniência e Revisão por Pares: Não comissionado; revisão externa por pares.

### Ethical Disclosures

Conflicts of Interest: The authors have no conflicts of interest to declare.

Financing Support: This work has not received any contribution, grant or scholarship.

Confidentiality of Data: The authors declare that they have followed the protocols of their work center on the publication of data from patients.

Patient Consent: Consent for publication was obtained.

Provenance and Peer Review: Not commissioned; externally peer reviewed.

## References / Referências

1. Chouksey A, Pandey S. Functional movement disorders in children. *Front Neurol*. 2020; 11:570151. doi: 10.3389/fneur.2020.570151.
2. Functional Neurological Disorder. National Organization for Rare Disorders (NORD). Accessed January 30, 2022] Available from: <https://rarediseases.org/rare-diseases/fnd/>.
3. Edwards MJ, Bhatia KP. Functional (psychogenic) movement disorders: merging mind and brain. *Lancet Neurol*. 2012;11:250-60. doi: 10.1016/S1474-4422(11)70310-6.
4. Espay AJ, Aybek S, Carson A, Edwards MJ, Goldstein LH, Hallett M, et al. Current concepts in diagnosis and treatment of functional neurological disorders. *JAMA Neurol*. 2018;75:1132-41. doi: 10.1001/jamaneurol.2018.1264.
5. Periš A, Telarović S. On Differences between Gilles de la Tourette syndrome and psychogenic/functional tics: a narrative review. *Psychiatr Danub*. 2019;31:732-6.
6. Baizabal-Carvallo JF, Jankovic J. The clinical features of psychogenic movement disorders resembling tics. *J Neurol Neurosurg Psychiatry*. 2014;85:573-5. doi: 10.1136/jnnp-2013-305594.
7. Ganos C, Edwards MJ, Müller-Vahl K. “I swear it is Tourette’s!”: On functional coprolalia and other tic-like vocalizations. *Psychiatry Res*. 2016; 246:821-6. doi: 10.1016/j.psychres.2016.10.021.
8. Heyman I, Liang H, Hedderly T. COVID-19 related increase in childhood tics and tic-like attacks. *Arch Dis Child*. 2021: archdischild-2021-321748. doi: 10.1136/archdischild-2021-321748.
9. Ganos C, Martino D, Espay AJ, Lang AE, Bhatia KP, Edwards MJ. Tics and functional tic-like movements: Can we tell them apart? *Neurology*. 2019;93:750-8. doi: 10.1212/

WNL.000000000008372.

10. Sunde KE, Hilliker DR, Fischer PR. Understanding and managing adolescents with conversion and functional disorders. *Pediatr Rev.* 2020;41:630-641. doi: 10.1542/pir.2019-0042.
11. Demartini B, Ricciardi L, Parees I, Ganos C, Bhatia KP, Edwards MJ. A positive diagnosis of functional (psychogenic) tics. *Eur J Neurol.* 2015;22:527-e36. doi: 10.1111/ene.12609.
12. Gasca-Salas C, Lang AE. Neurologic diagnostic criteria for functional neurologic disorders. *Handb Clin Neurol.* 2016;139:193-212. doi: 10.1016/B978-0-12-801772-2.00017-5.
13. Ganos C, Erro R, Cavanna AE, Bhatia KP. Functional tics and echophenomena. *Parkinsonism Relat Disord.* 2014;20:1440-1. doi: 10.1016/j.parkreldis.2014.10.001.
14. Mahapatra A, Sharma P. Case series associated with COVID-19 pandemic in causing psychiatric morbidity. *Gen Psychiatr.* 2021;34:e100343. doi: 10.1136/gpsych-2020-100343.
15. Forsyth RJ. Tics, TikTok and COVID-19. *Arch Dis Child.* 2021; archdischild-2021-321885. doi: 10.1136/archdischild-2021-321885.
16. Ganos C. Functional Tic Disorders. In: Bhatia KR, Stamelou EM Case Studies in Movement Disorders: Common and Uncommon Presentations (Case studies in Neurology). Cambridge: Cambridge University Press;2017. p.78-9.
17. Araújo R, Santana I. Doenças funcionais/psicogénicas em Neurologia - Síndromes clínicas e diagnóstico pela positiva. *Sinapse.* 2018;18:35-49.
18. Liu JJ, Bao Y, Huang X, Shi J, Lu L. Mental health considerations for children quarantined because of COVID-19. *Lancet Child Adolesc Health.* 2020;4:347-9. doi: 10.1016/S2352-4642(20)30096.
19. Loades ME, Chatburn E, Higson-Sweeney N, Reynolds S, Shafran R, Brigden A, et al. Rapid Systematic Review: The Impact of Social Isolation and Loneliness on the Mental Health of Children and Adolescents in the Context of COVID-19. *J Am Acad Child Adolesc Psychiatry.* 2020;59:1218-39.e3. doi: 10.1016/j.jaac.2020.05.009.

## CASO CLÍNICO/CASE REPORT

**Generalized Epilepsy in a Patient with *GBJ1* X-Linked Charcot-Marie-Tooth Disease****Epilepsia Generalizada em Doente com Doença de Charcot-Marie-Tooth Ligada ao X por Mutação do Gene *GBJ1***

 Isabel Monteiro <sup>1,\*,#</sup>,  Joana Jesus-Ribeiro <sup>3,#</sup>,  Joana B Melo <sup>3</sup>,  Francisco Sales <sup>2</sup>,  Argemiro Geraldo <sup>1</sup>

1-Serviço de Neurologia / Centro Hospitalar de Coimbra, Coimbra, Portugal

2-Neurologia / Unidade de Monitorização de Epilepsia e Sono Do Centro Hospitalar de Coimbra, Coimbra, Portugal

3-Faculdade de Medicina da Universidade de Coimbra / iCIBR/ CIMAGO; Laboratório de Citogenética e Genómica, Coimbra, Portugal

#-Joint first authors/Co-primeiros autores

DOI: <https://doi.org/10.46531/sinapse/CC/220038/2022>

**Informações/Informations:**

Caso Clínico, publicado em Sinapse, Volume 22, Número 3, julho-setembro 2022. Versão eletrónica em [www.sinapse.pt](http://www.sinapse.pt); Case Report, published in Sinapse, Volume 22, Number 3, July-September 2022. Electronic version in [www.sinapse.pt](http://www.sinapse.pt)

© Autor (es) (ou seu (s) empregador (es)) e Sinapse 2022. Reutilização permitida de acordo com CC BY-NC. Nenhuma reutilização comercial. © Author(s) (or their employer(s)) and Sinapse 2022. Re-use permitted under CC BY-NC. No commercial re-use.

**Keywords:**

Charcot-Marie-Tooth Disease/ complications;  
Charcot-Marie-Tooth Disease/ genetics;  
Epilepsy/genetics;  
Mutation/genetics.

**Palavras-chave:**

Doença de Charcot-Marie-Tooth/complicações;  
Doença de Charcot-Marie-Tooth/genética;  
Epilepsia/genética;  
Mutação/genética.

**\*Autor Correspondente / Corresponding Author:**

Isabel Rovisco Correia Gonçalves Monteiro  
Rua de Campo, n.º 436  
S. Gens, Fafe  
4820-654 Fafe, Portugal  
[isabelroviscomonteiro@hotmail.com](mailto:isabelroviscomonteiro@hotmail.com)

Recebido / Received: 2022-05-13

Aceite / Accepted: 2022-08-05

Publicado / Published: 2022-10-20

**Abstract**

Charcot-Marie-Tooth (CMT) disease is an inherited neuropathy known for its genetic and phenotypic heterogeneity. Although unusual, the involvement of the central nervous system (CNS) has also been reported, including epilepsy.

A 23-year-old man who at the age of 8 started to develop a gait disturbance. His neurological examination revealed distal weakness, muscular atrophy of the four limbs and decreased deep tendon reflexes. The electromyogram and nerve conduction study revealed a chronic symmetric axonal sensorimotor polyneuropathy. Next generation gene panel sequencing identified a hemizygous variant on *GJB1* gene (c.547C>T, p.R183C) consistent with X-linked CMT. At the age of 21, he developed recurrent unprovoked tonic-clonic seizures. An electroencephalogram was consistent with a generalized epilepsy.

The association of CMT disease with epilepsy is rare. *GJB1* encodes the gap junction protein connexin32, which is expressed primarily in Schwann cells of peripheral nerves but also in oligodendrocytes and certain neuronal populations, possibly explaining the CNS manifestations.

**Resumo**

A doença de Charcot-Marie-Tooth (CMT) é uma neuropatia hereditária reconhecida por sua heterogeneidade genética e fenotípica. Embora incomum, também há relatos do envolvimento do sistema nervoso central (SNC), incluindo epilepsia.

Homem de 23 anos que aos 8 anos se apresenta com alterações da marcha. Ao exame neurológico apresentava fraqueza muscular distal, atrofia dos quatro membros e hiporreflexia generalizada. O eletromiograma e estudo de condução nervosa revelaram sinais de polineuropatia sensitivo-motora axonal simétrica crónica. O estudo genético identificou uma variante hemizigótica no gene *GJB1* (c.547C>T, p.R183C) consistente com CMT ligada ao X. Aos 21 anos, desenvolveu crises tónico-clónicas recorrentes, não provocadas. O eletroencefalograma foi compatível com epilepsia generalizada.

A associação da doença CMT com epilepsia é rara. O gene *GJB1* codifica a proteína conexina32, que é expressa principalmente nas células de Schwann dos nervos periféricos, mas também nos oligodendrócitos e determinadas populações neuronais, possivelmente explicando as manifestações do SNC.

## Introduction

Charcot-Marie-Tooth (CMT) disease encompasses a variety of inherited neuropathies, affecting 1 in 2500 patients.<sup>1-3</sup> It is primarily an autosomal dominant disease, most often caused by a duplication in the peripheral myelin protein-22 gene (*PMP22*).<sup>4</sup> However, shortly after the first descriptions of CMT, an affected family having X-linked inheritance was reported.<sup>5</sup> It is now known that the X-linked pattern of CMT (CMTX) is the second most common form.<sup>6</sup> Affected males who are hemizygous for the mutation have moderate to severe clinical manifestations, showing onset of symptoms in early childhood, while heterozygous females are usually less affected, with mild clinical signs, probably due to random X-inactivation.<sup>2,7</sup>

CMT disease has a marked genetic and phenotypic heterogeneity.<sup>8</sup> It typically affects both motor and sensory peripheral nerves, enclosing demyelinating and axonal forms.<sup>1</sup> Although unusual, the involvement of the central nervous system (CNS) has also been reported, including epilepsy.<sup>1,2,9,10</sup> The association of CMT disease with epilepsy is rare, and most of the published cases are related to *PMP22* gene duplications in CMT1A subtype. Its underlying mechanisms are still unknown.<sup>1,2</sup>

We describe the case of a patient diagnosed with CMTX affecting *GJB1* gene in middle childhood, who also developed generalized epileptic seizures. We aim to contribute to unravel the clinical pleomorphism of CMT disease and specifically delineate the neurological spectrum of *GJB1*.

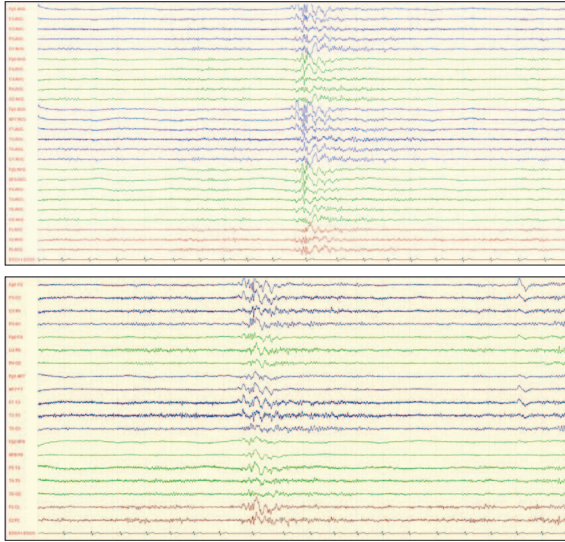
## Case Report

A 23-year-old male, son of healthy and non-consanguineous parents, that at the age of 8 started to develop a gait disturbance with frequent drops and muscle weakness in lower legs. Regarding clinical background, the patient was born with 39 weeks after a pregnancy and a natural childbirth with no complications. His psychomotor development was considered normal. The neurological examination revealed a weakness of the distal muscles of upper and lower limbs (Medical Research Council Scale for muscle strength: bilateral wrist extensors – grade 4/5, bilateral wrist flexors – grade 4/5; bilateral finger extension – grade 4/5; bilateral finger abduction – grade 4/5; bilateral leg flexion /extension - grade 4/5; bilateral ankle dorsiflexors – grade 2/5; bilateral plantar flexion – grade 3/5; bilateral ankle invertors/evertors – grade 4/5)<sup>11</sup>. Atrophy was observed in the intrinsic hand muscles, especially the thenar muscles

of the thumb, as well as in the distal leg muscles. Deep tendon reflexes were decreased. Plantar responses were flexor. There was a mild postural tremor of the upper limbs. The remaining neurologic examination was unremarkable, namely no ataxia or sensory impairment were observed. The patient had *cavus* feet, but no other skeletal deformations, like scoliosis. The motor deficits remained stable, with a mild to moderate gait disability.

Regarding complementary diagnostic exams, routine laboratory tests were normal. The electrophysiological findings were consistent with a chronic, symmetrical sensorimotor axonal polyneuropathy with greater involvement of the distal segments of the lower limbs. In lower limbs, motor conduction velocity was reduced (35.3 m/s), distal motor latency was within the norm, and the distal compound muscle action potential (CMAP) were reduced in amplitude and slightly dispersed. Sensory conduction velocities were also reduced both in the upper (36.9 m/s, median nerve) and lower limbs (33.7 m/s, sural nerve). Sensory nerve action potentials (SNAP) of the superficial peroneal nerve were absent bilaterally and decreased in the upper limbs. Electromyography examination showed signs of chronic denervation with muscle unit potentials of increased amplitude and duration, with greater involvement of distal muscles. Signs of ongoing denervation such as fibrillation potentials were also described. Next generation targeted gene panel sequencing, with 277 genes and a mean depth coverage of 377x, identified a hemizygous, missense variant on *GJB1* (c.547C>T, p.R183C), classified as pathogenic. His parents were not available for genetic study.

At the age of 21, he developed recurrent unprovoked tonic-clonic seizures, both awake and asleep, with no specific time pattern. He had no memory for the events, and he denied any subjective symptoms preceding the events compatible with an aura. Myoclonic jerks were not perceived. No seizure precipitants were identified, such as sensitivity to flashing lights, sleep deprivation or fatigue, nor other stressors namely high altitude, intense exercise, febrile illness, or hyperventilation. Regarding clinical background, there was no history of previous febrile seizures, head trauma, CNS infection or family history of epilepsy. An electroencephalogram (EEG) showed generalized 3-4Hz polyspike/ spike-and-slow-wave complexes, consistent with a generalized epilepsy (**Fig. 1**). During intermittent photic stimulation (IPS), there was no photoparoxysmal response. A brain magnetic resonance imaging (MRI) - 1.5 Tesla with a dedicated protocol for epilepsy excluded any structural abnormalities. Further investigation, including with metabolic



**Figure 1.** Interictal EEG: Generalized 3-4Hz polyspike/spike-and-slow-wave complexes, with a bifrontal amplitude maximum, superimposed on a normal EEG background (Common average reference, 20 mm/sec, 120  $\mu$ V/cm, HFF: 70 Hz, LFF: 1,0Hz)

tests and cerebrospinal fluid examination were normal. He was then treated with levetiracetam 500 mg twice a day, with seizure-freedom for a follow-up period of 2 years.

Subject has given his written informed consent to publish this case report.

## Discussion

In this case report, we describe a patient with a clinical presentation of a symmetric sensorimotor polyneuropathy with intermediate conduction velocities in the 1st decade of life, compatible with CMTX resultant from a *GJB1* mutation, who posteriorly fulfil the diagnostic criteria for a generalized epilepsy (recurrent unprovoked generalized tonic-clonic seizures, EEG with generalized epileptiform discharges and a normal brain MRI). This association, to the best of our knowledge, has not been reported before.

More than 400 different mutations have been described in *GJB1*, which encodes the gap junction protein connexin32 (Cx32).<sup>6,12,13</sup> Cx32 is composed by 4 transmembrane domains that link 2 extracellular loops and 1 intracellular loop as well as intracellular N- and C-terminal domains.<sup>7,14</sup> It is expressed primarily in Schwann cells of peripheral nerves, playing an important role in the homeostasis of myelinated axons.<sup>1,7,15</sup> In the presence of a mutation, most of them being missense, Cx32 fails to form functional gap junction channels, or lead to channels with altered gating properties.<sup>16,17</sup> The reported

rare missense variant, located at exon 2, affects the 2nd extracellular loop of the Cx32, and has previously been reported in CMTX affected patients.<sup>7,17</sup> The R183C variant is a non-conservative amino acid substitution, which is likely to impact secondary protein structure as these residues differ in polarity, charge, size, and other properties.<sup>7,17</sup> This substitution occurs at a position that is conserved across species and in silico analysis predicts this variant as probably damaging to protein structure/function. Multiple missense variants at the same codon (R183H/S/P) and in nearby residues have been reported in Human Gene Mutation Database in association with *GJB1*-related disorders,<sup>18</sup> supporting the functional importance of this region of the protein.

Besides the classic presentation with neuropathy, involvement of CNS has also been reported in clinical phenotypes of patients with CMT disease, including cognitive impairment, pyramidal signs, ataxia, and cerebral white matter abnormalities.<sup>1,2,8,9,14,19–22</sup> Particularly for *GJB1* disorders, SNC manifestations can appear as fixed abnormalities or acute, self-limited and recurrent episodes of transient neurologic dysfunction (especially upper motor neuron weakness and dysarthria), known as stroke-like episodes, that may occur after a metabolic stress (Abrams, 2020; Panas *et al*, 2001; Paulson *et al*, 2002; Srinivasan *et al*, 2008 Wilmshurst and Ouvrier, 2011). Panas *et al* (2001) reported that EEG recordings during these episodes showed moderate diffuse slowing.<sup>14</sup> Only a few reports have described the association between epilepsy and CMT disease. Both focal, without a consistent topography<sup>1,2,9</sup>, and generalized epilepsy<sup>10</sup> have been reported. Myoclonic epilepsy in combination with peroneal muscular atrophy was first described by Smith *et al* (1978). Posteriorly, Routsonis *et al* (1984) studied a Greek family with CMT peroneal muscular atrophy, in which some affected members had epilepsy. Epilepsy with myoclonic seizures can be associated to CMT1A with duplication of *PMP22* gene.<sup>10</sup> Intractable generalized tonico-clonic seizures were also described in an 11-year-old patient with CMT1A due to *PMP22* gene duplication.<sup>10</sup> Abid *et al* (2014) reported a patient who suffered from a hereditary neuropathy type CMT1A with a duplication of the *PMP22* and temporal lobe epilepsy.<sup>2</sup>

The underlying pathophysiologic mechanism of CNS manifestations, including epilepsy, is not completely understood.<sup>15</sup> However, CNS dysfunction in CMT1A is supposedly related to the expression of *PMP22* mRNA and its protein in the CNS.<sup>21,24</sup> Furthermore, Cx32 is also expressed in oligodendrocytes and certain neuronal

populations.<sup>2,14,16,23</sup> Loss of functional Cx32 gap junction channels within CNS could lead to increased susceptibility to abnormalities of the intercellular exchange of ions and small molecules.<sup>16,23</sup> Central involvement in CMTX was proved by slowing of central conduction in brainstem auditory evoked responses.<sup>25</sup> Central myelin involvement may be related to altered oligodendrocyte function or to the role of the *GJB1* gene during CNS development.<sup>14</sup> It is still controversial whether epilepsy in CMT patients are a part of the same phenotypic spectrum or a random epiphenomenon.<sup>1,2,10</sup> Careful genotype/phenotype correlations have revealed a far greater complexity in CMT disease than previously thought. In the cases reported in the literature, exhaustive analyses of the patients and their families were performed to discard the possibility of two different entities occurring together.<sup>1,2,10</sup> Likewise, the hypothesis of a coexisting disease was also extensively analysed in our patient, but a genetic generalized epilepsy (mono or polygenic) remains a possibility.

To conclude, we report an association of generalized epilepsy and CMTX due to *GJB1* mutation that has not been reported in the literature, to the best of our knowledge. Our case is in concordance with current literature supporting epilepsy as a possible CNS manifestation of CMT disease. Further studies are still needed to confirm this hypothesis and explain in detail its pathophysiological mechanisms. Elucidating the clinical manifestations of *GJB1* mutation in both peripheral and central nervous system is important not only for a prompt clinical diagnosis but also for the development of targeted treatments in the future. ■

#### Contributorship Statement / Declaração de Contribuição

IM and JJR: Conception, drafting the article and final approval of the version to be submitted.

JM and FS: Critical review and final approval of the version to be submitted.

AG: Critical review with intellectual contribution and final approval of the version to be submitted.

#### Responsabilidades Éticas

Conflitos de Interesse: Os autores declaram a inexistência de conflitos de interesse na realização do presente trabalho.

Fontes de Financiamento: Não existiram fontes externas de financiamento para a realização deste artigo.

Confidencialidade dos Dados: Os autores declaram ter seguido os protocolos da sua instituição acerca da publicação dos dados de doentes.

Consentimento: Consentimento do doente para publicação obtido.

Proveniência e Revisão por Pares: Não comissionado; revisão externa por pares.

#### Ethical Disclosures

Conflicts of Interest: The authors have no conflicts of interest to declare.

Financing Support: This work has not received any contribution, grant or scholarship.

Confidentiality of Data: The authors declare that they have followed the protocols of their work center on the publication of data from patients.

Patient Consent: Consent for publication was obtained.

Provenance and Peer Review: Not commissioned; externally peer reviewed.

#### References / Referências


- Piantino JA, Torres A. Myoclonic seizures in a patient with Charcot-Marie-Tooth disease. *Pediatr Neurol.* 2007;36:118-20. doi: 10.1016/j.pediatrneurol.2006.09.006.
- Abid I, Kamoun F, Boubaker C, Delague V, Triki C. Epilepsy in patients with Charcot Marie Tooth disease: Phenotypic spectrum or two different diseases? *J Pediatr Epilepsy.* 2014;3:121-5.
- Chance PF, Bird TD. Charcot-Marie-Tooth disease and other inherited neuropathies. *Harrisons Princ Intern Med.* 2005;16:2510.
- Rossor AM, Polke JM, Houlden H, Reilly MM. Clinical implications of genetic advances in Charcot-Marie-Tooth disease. *Nat Rev Neurol.* 2013;9:562-71. doi: 10.1038/nrneurol.2013.179.
- Herringham WP. Muscular atrophy of the peroneal type affecting many members of a family. *Brain.* 1888;11:230-6.
- Bergoffen J, Scherer SS, Wang S, Scott MO, Bone LJ, Paul DL, et al. Connexin mutations in X-linked Charcot-Marie-Tooth disease. *Science.* 1993;262:2039-42. doi: 10.1126/science.8266101.
- Bone LJ, Deschênes SM, Balice-Gordon RJ, Fischbeck KH, Scherer SS. Connexin32 and X-linked charcot-marie-tooth disease. *Neurobiol Dis.* 1997;4:221-30.
- Chanson JB, Echaniz-Laguna A, Blanc F, Lacour A, Ballonzoli L, Kremer S, et al. Central nervous system abnormalities in patients with PMP22 gene mutations: a prospective study. *J Neurol Neurosurg Psychiatry.* 2013;84:392-7. doi: 10.1136/jnnp-2012-303725.
- Routsonis K, Georgiadis G. Peroneal muscular atrophy and epilepsy with cerebellar ataxia and choreoathetosis in the same family. *J Neurol Sci.* 1984;64:161-73.
- Tsao CY. Intractable epilepsy, audio-visual hallucinations and Charcot-Marie-Tooth disease 1A in an African-American boy. *Clin EEG Neurosci.* 2011;42:206-8. doi: 10.1177/155005941104200312.
- Compston A. Aids to the investigation of peripheral nerve injuries. Medical Research Council: Nerve Injuries Research Committee. His Majesty's Stationery Office: 1942; pp. 48 (iii) and 74 figures and 7 diagrams; with aids to the examination of the peripheral nervous. *Brain.* 2010;133:2838-44. doi: 10.1093/brain/awq270.
- Hong YB, Park JM, Yu JS, Yoo DH, Nam DE, Park HJ, et al. Clinical characterization and genetic analysis of Korean patients with X-linked Charcot-Marie-Tooth disease type 1. *J Peripher Nerv Syst.* 2017;22:172-81. doi: 10.1111/jns.12217.
- Lu YY, Lyu H, Jin SQ, Zuo YH, Liu J, Wang ZX, et al. Clinical and Genetic Features of Chinese X-linked Charcot-Marie-Tooth Type 1 Disease. *Chin Med J.* 2017 ;130:1049-54. doi: 10.4103/0366-6999.204925.
- Panas M, Kalfakis N, Karadimas C, Vassilopoulos D. Episodes of generalized weakness in two sibs with the C164T mutation of the connexin 32 gene. *Neurology.* 2001;57:1906-8. doi: 10.1212/wnl.57.10.1906.
- Wang Y, Yin F. A review of X-linked Charcot-Marie-Tooth disease. *J Child Neurol.* 2016;31:761-72. doi: 10.1177/0883073815604227.
- Srinivasan J, Leventer RJ, Kornberg AJ, Dahl HH, Ryan MM. Central nervous system signs in X-linked Charcot-Marie-Tooth disease after hyperventilation. *Pediatr Neurol.* 2008;38:293-5. doi: 10.1016/j.pediatrneurol.2007.12.003.

17. Hahn AF, Ainsworth PJ, Bolton CF, Bilbao JM, Vallat JM. Pathological findings in the x-linked form of Charcot-Marie-Tooth disease: a morphometric and ultrastructural analysis. *Acta Neuropathol.* 2001;101:129-39. doi: 10.1007/s004010000275.
18. Stenson PD, Mort M, Ball E V, Shaw K, Phillips AD, Cooper DN. The Human Gene Mutation Database: building a comprehensive mutation repository for clinical and molecular genetics, diagnostic testing and personalized genomic medicine. *Hum Genet.* 2014;133:1-9.
19. Thomas PK, Marques W Jr, Davis MB, Sweeney MG, King RH, Bradley JL, et al. The phenotypic manifestations of chromosome 17p11. 2 duplication. *Brain.* 1997;120:465-78. doi: 10.1093/brain/120.3.465.
20. Wilmshurst JM, Ouvrier R. Hereditary peripheral neuropathies of childhood: an overview for clinicians. *Neuromuscul Disord.* 2011;21:763-75. doi: 10.1016/j.nmd.2011.05.013.
21. De Gasperi R, Gama Sosa MA, Naumowicz Z, Hof PR, Notterpek L, Davis KL, et al. Peripheral myelin protein-22 is expressed in CNS myelin. *Transl Neurosci.* 2010;1:282-5. doi: 10.2478/v10134-010-0038-3.
22. Abrams CK. GJB1 Disorders: Charcot Marie Tooth Neuropathy (CMT1X) and Central Nervous System Phenotypes. In: *GeneReviews®*[Internet]. Seattle: University of Washington; 2020.
23. Paulson HL, Garbern JY, Hoban TF, Krajewski KM, Lewis RA, Fischbeck KH, et al. Transient central nervous system white matter abnormality in X-linked Charcot-Marie-Tooth disease. *Ann Neurol Off J Am Neurol Assoc Child Neurol Soc.* 2002;52:429-34. doi: 10.1002/ana.10305.
24. Ohsawa Y, Murakami T, Miyazaki Y, Shirabe T, Sunada Y. Peripheral myelin protein 22 is expressed in human central nervous system. *J Neurol Sci.* 2006;247:11-5.
25. Nicholson G, Corbett A. Slowing of central conduction in X-linked Charcot-Marie-Tooth neuropathy shown by brain stem auditory evoked responses. *J Neurol Neurosurg Psychiatry.* 1996;61:43-6.



## CASO CLÍNICO/CASE REPORT

**Congenital Muscular Dystrophy Type 1A: The Role of Multidisciplinary Rehabilitation****Distrofia Muscular Congénita Tipo 1A: O Papel da Reabilitação Multidisciplinar**

 Rui Moreira Sousa <sup>1,\*</sup>, Catarina Bernardes <sup>2</sup>, Gonçalo Pires <sup>1</sup>, Carla Vieira <sup>1</sup>, Inês Cunha <sup>1</sup>

1-Serviço de Medicina Física e de Reabilitação / Centro Hospitalar do Tâmega e Sousa, Penafiel, Portugal

2-Serviço de Neurologia / Centro Hospitalar Universitário de Coimbra, Coimbra, Portugal

DOI: <https://doi.org/10.46531/sinapse/CC/220030/2022>

**Abstract**

Merosinopathy is a subtype of muscular dystrophy with recessive autosomal transmission, resulting from an  $\alpha$ 2-chain-laminin/merosin deficiency. It affects around 1-9/1 000 000 individuals. Classically, it is subdivided in two phenotypic categories: one that is more common and severe, known as congenital muscular dystrophy type 1A, and a lesser common form of mild presentation.

Congenital muscular dystrophy type 1A presents early with severe neonatal hypotonia and inability to stand and walk. Dysphagia, respiratory failure and scoliosis may also occur. There is no curative therapy, thereby the control and prevention of complications are the available approach.

The authors present a case report of a congenital muscular dystrophy type 1A patient with a compound heterozygosity mutation presenting a global psychomotor development delay under multidisciplinary rehabilitation treatment.

**Resumo**

A merosinopatia é um subtipo de distrofia muscular com transmissão autossómica recessiva, que resulta de um defeito da cadeia  $\alpha$ 2 da laminina (ou merosina). Afeta cerca de 1-9/1 000 000 indivíduos. Classicamente, é subdividida em duas categorias fenotípicas: uma mais comum e grave, conhecida como distrofia muscular congénita tipo 1A, e uma forma menos comum de apresentação ligeira.

A distrofia muscular congénita tipo 1A apresenta-se precocemente com hipotonia neonatal grave, e incapacidade de ortostatismo e marcha. Pode também ocorrer disfagia, insuficiência respiratória e escoliose. Não existe um tratamento curativo, baseando-se a abordagem desta doença no controlo e prevenção das complicações.

Os autores relatam o caso de um doente com distrofia muscular congénita tipo 1A com mutação em heterozigotia composta, que apresenta um atraso global no desenvolvimento psicomotor, sob tratamento de reabilitação multidisciplinar.

**Informações/Informations:**

Caso Clínico, publicado em Sinapse, Volume 22, Número 3, julho-setembro 2022. Versão eletrónica em [www.sinapse.pt](http://www.sinapse.pt); Case Report, published in Sinapse, Volume 22, Number 3, July-September 2022. Electronic version in [www.sinapse.pt](http://www.sinapse.pt)  
© Autor (es) (ou seu (s) empregador (es)) e Sinapse 2022. Reutilização permitida de acordo com CC BY-NC. Nenhuma reutilização comercial. © Author(s) (or their employer(s)) and Sinapse 2022. Re-use permitted under CC BY-NC. No commercial re-use.

**Keywords:**

Infant; Laminin/genetics; Muscular Dystrophies/congenital; Muscular Dystrophies/rehabilitation.

**Palavras-chave:**

Distrofias Musculares/congénita; Distrofias Musculares/reabilitação; Lactente; Lamina/genética.

**\*Autor Correspondente / Corresponding Author:**

Rui Moreira Sousa  
Avenida do Hospital Padre Américo, N.º 210, 4560-136 Guilhufe – Penafiel, Portugal  
[rm.sousa94@gmail.com](mailto:rm.sousa94@gmail.com)

**Recebido / Received:** 2022-04-11

**Acite / Accepted:** 2022-10-05

**Publicado / Published:** 2022-10-20

## Introduction

Muscular dystrophies are considered a subgroup of primary myopathies with proven genetic cause. They can be classified according to the age of presentation in those with presentation at birth or first months of life - congenital muscular dystrophy (CMD) - and those with later onset.<sup>1</sup>

Merosinopathy is a subtype of muscle dystrophy, with autosomal recessive transmission, which results from deficiency of  $\alpha$ 2-chain-laminin (or merosin). It is coded by the *LAMA2* gene located in the 6q22 chromosome<sup>2,3</sup> and it is a tissue-specific component of the extracellular matrix with a key role in myotubes stability and apoptosis.<sup>4</sup> Globally, it affects about 1-9/1 000 000 individuals<sup>5</sup>, and in the European continent it is one of the most frequent neuromuscular disorders in children, accounting for about 50% of CMD.<sup>2,3</sup>

This disease is classically divided into two main phenotypic categories: a more common severe early-onset form, presenting with features of CMD, also known as congenital muscular dystrophy type IA (MDC1A), and a much less common, milder, later-onset form often presenting with a limb-girdle muscular dystrophy (LGMD) phenotype with prominent joint contractures.<sup>4</sup>

Generally, patients with a severe disease have complete loss of merosin and present early with severe neonatal hypotonia and inability to stand or walk, while patients with milder clinical presentations manifest later and most acquire gait.<sup>5,6</sup> Merosinopathy with complete loss of merosin may also present dysphagia, respiratory failure and scoliosis, and may develop seizures and demyelinating polyneuropathy.<sup>7</sup> Most patients do not exhibit cognitive deficits, however, in some children a moderate psychomotor development delay is observed.<sup>2,8</sup>

The identification of two pathogenic variants in the *LAMA2* gene is the diagnostic gold standard. However, diagnosis can be supported by high serum levels of creatinine kinase, alterations in visual evoked and somatosensory potentials, white matter changes on brain magnetic resonance imaging and dystrophic characteristics on muscle biopsy.<sup>2,4,8,9</sup> Prenatal diagnosis can be made by immunocytochemical and molecular genetics studies of trophoblast.<sup>2</sup>

Since there is no curative therapy for this muscle dystrophy, the therapeutic approach focuses on clinical manifestations through a multidisciplinary rehabilitation treatment.<sup>5</sup>

## Case Report

A male patient was referred to the physical medicine and rehabilitation (PM&R) consultation by his pediatrician at 6-month-old.

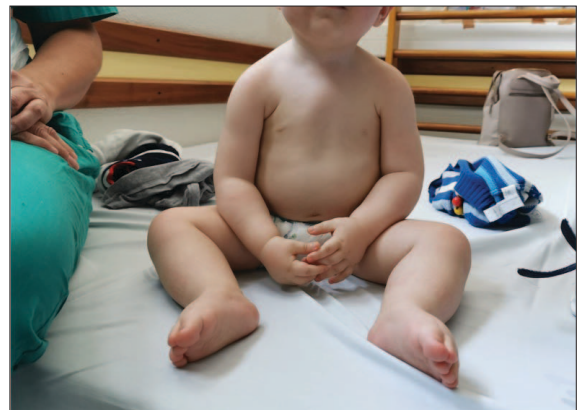He is the first son of healthy Caucasian parents, with an uneventful pregnancy and delivery. He was delivered at 38 weeks of gestation, with an Apgar score of 9, 10 and 10 at 1, 5 and 10 minutes, respectively. Birth weight and height were 2830 g and 49 cm, respectively.

As postpartum complications, he developed neonatal jaundice at day 2, requiring phototherapy. Feeding difficulties were also noted at day 3, with weak suction reflexes and discoordination of suction/swallowing movements. At 3-week-old he developed an acute bronchiolitis due to respiratory syncytial virus (RSV), with respiratory failure, and need for invasive mechanical ventilation (IMV) initially and continuous positive airway pressure (CPAP) posteriorly, having been hospitalized in the intensive care unit (ICU).

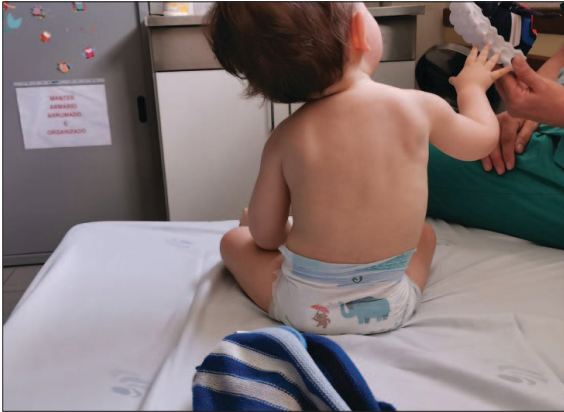At 6-month-old, patient was referred to pediatric neurology consultation for general hypotonia noticed on general pediatrics consultation. Here, it was identified axial and peripheral hypotonia with important weakness of the shoulder girdle, absence of cephalic control not tolerating prone position, and inability to roll over.

At 12-month-old, in PM&R consultation, the patient was able to fix and follow the gaze, babble, abduct the shoulders to 40° and remain seated without support, despite the axial and peripheral hypotonia. In supine and prone positions, he could not raise his head and showed scarce spontaneous movements of the lower limbs. He was also not capable of assuming standing position or walking and showed an ineffective cough.

Currently, at 18-month-old, he is unable to raise his head in the prone or supine positions, assume standing position, or roll over. He can remain seated (**Fig. 1**) without support, exploring the environment only in the midline without axial control outside this axis. He is able to abduct the left shoulder up to 90°, but not the right one (**Fig. 2**). In the assessment of orofacial musculature,



**Figure 1.** Patient in sitting position without support.

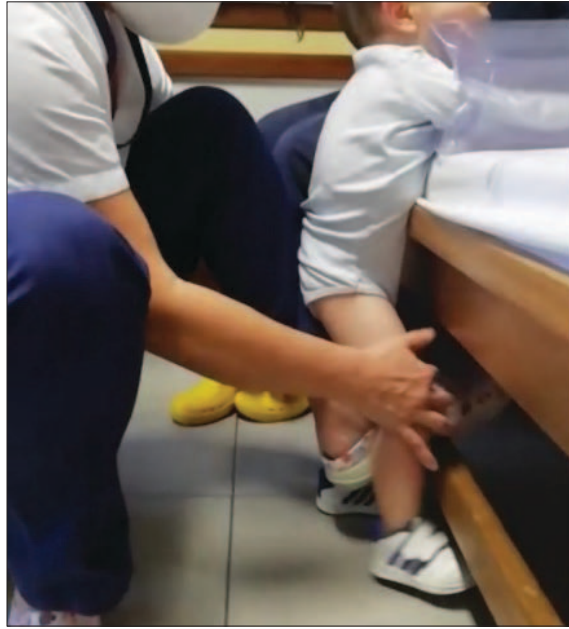

**Figure 2.** Impaired right shoulder abduction and axial hypotonia.

he presents low muscle tone with weak jaw movements and low diversity of tongue movements during chewing, exhibiting poor cleaning of intra and extra-oral residues. Concerning dysphagia evaluation, he presents sialorrhea and requires multiple swallows for liquid deglutition. Current diet recommendations are soft diet and thin liquids. Cognitive evaluation reveals attention deficit, rudimentary symbolic game, primitive attitude (screams and cry) to frustration, and weak social interaction. Concerning language, he presents a single word repetitive speech with reduced vocabulary.

Diagnostic work-up included biopsy of the deltoid muscle performed at 12-month-old that revealed a dystrophic profile with atrophic and occasional necrotic fibers, focal fibrosis and adipose replacement areas. Merosin immunohistochemical study demonstrated complete loss of normal sarcolemma immunoreactivity. Genetic study identified compound heterozygosity for two non-contiguous deletions in the *LAMA2* gene (deletion of exons 3 and 4, and deletion of exon 56), confirming the clinical suspicion of merosinopathy. Both deletions are presumably of the out-of-frame type, being compatible with a clinical presentation of MDC1A.

This patient is under a multidisciplinary rehabilitation program with physical, speech and occupational therapy. He performs joint mobilization, balance training in sitting and standing positions (**Fig. 3**), standing frame, postural transfers, and respiratory kinesiotherapy. Treatment also includes cognitive stimulation, manual dexterity training and training of activities of daily living. In speech therapy, he performs orofacial motor training and language and speech development training. Due to ineffective cough, he performs cough assist 2 to 3 times a day.



**Figure 3.** Balance training in standing position.

## Discussion

This case report presents a MDC1A with a compound heterozygosity mutation of the *LAMA2* gene resulting in complete loss of merosin.

The presentation phenotype is usually characterized by severe generalized hypotonia at birth, associated with feeding difficulties and poor weight evolution.<sup>5,10</sup> However, clinical manifestations may only become evident later during psychomotor development, with patients presenting poor cephalic control and inability to roll or sit.<sup>1,5,8,10,11</sup> In this clinical case, weak suction reflexes and a discoordination of suction/swallowing movements were noticed in the early days of life, with axial and peripheral hypotonia only noticed around 6-month-old.

Early in the first month, patient was admitted in the ICU for acute bronchiolitis with respiratory failure and need for IMV and CPAP. Due to weakness of intercostal and accessory muscles, respiratory complications with recurrent respiratory infections and respiratory failure are common in these patients. This is explained by weak cough reflex and restrictive respiratory pattern, that result in decreased secretion clearance, and decreased total lung capacity and forced vital capacity, respectively.<sup>5,9</sup> In fact, respiratory tract infections are the most common cause of death, with 30% dying in the first decade of life.<sup>5</sup>

In general, there is a development delay, with late acquisition of skills for the age group. Literature is consensual in the description of delayed motor development; however, cognitive delay is not a universal characteristic.<sup>1-3,5,8-10</sup> In our case, we have been assisting to a global

psychomotor development delay with deficits in multiple domains (motor: global and fine; and cognitive: attention, problem solving, social cognition and language).

Therapies are being investigated and advances are being made in the field of gene therapy.<sup>5,12,13</sup> However, currently there is no curative therapy for this disease, so like in other muscular dystrophies, the control and prevention of complications are the available approach. This patient is attending physiotherapy, speech therapy and occupational therapy sessions twice a week. Stretching exercises promote mobility and prevent contractures, and chest physiotherapy prevents respiratory infections. Speech and occupational therapies are also important to enhance motor and cognitive development.<sup>4</sup> Due to deglutition dysfunction, diet modifications may be needed, and respiratory function should be monitored as some individuals benefit from cough assist, non-invasive ventilation, or even mechanical ventilation via tracheostomy. Surgical interventions for orthopedic complications may also be considered.

This case report enhances the important role of a comprehensive multidisciplinary rehabilitation program in the approach of patients with MDC1A. Despite the absence of disease modifying therapies, rehabilitation may improve the functionality and quality of life of these patients and delay the complications of the disease. ■

#### Contributorship Statement / Declaração de Contribuição

RMS and CB contributed to the conception and design of the study, acquisition of data, analysis and interpretation of data, drafting the article and final approval of the version to be submitted. GP, CV and IC contributed to the acquisition of data, analysis and interpretation of data, and final approval of the version to be submitted.

#### Responsabilidades Éticas

Conflitos de Interesse: Os autores declaram a inexistência de conflitos de interesse na realização do presente trabalho.

Fontes de Financiamento: Não existiram fontes externas de financiamento para a realização deste artigo.

Confidencialidade dos Dados: Os autores declaram ter seguido os protocolos da sua instituição acerca da publicação dos dados de doentes.

Consentimento: Consentimento do doente para publicação obtido.

Proveniência e Revisão por Pares: Não comissionado; revisão externa por pares.

#### Ethical Disclosures

Conflicts of Interest: The authors have no conflicts of interest to declare.

Financing Support: This work has not received any contribution, grant or scholarship.

Confidentiality of Data: The authors declare that they have followed the protocols of their work center on the publication of data from patients.

Patient Consent: Consent for publication was obtained.

Provenance and Peer Review: Not commissioned; externally peer reviewed.

#### References / Referências

1. Jones KJ, Morgan G, Johnston H, Tobias V, Ouvrier RA, Wilkinson I, North KN. The expanding phenotype of laminin alpha2 chain (merosin) abnormalities: case series and review. *J Med Genet.* 2001;38:649-57. doi: 10.1136/jmg.38.10.649.
2. Miyagoe-Suzuki Y, Nakagawa M, Takeda S. Merosin and congenital muscular dystrophy. *Microsc Res Tech.* 2000;48:181-91. doi: 10.1002/(SICI)1097-0029(20000201/15)48:3/4<181::AID-JEMT6>3.0.CO;2-Q.
3. Vajsar J, Chitayat D, Becker LE, Ho M, Ben Zeev B, Jay V. Severe classical congenital muscular dystrophy and merosin expression. *Clin Genet.* 1998;54:193-8. doi: 10.1111/j.1399-0004.1998.tb04283.x.
4. Sarkozy A, Foley AR, Zambon AA, Bonnemann CG, Muntioni F. LAMA2-Related Dystrophies: Clinical Phenotypes, Disease Biomarkers, and Clinical Trial Readiness. *Front Mol Neurosci.* 2020;13:123. doi:10.3389/fnmol.2020.00123
5. Nguyen Q, Lim KRO, Yokota T. Current understanding and treatment of cardiac and skeletal muscle pathology in laminin-alpha2 chain-deficient congenital muscular dystrophy. *Appl Clin Genet.* 2019;12:113-130. doi:10.2147/TACG.S187481
6. Geranmayeh F, Clement E, Feng LH, Sewry C, Pagan J, Mein R, et al. Genotype-phenotype correlation in a large population of muscular dystrophy patients with LAMA2 mutations. *Neuromuscul Disord.* 2010;20:241-50. doi: 10.1016/j.nmd.2010.02.001.
7. Van Ry PM, Minogue P, Hodges BL, Burkin DJ. Laminin-111 improves muscle repair in a mouse model of merosin-deficient congenital muscular dystrophy. *Hum Mol Genet.* 2014;23:383-96. doi:10.1093/hmg/ddt428
8. Triki C, Louhichi N, Méziou M, Choyakh F, Kéchaou MS, Jilidi R, et al. Merosin-deficient congenital muscular dystrophy with mental retardation and cerebellar cysts, unlinked to the LAMA2, FCMD, MEB and CMD1B loci, in three Tunisian patients. *Neuromuscul Disord.* 2003;13:4-12. doi: 10.1016/s0960-8966(02)00188-8.
9. Talim B, Kale G, Topaloglu H, Akçören Z, Çağlar M, Göğü S, et al. Clinical and histopathological study of merosin-deficient and merosin-positive congenital muscular dystrophy. *Pediatr Dev Pathol.* 2000;3:168-76. doi: 10.1007/s100240050021.
10. He Z, Luo X, Liang L, Li P, Li D, Zhe M. Merosin-deficient congenital muscular dystrophy type 1A: A case report. *Exp Ther Med.* 2013;6:1233-6. doi:10.3892/etm.2013.1271
11. Ribeiro VT, Moreira NC, Teixeira J, Guimarães A, Cruz R, Lima L. Distrofia muscular congénita merosina positiva, anormalidades da substância branca e displasia cortical occipital posterior bilateral. *Acta Med Port.* 2003;16:189-92.
12. Rocha CT, Hoffman EP. Limb-girdle and congenital muscular dystrophies: current diagnostics, management, and emerging technologies. *Curr Neurol Neurosci Rep.* 2010;10:267-76. doi:10.1007/s11910-010-0119-1
13. Graf von Kalckreuth C, Deconinck N, Goedseels J, Neuman A. P289 – 2042 Merosin-deficient congenital muscular dystrophy type 1A (MDC1A): a case report. *Eur J Paediatr Neurol.* 2013;17. doi:10.1016/s1090-3798(13)70468-9

## CASO CLÍNICO/CASE REPORT

# Doença de Moyamoya no Adulto: Um Caso Clínico

## Moyamoya Disease in Adult: A Clinical Case

 **Marta Matias Costa** <sup>1,\*</sup>, **Leopoldina Pereira** <sup>2</sup>, **Mário Resende** <sup>2</sup>, **Raúl Baggen Santos** <sup>2</sup>, **Manuel Ribeiro** <sup>2</sup>

1-Unidade de Saúde Familiar de Montemuro, Castro Daire, Portugal

2-Departamento de Neurocirurgia, Centro Hospitalar Vila Nova de Gaia/Espinho, Vila Nova de Gaia, Portugal

DOI: <https://doi.org/10.46531/sinapse/CC/220047/2022>

### Resumo

A doença de Moyamoya é uma entidade caracterizada pela oclusão progressiva e prolongada da porção intracraniana terminal da artéria carótida interna e do polígono de Willis. Apresenta-se o caso de uma doente, com 33 anos de idade, observada no Serviço de Urgência de Medicina Interna por hemiparésia direita de início súbito. Na anamnese verificou-se ausência de antecedentes familiares de risco acrescido para trombozes, uma dislipidemia não medicada (cLDL 165 mg/dL), excesso de peso e 9 unidades maço ano. Durante o internamento houve melhoria progressiva do quadro, mas exames imagiológicos revelaram fenómeno de neovascularização típico de Moyamoya pelo que se propôs tratamento cirúrgico. A doença de Moyamoya é uma entidade rara cuja etiologia permanece desconhecida. A apresentação clínica caracteriza-se por isquemia ou hemorragia intracraniana. A intervenção cirúrgica é o tratamento de eleição. A descrição deste caso pretende alertar para a importância do conhecimento desta entidade.

### Abstract

Moyamoya disease is an entity characterized by progressive and prolonged occlusion of the terminal intracranial portion of the internal carotid artery and of the Willis polygon. We present the case of a 33-year-old female patient observed in the Emergency Department of Internal Medicine for sudden onset right hemiparesis. Anamnesis revealed no family history for increased risk for thrombosis, an unmedicated dyslipidemia (cLDL 165 mg/dL), overweight, and 9 pack year smoking load. During hospitalization there was a progressive improvement of the condition, but imaging exams revealed a neovascularization phenomenon typical of Moyamoya's disease and the surgical treatment was proposed. Moyamoya disease is a rare entity whose etiology remains unknown. The clinical presentation is characterized by ischemia or intracranial hemorrhage. Surgical intervention is the best treatment. The description of this case aims to draw attention to the importance of the knowledge of this entity.

### Informações/Informations:

Caso Clínico, publicado em Sinapse, Volume 22, Número 3, julho-setembro 2022. Versão eletrónica em [www.sinapse.pt](http://www.sinapse.pt); Case Report, published in Sinapse, Volume 22, Number 3, July-September 2022. Electronic version in [www.sinapse.pt](http://www.sinapse.pt)  
© Autor (es) (ou seu (s) empregador (es)) e Sinapse 2022. Reutilização permitida de acordo com CC BY-NC. Nenhuma reutilização comercial. © Author(s) (or their employer(s)) and Sinapse 2022. Re-use permitted under CC BY-NC. No commercial re-use.

### Palavras-chave:

Adulto;  
Doença de Moyamoya/cirurgia;  
Doença de Moyamoya/  
diagnóstico.

### Keywords:

Adult;  
Moyamoya Disease/diagnostic;  
Moyamoya Disease/surgery.

### \*Autor Correspondente / Corresponding Author:

Marta Matias Costa  
Av. Francisco Sá Carneiro  
3600-180 Castro Daire,  
Portugal  
MACosta5@arscentro.min-saude.pt

Recebido / Received: 2022-07-13

Aceite / Accepted: 2022-10-08

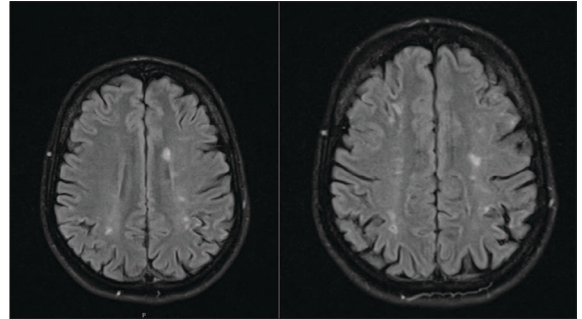
Publicado / Published: 2022-10-20

## Introdução

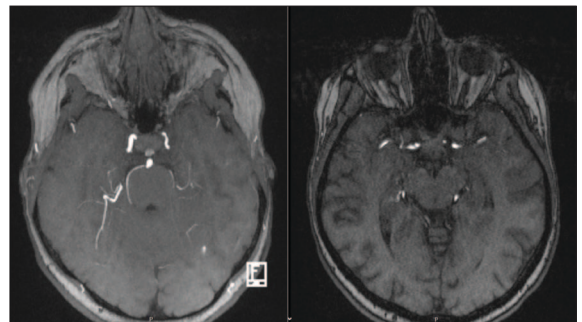
A doença de Moyamoya é uma entidade rara que se caracteriza por lesões esteno-oclusivas progressivas da porção terminal das artérias carótidas internas com o, consequente, desenvolvimento de uma rede instável de vasos colaterais na base do cérebro.<sup>1,2</sup> Geralmente é uma doença bilateral pelo que se caracteriza por alterações estenóticas em ambas as carótidas.<sup>3</sup> Na maioria dos casos, etiologia é indeterminada mas cerca de 10 a 15% dos doentes afetados têm história familiar.<sup>4</sup> É mais frequente na população do leste asiático<sup>2-8</sup> e a idade de início tem uma distribuição bimodal com um pico na primeira década de vida e um segundo pico na quarta década de vida.<sup>2,9</sup> O principal sintoma nos adultos é a hemorragia intracraniana que provoca um acidente vascular cerebral hemorrágico. Nas crianças é mais frequente o acidente vascular cerebral isquémico.<sup>4</sup> Outros sintomas típicos são as cefaleias, tonturas, síncope, convulsões e declínio cognitivo.<sup>9</sup> A angiografia cerebral é o exame de diagnóstico de eleição.<sup>1,2,4</sup> O tratamento é cirúrgico com revascularização direta ou indireta para prevenir a recorrência de acidente vascular cerebral.<sup>4</sup>

## Caso Clínico

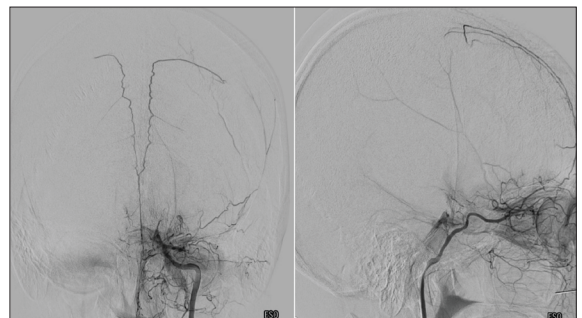
Mulher, 33 anos, caucasóide, fumadora, com dislipidemia e excesso de peso, sem antecedentes familiares relevantes. Observada no Serviço de Urgência (SU) de Medicina Interna por hemiparésia direita com evolução de 3 dias, sem outros sintomas associados. No exame neurológico apresentava um discurso lentificado, dismetria na prova dedo-nariz do lado direito, hipostesia no membro superior direito (MSD) e no membro inferior esquerdo (MIE) e força 4/5 no MSD e no membro inferior direito (MID). A tomografia computadorizada (TC) crânio-encefálica revelou hipodensidades focais subcorticais e corticais frontais bilaterais, inespecíficas. A doente ficou internada para realização de ressonância magnética (RM) e para estudo tendo sido observada por Neurologia que optou por medicar com atorvastatina e ácido acetilsalicílico. Estudo analítico sem alterações relevantes para além da dislipidemia e estudo de vasculites negativo. A RM revelou sequelas de múltiplas lesões isquémicas e um enfarte recente associado a vasculopatia marcada de médios/grandes vasos (**Fig. 1**). Foi realizada angiografia clássica que revelou estenose suboclusiva dos segmentos oftálmico e paraclinoideu da artéria carótida interna (ACI) direita e oclusão da artéria carótida interna esquerda do tronco infero-lateral, com formação de pequenos vasos anómalos de tipo Moyamoya (**Figs. 2 e 3**). O conjunto dos achados descritos, nome-



**Figura 1.** RM CE (sequência FLAIR): Múltiplos enfartes crônicos corticais fronto-parietais e ao longo dos centros semi-ovais, bilateralmente, em território terminal e fronteira das artérias carótidas internas.

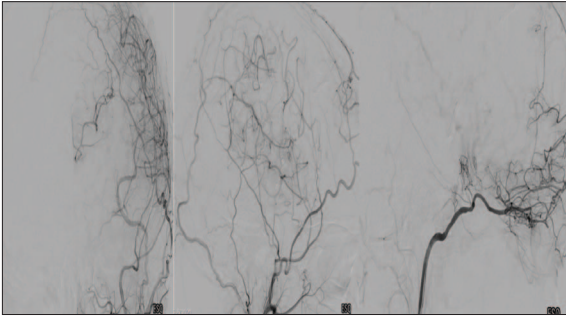


**Figura 2.** Angio RM: Estenose da artéria carótida interna esquerda no seu segmento supraclinoideu. Assimetria do calibre entre a carótida interna direita e carótida interna esquerda. Estenose da artéria carótida interna esquerda com má definição da sua bifurcação em artéria cerebral anterior e artéria cerebral média esquerda.



**Figura 3.** Angiografia da carótida interna esquerda: estenose da artéria carótida interna esquerda com vasos Moyamoya na base do crânio. Definem-se vasos extracranianos e vasos anastomóticos leptomeningeos e derais.

adamente a localização das estenoses e oclusão da ACI esquerda, o padrão de rede vascular anormal e frágil na base do crânio, bem como a ausência do envolvimento da circulação posterior, favorece a hipótese de doença de Moyamoya. A doente foi submetida a revascularização indireta à esquerda. Imediatamente após a cirurgia iniciou quadro de disfasia motora com monoparésia do MSD grau II. Associou-se este novo défice à baixa



**Figura 4.** Angiografia da carótida interna esquerda, pós revascularização indireta, onde se observa boa revascularização cerebral.

perfusão cerebral durante o procedimento anestésico cirúrgico. Após ajuste de perfusão cerebral, a doente recuperou totalmente do déficit motor do MSD e à data de alta apenas mantinha disfasia e pequena disartria pelo que foi proposta terapia da fala em ambulatório. Neste momento, a doente apresenta 16 meses de seguimento, tendo recuperado completamente da disfasia motora e da disartria. Na angiografia de controlo apresentou boa revascularização cerebral (recuperação de mais de 1/3 do território perfundido pela artéria cerebral média após o procedimento cirúrgico) (**Fig. 4**).

## Discussão

O caso apresentado descreve os eventos isquémicos como forma de apresentação da doença de Moyamoya, resultado da hipoperfusão provocada pela progressiva esteno-oclusão cerebral, o que se traduz num acidente vascular cerebral ou num acidente isquémico transitório.<sup>1,2,4,7-9,11</sup> É importante considerar esta doença no diagnóstico diferencial de adultos jovens com a sintomatologia descrita pelas implicações terapêuticas e de prognóstico associadas. Procedeu-se a revascularização indireta esquerda, apesar do acometimento bilateral das ACIs, por ser a estenose mais grave e pela sintomatologia afásica apresentada inicialmente. Não há evidência de potencial benefício no uso de ácido acetilsalicílico, contudo é utilizado em larga escala nestes doentes para prevenir trombose e tromboembolismo nas porções estenosadas após tratamento cirúrgico.<sup>8</sup> A terapêutica inicial com estatina manteve-se pela dislipidemia associada existente. ■

## Contributorship Statement / Declaração de Contribuição

LP e MMC: desenho, elaboração e revisão do manuscrito. MR, RBS e MR: desenho, revisão e aprovação final do manuscrito.

## Responsabilidades Éticas

**Conflitos de Interesse:** Os autores declaram a inexistência de conflitos de interesse na realização do presente trabalho.

**Fontes de Financiamento:** Não existiram fontes externas de financiamento para a realização deste artigo.

**Confidencialidade dos Dados:** Os autores declaram ter seguido os protocolos da sua instituição acerca da publicação dos dados de doentes.

**Consentimento:** Consentimento do doente para publicação obtido.

**Proveniência e Revisão por Pares:** Não comissionado; revisão externa por pares.

## Ethical Disclosures

**Conflicts of Interest:** The authors have no conflicts of interest to declare.

**Financing Support:** This work has not received any contribution, grant or scholarship.

**Confidentiality of Data:** The authors declare that they have followed the protocols of their work center on the publication of data from patients.

**Patient Consent:** Consent for publication was obtained.

**Provenance and Peer Review:** Not commissioned; externally peer reviewed.

## References / Referências

1. Canavero I, Vetrano IG, Zedde M, Pascarella R, Gatti L, Acerbi F, et al. Clinical Management of Moyamoya Patients. *J Clin Med.* 2021;10:3628. doi: 10.3390/jcm10163628.
2. Zhang H, Zheng L, Feng L. Epidemiology, diagnosis and treatment of moyamoya disease. *Exp Ther Med.* 2019;19:777-84. doi:10.3892/etm.2019.7198
3. Gupta A, Tyagi A, Romo M, Amoroso KC, Sonia F. Moyamoya Disease: A Review of Current Literature. *Cureus.* 2020;12. doi:10.7759/cureus.10141
4. Acker G, Fekonja L, Vajkoczy P. Surgical management of moyamoya disease. *Stroke.* 2018;49:476-82. doi:10.1161/STROKEAHA.117.018563
5. Huang S, Guo ZN, Shi M, Yang Y, Rao M. Etiology and pathogenesis of Moyamoya Disease: An update on disease prevalence. *Int J Stroke.* 2017;12:246-53. doi:10.1177/1747493017694393
6. Lee SU, Oh CW, Kwon OK, Bang JS, Ban SP, Byoun HS, Kim T. Surgical Treatment of Adult Moyamoya Disease. *Curr Treat Options Neurol.* 2018;20:22. doi: 10.1007/s11940-018-0511-8.
7. Rupareliya C, Lui F. Moyamoya Disease. In: StatPearls. Treasure Island: StatPearls Publishing; 2022
8. Shang S, Zhou D, Ya J, Li S, Yang Q, Ding Y, et al. Progress in moyamoya disease. *Neurosurg Rev.* 2020;43:371-82. doi: 10.1007/s10143-018-0994-5.
9. Mayeku J, Lopez-Gonzalez MA. Current Surgical Options for Moyamoya Disease. *Cureus.* 2020;12:1-8. doi:10.7759/cureus.11332
10. Berry JA, Cortez V, Toor H, Saini H, Siddiqi J. Moyamoya: An Update and Review. *Cureus.* 2020;12:1-9. doi:10.7759/cureus.10994

## IMAGEM EM NEUROLOGIA/IMAGE IN NEUROLOGY

## Neuroimaging Clues in Tumefactive Multiple Sclerosis

## Pistas Imagiológicas na Forma Tumefacta da Esclerose Múltipla

 Mafalda Delgado Soares <sup>1,\*</sup>,  Bruno Cunha <sup>2</sup>,  Margarida Dias <sup>1</sup>,  Carlos Capela <sup>1</sup>

1-Serviço de Neurologia / Centro Hospitalar e Universitário de Lisboa Central, Lisboa, Portugal

2-Serviço de Neurorradiologia / Centro Hospitalar e Universitário de Lisboa Central, Lisboa, Portugal

DOI: <https://doi.org/10.46531/sinapse/IN/220042/2022>

#### Informações/Informations:

Imagem em Neurologia, publicado em Sinapse, Volume 22, Número 3, julho-setembro 2022. Versão eletrónica em [www.sinapse.pt](http://www.sinapse.pt); Image in Neurology, published in Sinapse, Volume 22, Number 3, July-September 2022. Electronic version in [www.sinapse.pt](http://www.sinapse.pt) © Autor (es) (ou seu (s) empregador (es)) e Sinapse 2022. Reutilização permitida de acordo com CC BY-NC. Nenhuma reutilização comercial. © Author(s) (or their employer(s)) and Sinapse 2022. Re-use permitted under CC BY-NC. No commercial re-use.

#### Keywords:

Magnetic Resonance Imaging; Multiple Sclerosis/diagnostic imaging; Neuroimaging.

#### Palavras-chave:

Esclerose Múltipla/diagnóstico por imagem; Neuroimagem; Ressonância Magnética.

#### \*Autor Correspondente / Corresponding Author:

Mafalda Delgado Soares  
Alameda Santo António dos Capuchos,  
1169-050 Lisboa, Portugal  
[mafalda.ds3@gmail.com](mailto:mafalda.ds3@gmail.com)

Recebido / Received: 2022-05-31

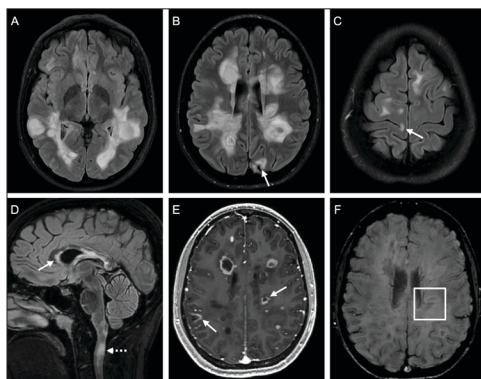
Aceite / Accepted: 2022-06-28

Publicado / Published: 2022-xx-xx

Tumefactive multiple sclerosis (MS) may pose a challenging differential diagnosis for its rather exuberant radiological presentation. However, there are some imaging clues to help us unveil this inflammatory entity.

We present a case of an 18-year-old girl with a depressive disorder presented with acute headache and sensorimotor complaints, and a subacute depressive disorder for two months. At examination, she had a slight attention deficit, an anosodiaphoria regarding her deficits, a grade 4 right hemiparesis with an unsteady gait, a generalized hyperreflexia with pathological pyramidal signs and a predominantly distal thermo-algic hypoesthesia, hypopalesthesia and hypokinesthesia of all limbs, with no sensory level. No history of recent infection nor vaccination.

Neuroimaging showed multiple tumefactive

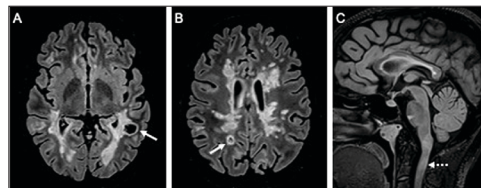


**Figure 1.** Brain MRI

(A, B, C) Axial T2-FLAIR showing multiple hyperintense tumefactive lesions predominantly affecting the periventricular white matter with additional cortical/juxta-cortical lesions (arrows). (D) Sagittal T2-FLAIR showing lesions in the callosal interface (arrow) and a tumefactive lesion in the cervical spinal cord (dotted arrow). (E) Axial T1 contrast-enhanced demonstrating open-ring enhancement. (F) Axial SWI demonstrating the central vein sign.

T2-FLAIR hyperintense brain lesions predominantly affecting the periventricular white matter, several nodular and ring-enhancing lesions and additional spinal cord lesions (**Fig. 1**). At first glance, this clinical and radiological picture compelled us to conduct a careful differential diagnosis, including inflammatory and demyelinating, infectious and neoplastic disease.

In this case, open-ring enhancing lesions were indicative of demyelinating disease. Importantly, different inflammatory demyelinating entities should be considered, such as multiple sclerosis (MS), acute disseminated encephalomyelitis (ADEM), neuromyelitis optica spectrum disorder (NMOSD), myelin oligodendrocyte glycoprotein antibody-associated disease (MOGAD) and even Baló's concentric sclerosis by the resemblance of its characteristic features with some heterogeneous lesions of this case. However, lesion distribution, particularly cortical/juxta-cortical and in the calloso-septal interface, and the SWI central-vein were very suggestive of multiple sclerosis.<sup>1,2</sup> Moreover, initial neuroimaging met McDonald criteria



**Figure 2.** Post-immunotherapy brain MRI

Post-immunotherapy follow-up brain MRI performed 2 weeks after presentation. (A, B) Axial and (C) sagittal T2-FLAIR show marked reduction of the perilesional edema with resolution of the tumefactive appearance and cavitation of some of the lesions (arrows). There is also near-complete resolution of the tumefactive appearance of the spinal cord lesion.



for dissemination in time and space, elucidating that a monophasic disease was less likely.

CSF oligoclonal bands were present. AQP4 and MOG antibodies were negative. Methylprednisolone caused unequivocal remission of both psychiatric symptomatology and neurological deficits. Imaging improvement was found on the follow-up brain magnetic resonance imaging (MRI) performed 2 weeks after presentation, with marked reduction of the perilesional edema, near-complete resolution of the tumefactive appearance of the lesions and cavitation of some of the lesions (**Fig. 2**).

These suggestive neuroimaging features proved to be important supportive findings for a prompt diagnosis within a broad spectrum of inflammatory diseases, as well as other etiologies to consider, thus allowing proper treatment in useful time.

Even under atypical presentations, T2-FLAIR and SWI sequences provide us accurate neuroimaging clues to diagnose a tumefactive MS. ■

#### **Contributorship Statement / Declaração de Contribuição**

MDS: Conception, writing and final approval.  
BC: Images preparation, writing and final approval.  
MD: Conception and final approval.  
CC: Critical review with intellectual contribution and final approval.

#### **Responsabilidades Éticas**

Conflitos de Interesse: Os autores declaram a inexistência de conflitos de interesse na realização do presente trabalho.

Fontes de Financiamento: Não existiram fontes externas de financiamento para a realização deste artigo.

Confidencialidade dos Dados: Os autores declaram ter seguido os protocolos da sua instituição acerca da publicação dos dados de doentes.

Consentimento: Consentimento do doente para publicação obtido.

Proveniência e Revisão por Pares: Não comissionado; revisão externa por pares.

#### **Ethical Disclosures**

Conflicts of Interest: The authors have no conflicts of interest to declare.

Financing Support: This work has not received any contribution, grant or scholarship.

Confidentiality of Data: The authors declare that they have followed the protocols of their work center on the publication of data from patients.

Patient Consent: Consent for publication was obtained.

Provenance and Peer Review: Not commissioned; externally peer reviewed.

#### **References / Referências**

1. Greene P, Dekker I, Wattjes MP. Brain and Spinal Cord MR Imaging Features in Multiple Sclerosis and Variants. *Neuroimaging Clin N Am*. 2017 May;27:205-27. doi: 10.1016/j.nic.2016.12.002. PMID: 28391782.
2. Masdeu JC, Moreira J, Trasi S, Visintainer P, Cavaliere R, Grundman M. The open ring. A new imaging sign in demyelinating disease. *J Neuroimaging*. 1996;6: 104-7. doi: 10.1111/jon199662104.

# Instruções aos Autores e Políticas Editoriais

## Instruções aos Autores

### Língua

O título, resumo e palavras-chave, devem ser apresentados em inglês e português.

Os manuscritos submetidos à SINAPSE devem ser claramente escritos em português (de Portugal) e/ou inglês de nível razoável.

### Copyright

Todos os artigos nesta revista são de Acesso Aberto e atendem aos requisitos das agências de financiamento ou instituições académicas. Relativamente à utilização por terceiros a SINAPSE rege-se pelos termos da licença Creative Commons 'Atribuição – Uso Não-Comercial – Proibição de Realização de Obras Derivadas (cc-by-nc-nd)'.

É da responsabilidade do autor obter permissão para reproduzir ilustrações, tabelas, etc. de outras publicações.

Após a aceitação de um artigo, os autores serão convidados a preencher um "Publishing Agreement". Será enviado um e-mail ao autor correspondente, confirmando a recepção do manuscrito juntamente com um formulário de *Publishing Agreement* ou um link para a versão online desse contrato.

### Auto-Arquivo

Os autores ficam autorizados a disponibilizar os seus artigos em repositórios das suas instituições de origem, desde que mencionem sempre onde foram publicados e de acordo com a licença Creative Commons.

### Taxa de Processamento do Artigo

Não há taxa de processamento de artigo.

### Conduta Ética e Direitos Humanos e Animais

Os autores devem assegurar que o estudo que submetem para publicação está em conformidade com os princípios éticos e legais, quer no decurso da investigação quer na publicação, nomeadamente com as recomendações da Declaração de Helsínquia revistas em 2013 da Associação Médica Mundial (<http://www.wma.net/en/20activities/10ethics/10helsinki>), do *International Committee of Medical Journal Editors* ([www.icmje.org](http://www.icmje.org)) e do *Committee on Publication Ethics (COPE)* (<http://publicationethics.org/resources/guidelines>). Nos casos adequados, os autores devem demonstrar que a investigação foi aprovada pela comissão de ética das instituições envolvidas e que as recomendações foram seguidas. Esta informação deve constar no texto do artigo. Qualquer suspeita de má conduta será investigada e denunciada. Não se devem apresentar imagens, nomes, números de processos clínicos ou outros elementos que permitam a identificação dos participantes no estudo. Os estudos que envolvam experiências em animais devem ser conduzidos em conformidade com as *guidelines* definidas no "Guide for the care and use of laboratory animals" dos National Institutes of Health. Todos os estudos em animais deverão igualmente obedecer às *guidelines* ARRIVE (*Animal Research: Reporting of In Vivo Experiments*). Os autores deverão ainda consultar a legislação vigente a nível nacional que regula este tipo de estudos (Decreto Lei n.º 113/2013 de 7/08/2013, e eventuais actualizações posteriores). Deve ser claramente explicitado no manuscrito que as normas acima referidas foram seguidas.

### Privacidade e Consentimento Informado

Estudos em doentes ou voluntários requerem aprovação da comissão de ética e consentimento informado escrito, o que deve ser documentado no artigo. Os autores são responsáveis por obter o consentimento informado relativamente a cada indivíduo presente em fotografias, vídeos, descrições detalhadas, mesmo após tentativa de ocultar a respectiva identidade. Nomes, iniciais ou outras formas de identificação devem ser removidos das fotografias ou outras imagens. Devem ser omitidos dados pessoais, como profissão ou residência, excepto quando sejam cientificamente relevantes para o trabalho. Os autores devem assegurar que não apresentam dados que permitam identificação inequívoca ou, caso isso não seja possível, devem obter o consentimento informado dos intervenientes (ou, quando aplicável, do tutor ou representante legalmente definido).

### Permissões

Todo o material previamente publicado e protegido por direitos autorais, incluindo ilustrações, figuras e tabelas, deve ser acompanhado de permissão escrita para reprodução dos detentores dos direitos autorais.

### Conflito de Interesse e Fontes de Financiamento

Existe um conflito de interesses quando o julgamento profissional sobre um interesse primário (como o bem-estar dos doentes ou a validade da investigação) pode ser influenciado por um interesse secundário (como ganho financeiro).

As relações financeiras são os conflitos de interesse mais facilmente identificáveis e têm maior probabilidade de prejudicar a credibilidade da revista, dos autores e da própria ciência. No entanto, os conflitos podem ocorrer por outros motivos, como relacionamentos pessoais ou rivalidades, competição académica e crenças intelectuais.

Todos os participantes do processo de revisão por pares e publicação - não apenas autores, mas também revisores, editores e membros do conselho editorial da SINAPSE - devem considerar os seus conflitos de interesse ao cumprir as suas funções no processo de revisão e publicação do artigo e devem divulgar todos os relacionamentos que possam ser vistos como potenciais conflitos de interesse.

Os autores devem referir todas as fontes de financiamento ao estudo descrito e a sua influência na concepção do manuscrito ou na decisão de submissão para publicação. O rigor e a exactidão dos conteúdos, assim como as opiniões expressas são da exclusiva responsabilidade dos autores.

Os autores são obrigados a divulgar todas as relações financeiras e pessoais que possam enviesar o trabalho. Para prevenir ambiguidade, os autores têm que explicitamente mencionar se existe ou não conflitos de interesse. Todos os autores devem completar e submeter o modelo de Declaração de Conflitos de Interesse (*ICMJE Form for Disclosure of Potential Conflicts of Interest*), disponível em <http://www.icmje.org/conflicts-of-interest/>. Essa informação será mantida confidencial durante a revisão do manuscrito pelos revisores e não influenciará a decisão editorial, mas será publicada se o artigo for aceite. Se não existirem conflitos, os autores devem mencionar esse facto.

### Resultados de ensaios clínicos

A SINAPSE apoia iniciativas que contribuam para uma melhor divulgação de resultados ensaios clínicos. Estas incluem o registo prospectivo de ensaios clínicos em bases de dados públicas adequadas. De acordo com as recomendações do ICMJE, a SINAPSE exige o registo de todos os ensaios clínicos cujos dados sejam incluídos em trabalhos submetidos para publicação nesta revista.

O ICMJE adopta a definição da Organização Mundial de Saúde de ensaio clínico, que é "qualquer estudo de investigação que prospectivamente atribua a participantes humanos, individualmente ou em grupo, uma ou mais intervenções relacionadas com a saúde, com o objectivo de avaliar os seus resultados relacionados com a saúde". Esta definição inclui ensaios das fases I a IV. O ICMJE define intervenções relacionadas com a saúde como "qualquer intervenção usada para modificar um resultado biomédico ou relacionado com a saúde" e resultados relacionados com a saúde como "qualquer medida biomédica ou relacionada com a saúde obtida em doentes ou participantes".

### Registo de ensaios clínicos

O registo numa base de dados pública de ensaios clínicos é condição necessária para a publicação de dados de ensaios clínicos na SINAPSE, de acordo com as recomendações do ICMJE (<http://www.icmje.org>). Os ensaios devem ser registados anteriormente ou no início do período de recrutamento de doentes. Os estudos puramente observacionais (aqueles em que a atribuição de uma intervenção médica não é do critério do investigador) não exigem registo.

O número de registo do ensaio clínico (TRN) bem como a data desse registo devem ser referidos no final do resumo do artigo.

### Disponibilização dos dados

A SINAPSE sugere que todos os dados nos quais se baseiam as conclusões de um artigo de investigação original sejam disponibilizados para os leitores. Sugere-se assim aos autores que assegurem que os seus dados ficam disponíveis em repositórios públicos (sempre que estes estejam disponíveis e sejam adequados), que sejam apresentados no manuscrito principal ou em arquivos adicionais, sempre que possível em formato tratável (por exemplo, em folha de cálculo e não em pdf).

A SINAPSE exige uma declaração de disponibilização dos dados, presente no final de cada manuscrito. Para ensaios de fármacos ou dispositivos médicos, a declaração deve referir, pelo menos, que os dados relevantes de cada doente, devidamente anonimizados, estão disponíveis mediante pedido justificado aos autores.

Sugere-se formulações para a referida declaração:

“Disponibilização dos dados: os dados individuais dos doentes [e/ou] o conjunto completo de dados [e/ou] o anexo técnico [e/ou] as especificações da análise estatística, estão disponíveis em [do] [com acesso livre/ com as restrições] [do autor correspondente em]. Os participantes deram o seu consentimento informado para disponibilização de dados [ou... não foi obtido consentimento dos participantes, mas os dados apresentados estão anonimizados e o risco de identificação é reduzido... ou não foi obtido consentimento dos participantes, mas os benefícios potenciais da disponibilização destes dados justificam os prejuízos potenciais, uma vez que ...]”

Se os dados não estiverem disponíveis, deve ser referido o seguinte: “Disponibilização dos dados: não estão disponíveis dados adicionais.”

Esta opção não se aplica a ensaios clínicos de fármacos ou dispositivos médicos.

Pode ser solicitado aos autores que disponibilizem os dados brutos em que basearam o seu artigo durante o processo de revisão e até 10 anos após a publicação.

### Submissão dos Trabalhos

A submissão de um manuscrito implica que o trabalho descrito não tenha sido publicado previamente (excepto na forma de um resumo ou como parte de uma palestra publicada ou de uma tese académica), e que não está sendo considerado para publicação noutra revista, que o manuscrito foi aprovado por todos os autores e, tácita ou explicitamente, pelas autoridades competentes onde o trabalho foi realizado e que, se for aceite para publicação, não será publicada em outro lugar na mesma forma, em inglês ou em qualquer outra língua, incluindo electronicamente.

Todos os manuscritos devem ser acompanhados por uma carta de apresentação. Deve ser dada garantia na carta de apresentação de que o manuscrito não está sob consideração simultânea por qualquer outra revista. Na carta de apresentação, os autores devem declarar seus potenciais conflitos de interesse e fornecer uma declaração sobre a autoria.

Para verificar a originalidade, o artigo pode ser verificado pelo serviço de detecção de originalidade.

As submissões que não estejam em conformidade com estas instruções podem ser devolvidas para reformulação e reenvio.

### Submissão do Manuscrito

Os manuscritos são submetidos através do site da SINAPSE em <http://www.SINAPSE.pt>

### Contacto

Em caso de dúvidas durante a submissão, contacte: [sinapse.spn@gmail.com](mailto:sinapse.spn@gmail.com)

### Preparação do Manuscrito

#### Uso de programa de processamento de texto

É importante que o arquivo seja guardado no formato nativo do processador de texto usado. O texto deve estar no formato de coluna única. Mantenha o *layout* do texto o mais simples possível.

Para evitar erros desnecessários, aconselhamos o uso das funções “verificação ortográfica” e “verificação gramatical” do seu processador de texto.

#### Tipologia dos Artigos

A SINAPSE aceita artigos das seguintes tipologias:

- Artigos Originais reportando investigação clínica ou básica (ensaios clínicos, estudos de coorte, estudos de caso-controlo, outros estudos observacionais);
- Artigos de Revisão
- Revisões Sistemáticas com ou sem Meta-Análise;

- Estudos de Caso/Casos Clínicos;
- Imagens em Neurologia;
- Editoriais, que são escritos a convite do Editor-Chefe e consistem em comentários sobre artigos publicados na revista ou sobre temas de relevância particular;
- Cartas ao Editor, que consistem em opiniões concisas sobre artigos recentemente publicados na SINAPSE;
- Perspectivas;
- Guidelines*;

Na secção de submissão:

#### I. Título

Título em português e inglês, conciso, específico e informativo, sem abreviaturas e não excedendo os 120 caracteres. O título pode incluir um complemento de título com um máximo de 40 caracteres (incluindo espaços).

#### II. Autores e afiliações

Na secção da autoria, liste o Nome de todos os Autores (primeiro e último nome) e respectivas afiliações (serviço, instituição, cidade, país) e grau académico mais elevado.

#### III. Financiamento

Todos as fontes de financiamento, no domínio público ou privado, incluindo bolsas, que contribuíram para a realização do trabalho.

#### IV. Autor Correspondente

Indicar claramente quem vai lidar com a correspondência em todas as fases de arbitragem e publicação, também pós-publicação. Indicar endereço postal e *e-mail* do Autor responsável pela correspondência relativa ao manuscrito.

#### V. Resumo e Keywords

Um resumo conciso e factual é requerido, capaz de representar isoladamente o conteúdo do artigo, escrito em português e inglês. Nenhuma informação que não conste no manuscrito pode ser mencionada no resumo. O resumo não pode remeter para o texto, não podendo conter citações nem referências a figuras.

No fim do resumo devem ser incluídas um máximo de 5 *keywords* em inglês utilizando a terminologia que consta no *Medical Subject Headings* (MeSH), <https://meshb.nlm.nih.gov/search>

#### VI. Resumo Estruturado

Um resumo estruturado, com as etiquetas de secção apropriadas (Introdução, Métodos, Resultados e Conclusão), deve fornecer o contexto e objectivo do estudo, procedimentos básicos (selecção dos sujeitos de estudo ou animais de laboratório, métodos observacionais e analíticos), principais resultados (significância estatística, se possível) e principais conclusões. Deve enfatizar aspectos novos e importantes do estudo ou das observações.

**VII. Os autores também deverão anexar a declaração de “Protecção de pessoas e animais”, Confidencialidade dos dados e consentimento informado e Conflitos de interesse.**

#### Prémios e Apresentações prévias

Devem ser referidos os prémios e apresentações do estudo, prévias à submissão do manuscrito.

#### Texto

##### Artigos Originais

Os artigos originais devem incluir as seguintes secções: Introdução, Material e Métodos, Resultados, Discussão e Conclusão, Agradecimentos (se aplicável), Referências, Tabelas e Figuras.

Os artigos originais não devem exceder 4000 palavras, até 6 tabelas ou figuras e até 60 referências. Um resumo estruturado com o máximo de 350 palavras.

Seguir as *guidelines* EQUATOR

Article structure

##### Introduction

*State the objectives of the work and provide an adequate background, avoid a detailed literature survey or a summary of the results.*

##### Material and methods

*Provide sufficient detail to allow the work to be reproduced. Methods already published should be indicated by a reference: only relevant modifications should be described.*

##### Results

*Results should be clear and concise.*

**Discussion**

*This should explore the significance of the results of the work, not repeat them. A combined Results and Discussion section is often appropriate. Avoid extensive citations and discussion of published literature.*

**Conclusion**

*The main conclusions of the study may be presented in a short Conclusions section, which may stand alone or form a subsection of a Discussion or Results and Discussion section.*

**Artigos de Revisão Narrativa**

Os artigos de revisão são artigos abrangentes que sintetizam ideias pré-existentes e sugerem novas. Abrangem áreas amplas.

O foco deve ser uma actualização sobre a compreensão actual da etiologia ou fisiopatologia das doenças, considerações diagnósticas e terapêutica.

Essas revisões devem abordar uma questão ou questão específica relevante para a prática clínica. Embora geralmente por convite do Editor-Chefe, a SINAPSE aceita ocasionalmente artigos de revisão não solicitados sobre assuntos importantes ou sobre avanços recentes. Antes de submeter uma revisão, pedimos que envie ao Editor-Chefe um breve esboço (não mais de 500 palavras) indicando a importância do assunto, e por que está qualificado para escrevê-lo. Um convite para submissão não garante aceitação.

Os artigos de revisão não devem exceder 4000 palavras, até 6 tabelas ou figuras e até 100 referências. Um resumo não estruturado com o máximo de 350 palavras.

**Revisões Sistemáticas e Meta-Análises**

As revisões sistemáticas podem ou não utilizar métodos estatísticos (meta-análises) para analisar e resumir os resultados dos estudos incluídos.

As Revisões Sistemáticas podem ser apresentadas no formato Introdução, Métodos, Resultados, Discussão. O assunto deve ser claramente definido. O objectivo de uma revisão sistemática deve ser produzir uma conclusão baseada em evidências. Nos Métodos deve ser fornecida uma indicação clara da estratégia de pesquisa da literatura, extracção de dados, classificação das evidências e análise. Deve ser seguida a normativa PRISMA (<http://www.prisma-statement.org/>) e realizado o registo do protocolo na PROSPERO (<https://www.crd.york.ac.uk/prospero>).

O texto não deverá exceder 4000 palavras, excluindo um resumo estruturado (máximo de 350 palavras). Não poderá incluir mais de 100 referências, e até 6 tabelas ou figuras.

**Caso Clínico**

O relato de Casos Clínicos deve incluir as seguintes seções: Introdução, Caso Clínico e Discussão.

O texto não poderá exceder 2000 palavras, e não poderá exceder as 25 referências bibliográficas. Deve incluir um resumo não estruturado que não exceda 150 palavras.

Deve ser seguida a normativa CARE (<http://www.care-statement.org/>).

Tendo em conta a sua natureza, os relatos de casos clínicos devem ter um número parcimonioso de autores - excepcionalmente mais de 5. No caso de serem mais de 5 co-autores a carta de submissão deve indicar clara e detalhadamente qual o papel de cada um no manuscrito, de modo a justificar a sua inclusão na linha de autoria à luz dos critérios do ICMJE (<http://www.icmje.org/>). A permissão do doente (parente mais próximo, tutor legal) pode ser necessária.

Se o doente(s) descrito nestes manuscritos é identificável, o formulário de consentimento do doente deve ser preenchido e assinado pelo doente(s) (ou tutor/representante legal) e submetido com o manuscrito. Dificultar a identificação do doente através da omissão de dados cientificamente irrelevantes é aceitável, mas a alteração desses dados não o é.

**Editoriais**

Os Editoriais são da responsabilidade do grupo editorial, solicitados por convite do Editor-Chefe, e constituirão comentários sobre tópicos actuais ou sobre artigos publicados na revista. Não devem exceder as 1200 palavras, com um máximo de 20 referências bibliográficas e podem conter uma tabela e uma figura. Não têm resumo.

**Cartas ao Editor**

As cartas ao Editor consistem em comentários críticos sobre um artigo publicado na revista ou uma nota curta sobre um determinado tópico ou caso clínico. As Cartas ao Editor não devem exceder 600 palavras e 10

referências bibliográficas e podem conter uma figura ou tabela. Não têm resumo.

**Imagens em Neurologia**

Esta secção destina-se à publicação de imagens clínicas, radiológicas, histológicas e cirúrgicas.

Uma imagem visual de uma observação neurológica interessante e única, com uma breve descrição do problema clínico e dos achados neurológicos do paciente.

O título não deve ter mais de oito palavras. Os autores devem ser no máximo quatro. As imagens devem ser de alta qualidade e valor educativo. São permitidas até 4 figuras. As legendas devem ser breves e informativas. Setas ou outros símbolos devem ser incluídos conforme necessário para facilitar a compreensão das imagens. O texto não deve exceder 500 palavras, até cinco referências bibliográficas, e deve incluir uma breve história clínica e dados relevantes do exame físico, testes laboratoriais e progressão clínica, conforme apropriado. Não têm resumo. A permissão do doente (parente mais próximo, tutor legal) pode ser necessária.

Nesta secção também serão aceites artigos versando tópicos neurológicos abordados em obras de cariz artístico (incluindo pintura, escultura, teatro e cinema) ou relacionados com os artistas que as criaram.

**Perspectiva**

Este tipo de manuscrito é submetido a convite do Conselho Editorial, sendo no entanto também sujeitas a consideração editorial as candidaturas espontâneas para publicação. Pode abranger uma ampla diversidade de tópicos importantes em biomedicina, saúde pública, investigação, descoberta, prevenção, ética, política de saúde ou lei de saúde. Um Autor que deseje propor um manuscrito nesta secção deverá enviar um resumo ao Editor-Chefe, incluindo o título e a lista de autores para avaliação. O texto não deve exceder 1200 palavras, até 10 referências, e até 2 tabelas e 2 figuras. Não têm resumo.

**Guidelines**

As recomendações para a prática clínica não devem exceder 4000 palavras, até 6 tabelas ou figuras e até 100 referências. Resumo até 350 palavras. Este tipo de artigo pode ser submetido por grupos de trabalho organizados no âmbito de encontros ou associações científicas, ou grupos de autores com trabalho especializado realizado no tópico em causa.

**Referências****1. Citação no texto**

Certifique-se de que todas as referências citadas no texto também estão presentes na lista de referências (e vice-versa). As referências devem ser listadas usando algarismos árabes pela ordem em que são citados no texto.

As referências a comunicações pessoais e dados não publicados devem ser feitas diretamente no texto e não devem ser numeradas. As comunicações pessoais devem estar devidamente autorizadas pelo emissor das comunicações, assumindo os autores a responsabilidade pela autorização. A citação de uma referência como "in press" implica que o item tenha sido aceite para publicação. Os nomes das revistas devem ser abreviados de acordo com o estilo da Medline.

As referências a artigos publicados em revistas devem incluir o nome do primeiro autor seguido dos nomes dos restantes autores (num máximo de 6, a partir daí deve ser utilizado *et al.*), o título do artigo, o nome da revista e o ano de publicação, volume e páginas, e DOI.

Certifique-se que os dados fornecidos nas referências estão corretos. Ao copiar referências, tenha cuidado porque já podem conter erros. A lista de referências deve ser adicionada na secção designada para tal, nunca como uma nota de rodapé. Códigos específicos do programa de gestão de referências não são permitidos.

Article type	Abstract	Keywords	Main text structure	Max. words	Tables/figures	References
Original Article	Max. 350 words; structured (Introduction and Objectives, Methods, Results and Conclusion) Portuguese and English	Up to 6 Portuguese and English	Introduction; Methods; Results; Discussion; Conclusion; Acknowledgments, if any; References; and figure legends, if any	4000	Total up to 6	Up to 60
Review Article	Max. 350 words; unstructured Portuguese and English	Up to 6 Portuguese and English	Introduction; thematic sections at the discretion of the authors; Conclusion; Acknowledgments, if any; References; and figure legends, if any	4000	Total up to 6	Up to 100
Systematic Review	Max. 350 words; structured Portuguese and English	Up to 6 Portuguese and English	PRISMA	4000	Total up to 6	Up to 100
Case Report	Max. 150 words; unstructured Portuguese and English	Up to 6 Portuguese and English	Introduction; Case report; Discussion; Conclusion (optional); References; and figure legends, if any	2000	Total up to 4	Up to 25
Images in Neurology	None	Up to 6 Portuguese and English	Unstructured	500	Total up to 4	Up to 5
Editorial	None	None	Unstructured	1500	Total up to 2	Up to 20
Letter to the Editor	None	Up to 6 Portuguese and English	Unstructured	600	Total up to 1	Up to 10
Current Perspectives	None	Up to 6 Portuguese and English	Unstructured	1200	Total up to 2	Up to 10
Guidelines	Max. 350 words; unstructured Portuguese and English	Up to 6 Portuguese and English	Introduction; thematic sections at the discretion of the authors; Conclusion(s); Acknowledgments, if any; References; and figure legends, if any	4000	Total up to 6	Up to 100

## II. Formato

Uma descrição detalhada dos formatos de diferentes tipos de referência pode ser consultada na "Uniform Requirements for Manuscripts Submitted to Biomedical Journals" ([http://www.nlm.nih.gov/bsd/uniform\\_requirements.html](http://www.nlm.nih.gov/bsd/uniform_requirements.html)). Liste todos os autores se houver seis ou menos. *Et al* deve ser adicionado se houver mais de seis autores. Título do artigo, nome da revista, ano, volume e páginas.

## III. Estilo de referência

**Texto:** Indicar as referências no texto por número (s) em expoente. Os autores podem ser referidos, mas o número de referência deve ser sempre dado.

**Lista:** Ordene as referências na lista pela ordem em que aparecem no texto

**Exemplos:**

Referência de artigo:

1.

- Com menos de 6 autores

Charvin D, Medori R, Hauser RA, Rascol O. Therapeutic strategies for Parkinson disease: beyond dopaminergic drugs. *Nat Rev Drug Discov*. 2018;17:804-22. doi: 10.1038/nrd.2018.136.

- Com mais de 6 autores

Zesiewicz T, Salemi JL, Perlman S, Sullivan KL, Shaw JD, Huang Y, et al. Double-blind, randomized and controlled trial of EPI-743 in Friedreich's ataxia. *Neurodegener Dis Manag*. 2018;233-242. doi: 10.2217/nmt-2018-0013.

Referência de livro:

2. Battler A. *Stem Cell and Gene-Based Therapy: Frontiers in Regenerative Medicine*. Berlin: Springer; 2006.

Referência de capítulo de livro:

3. Pagel JF, Pegram GV. The role for the primary care physician in sleep medicine. In: Pagel JF, Pandi-Perumal SR, editors. *Primary care sleep medicine*. 2nd ed. New York: Springer; 2014.

Referências Web:

No mínimo, o URL completo deve ser dado e a data em que o documento foi consultado. Qualquer outra informação, se conhecida (nomes de autor, datas, referência a uma publicação de origem, etc.), também deve ser dada.

Centers for Medicare & Medicaid Services. CMS proposals to implement certain disclosure provisions of the Affordable Care Act. [Accessed January 30, 2018] Available from: <http://www.cms.gov/apps/media/press/factsheet.asp?Counter=4221>.

## Notas de Rodapé

As notas de rodapé devem ser evitadas. Quando imprescindíveis, devem ser numerados consecutivamente e aparecer no final do texto.

## Agradecimentos (facultativo)

Tem como objectivo agradecer a todos os que contribuíram para o estudo mas que não têm peso de autoria. Nesta secção é possível agradecer a todas as fontes de apoio, quer financeiro, quer tecnológico ou de consultoria, assim como contribuições individuais.

## Abreviaturas

Não use abreviaturas ou acrónimos no título e no resumo e limite o seu uso no texto. Abreviaturas não consagradas devem ser definidas na primeira utilização, por extenso, logo seguido pela abreviatura entre parênteses. A menos que a sigla seja uma unidade padrão de medição. Uso excessivo e desnecessário de acrónimos e abreviaturas deve ser evitado.

## Unidades de Medida

Devem ser utilizadas as unidades Sistema Internacional de Unidades. As medidas de comprimento, altura, peso e volume devem ser expressas em unidades do sistema métrico (metro, quilograma ou litro) ou seus múltiplos

decimais. As temperaturas devem ser dadas em graus Celsius (°C) e a pressão arterial em milímetros de mercúrio (mmHg), e a hemoglobina em g/dL. Todas as medições hematológicas ou bioquímicas serão referidas no sistema métrico de acordo com o Sistema Internacional de Unidades (SI).

#### Nomes de Medicamentos e Dispositivos Médicos

Identifique com precisão todos os medicamentos e produtos pela denominação comum internacional (DCI). Não é recomendável a utilização de nomes comerciais de fármacos (marca registrada), mas quando a utilização for imperativa, o nome do produto deverá vir após o nome DCI, entre parênteses, em minúscula, seguido do símbolo que caracteriza marca registrada, em sobrescrito (®). O mesmo princípio é aplicável aos dispositivos médicos.

#### Nomes de Genes, Símbolos e Números de Acesso

Aos genes e estruturas relacionadas devem ser atribuídos os nomes e símbolos oficiais fornecidos pelo *National Center for Biotechnology Information* (NCBI) ou o *HUGO Gene Nomenclature Committee*. Antes da submissão de um manuscrito relatando grandes conjuntos de dados genômicos (por exemplo, sequências de proteínas ou DNA), os conjuntos de dados devem ser depositados em um banco de dados disponível publicamente, como o *GenBank* do NCBI, e um número de acesso completo (e número da versão, se apropriado) deve ser fornecido na seção Métodos.

#### Tabelas e Figuras

As Tabelas/Figuras devem ser numerados na ordem em que são citadas no texto e assinaladas em numeração árabe e com identificação.

Cada Figura e Tabela incluídas no trabalho têm de ser referidas no texto: “Uma resposta imunitária anormal pode estar na origem dos sintomas da doença (Fig. 2)” ; “Esta associa-se a outras duas lesões (Tabela 1)”.

Figura: Quando referida no texto é abreviada para Fig., enquanto Tabela não é abreviada. Nas legendas ambas as palavras são escritas por extenso.

Cada Tabela e Figura deve ser acompanhada da respectiva legenda, sucinta e clara. As Legendas devem ser auto-explicativas (sem necessidade de recorrer ao texto).

Em relação aos gráficos deve ser explícito se a informação inclui valores individuais, médias ou medianas, se há representação do desvio padrão e intervalos de confiança e o tamanho da amostra (n).

As fotografias deverão incluir identificadores de aspectos cientificamente relevantes (setas e asteriscos). Poderão ser publicadas fotografias a cores, desde que consideradas essenciais.

Cada Tabela deve ser utilizada para mostrar resultados, apresentando listas de dados individuais ou sumariando os mesmos, não devendo no entanto constituir duplicação dos resultados descritos no texto. Devem ser acompanhadas de um título curto mas claro e elucidativo. As unidades de medida usadas devem ser indicadas (em parêntesis abaixo do nome que encabeça cada categoria de valores) e os números expressos devem ser reduzidos às casas decimais com significado clínico.

Para as notas explicativas nas Tabelas devem ser utilizados os seguintes símbolos e sequência: \*, †, ‡, §, ||, ¶, \*\*, ††, ‡‡.

Se fotografias de doentes forem usadas, estes não devem ser identificáveis ou as fotografias devem ser acompanhadas de autorização por escrito para usá-las.

As ilustrações coloridas são reproduzidas gratuitamente.

Princípios gerais:

- Numere as ilustrações de acordo com a sua sequência no texto.

- Forneça as legendas das ilustrações separadamente.
- Dimensione as ilustrações próximas das dimensões desejadas da versão publicada.
- Envie cada ilustração em ficheiro separado.

A inclusão de figuras e/ou tabelas já publicadas, implica a autorização do detentor de copyright (autor ou editor).

A submissão deve ser feita separadamente do texto, conforme as instruções da plataforma.

Os ficheiros das figuras devem ser fornecidos em alta resolução, 800 dpi mínimo para gráficos e 300 dpi mínimo para fotografias.

A publicação de ilustrações a cores é gratuita, reservando-se a SINAPSE de publicar uma versão a preto e branco na versão impressa da revista.

Material gráfico deve ser entregue em um dos seguintes formatos:

JPEG (.jpg)  
Portable Document Format (. Pdf)  
PowerPoint (.ppt)\*  
TIFF (. Tif)  
Excel\*

\* O material gráfico submetido em formato Powerpoint (.ppt) ou Excel (.xls) deve ser também submetido em formato Portable Document Format (.pdf) dada a possível desformatação quando abertos em computadores e programas sob diferentes definições.

**Permissão para publicação:** No caso de publicação de tabelas de livros ou revistas os autores são responsáveis por obter permissão, junto dos autores dos trabalhos de onde forem reproduzidos, para a referida publicação, e terão de a apresentar na submissão.

#### Ficheiros Multimédia

Os ficheiros multimédia devem ser enviados em ficheiro separado com o manuscrito. O material multimédia deve seguir os padrões de qualidade de produção para publicação sem a necessidade de qualquer modificação ou edição. Os ficheiros aceitáveis são: formatos MPEG, AVI ou QuickTime.

#### Anexos/ Apêndices

Quando necessário, os anexos devem ser utilizados para apresentar inquéritos longos ou detalhados, descrições de extensos cálculos matemáticos e / ou listas de itens. Devem ser colocados, se necessário, com legendas. Anexos longos, tais como algoritmos, pesquisas e protocolos, serão publicados apenas *online*; o URL será fornecido no artigo impresso onde o anexo é citado.

Se houver mais de um apêndice, eles devem ser identificados como A, B, etc. As fórmulas e equações em apêndices devem ser numeradas separadamente: Eq. (A.1), Eq. (A.2), etc. ; Em apêndice posterior, a Eq. (B.1) e assim por diante. Da mesma forma para tabelas e figuras: Tabela A.1; FIG. A.1, etc.

#### Estilo

SINAPSE segue AMA Manual Style, 10ª edição (<http://www.amamanualofstyle.com>) e ICMJE Recommendations for the Conduct, Reporting, Editing, and Publication of Scholarly Work in Medical Journals (<http://icmje.org/recommendations>)

Última revisão 11 Junho 2019

## Políticas Editoriais

### Objetivo e Âmbito

A SINAPSE é uma revista médica, propriedade da Sociedade Portuguesa de Neurologia (SPN), publicada em edição clássica e em suporte electrónico.

A SINAPSE é órgão oficial das seguintes organizações científicas:

- Sociedade Portuguesa de Neurologia
- Sociedade Portuguesa de Neurocirurgia
- Sociedade Portuguesa do Acidente Vascular Cerebral
- Sociedade Portuguesa de Cefaleias
- Sociedade Portuguesa de Doenças do Movimento
- Sociedade Portuguesa de Estudos de Doenças Neuromusculares
- Sociedade Portuguesa de Neuropatologia
- Sociedade Portuguesa de Neuropediatria
- Liga Portuguesa Contra a Epilepsia
- Grupo de Estudos de Envelhecimento Cerebral e Demências
- Grupo de Estudos de Esclerose Múltipla
- Associação Portuguesa de Electrofisiologia e Neurofisiologia Clínica
- Conselho Português para o Cérebro

A SINAPSE é uma revista internacional com revisão por pares, para médicos que tratam pessoas com doenças neurológicas e para outros profissionais de saúde interessados na estrutura e função do sistema nervoso normal e doente. O público-alvo da revista inclui médicos, enfermeiros, nutricionistas, farmacêuticos, psicólogos, fisioterapeutas, epidemiologistas, investigadores clínicos, outros especialistas envolvidos nos cuidados de saúde (incluindo a área da gestão e administração) e cientistas das áreas básicas e de translação.

A SINAPSE publica artigos em português e/ou inglês. A SINAPSE é publicada continuamente desde 2005.

É uma revista com arbitragem científica (*peer review*) que publica em acesso aberto, com especial ênfase na área das Neurociências, mas não só.

### Liberdade Editorial

A SINAPSE adota a definição de liberdade editorial do *International Committee of Medical Journal Editors* (ICMJE) descrita pela *World Association of Medical Editors*, que afirma que o Editor-Chefe assume completa autoridade sobre o conteúdo editorial da revista. A Sociedade Portuguesa de Neurologia, enquanto proprietária da SINAPSE, não interfere no processo de avaliação, selecção, programação ou edição de qualquer manuscrito, tendo o Editor-Chefe total independência editorial.

### Visão Geral

A SINAPSE rege-se de acordo com as normas de edição biomédicas elaboradas pelo ICMJE, disponíveis em <http://www.icmje.org/>, e do *Committee on Publication Ethics* (COPE), disponíveis em <https://publicationethics.org/>.

A política editorial da SINAPSE incorpora no processo de revisão e publicação as Recomendações de Política Editorial (*Editorial Policy Statements*) emitidas pelo Council of Science Editors, disponíveis em <https://www.councilscienceeditors.org/resource-library/editorial-policies/white-paper-on-publication-ethics/>, que cobre responsabilidades e direitos dos editores das revistas com arbitragem científica.

Estas normas estão em conformidade com as *Recommendations for the Conduct, Reporting, Editing and Publication of Scholarly Work in Medical Journals* (ICMJE *Recommendations*), disponíveis em: <http://www.icmje.org/recommendations/>

### Orientação para Apresentação de Estudos

Os textos devem ser preparados de acordo com as orientações do ICMJE *Recommendations for the Conduct, Reporting, Editing and Publication of Scholarly Work in Medical Journals* disponíveis em <http://www.icmje.org/recommendations/>

A SINAPSE recomenda as linhas orientadoras para publicação da EQUATOR network (<http://www.equator-network.org/>). As listas de verificação estão disponíveis para vários desenhos de estudo, incluindo:

- *Randomized controlled trials* (CONSORT - <http://www.consort-statement.org/downloads>)
- *Systematic reviews and meta-analyses\** (PRISMA - <http://www.prisma-statement.org/>) and protocols (PRISMA-P - <http://www.equator-network.org/reporting-guidelines/prisma-protocols/>)

- *Observational studies* (STROBE - <http://www.strobe-statement.org/>)
- *Case reports* (CARE - <http://www.care-statement.org/>)
- *Qualitative research* (COREQ - <http://intqhc.oxfordjournals.org/content/19/6/349.long>)
- *Diagnostic/prognostic studies* (STARD - <http://www.stard-statement.org/>)
- *Economic evaluations* (CHEERS - <http://www.biomedcentral.com/1741-7015/11/80>)
- *Pre-clinical animal studies* (ARRIVE - <http://www.nc3rs.org.uk/arrive-guidelines>)

\* Os autores de revisões sistemáticas também devem fornecer um link para um ficheiro adicional da secção 'métodos', que reproduz todos os detalhes da estratégia de pesquisa.

Os critérios de aceitação para todos os trabalhos são a qualidade e originalidade da investigação e seu significado para os leitores da SINAPSE. Excepto onde indicado de outra forma, os manuscritos são submetidos a *peer review* cego por dois revisores anónimos, pelo menos. A aceitação ou rejeição final cabe ao Editor-Chefe, que se reserva o direito de recusar qualquer material para publicação.

Os manuscritos devem ser escritos em estilo claro, conciso, directo, de modo que sejam inteligíveis para o leitor. Quando as contribuições são consideradas adequadas para publicação com base em conteúdo científico, o Editor-Chefe reserva-se o direito de modificar os textos para eliminar a ambiguidade e a repetição, e melhorar a comunicação entre o autor e o leitor. Se forem necessárias alterações extensivas, o manuscrito será devolvido ao autor para revisão.

Os manuscritos que não cumpram as instruções para autores podem ser devolvidos para modificação antes de serem revistos.

### Crítérios de Autoria e Formulário de Autoria

Como referido nos *Requirements* do ICMJE, a autoria requer uma contribuição substancial para o manuscrito, sendo necessário especificar, em carta de apresentação, o contributo de cada autor para o trabalho.

### Declaração das contribuições individuais assinada por cada autor

Todos aqueles designados como autores devem cumprir os quatro critérios para autoria, em baixo indicados e todos aqueles que cumprem os quatro critérios devem ser identificados como autores. Os colaboradores que não cumpram os quatro critérios para autoria mas que tenham contribuído para o estudo ou manuscrito, deverão ser reconhecidos na secção de Agradecimentos, especificando o seu contributo.

Cada manuscrito deve ter um "autor correspondente" convenientemente identificado desde a fase inicial de submissão do artigo. Porém, todos os autores devem ter participado significativamente no trabalho para tomar responsabilidade pública sobre o conteúdo e o crédito da autoria.

O autor correspondente deverá obter permissão por escrito de todos aqueles que forem mencionados nos agradecimentos.

### Autores são aqueles que:

- 1) Têm uma contribuição intelectual substancial, directa, no desenho e elaboração do artigo,
- 2) Participam na análise e interpretação dos dados;
- 3) Participam na redacção do manuscrito, revisão de versões e revisão crítica do conteúdo; aprovação da versão final;
- 4) Concordam que são responsáveis pela exactidão e integridade de todo o trabalho.

Além de ser responsável pelas partes do trabalho que tenha feito, um autor deve ser capaz de identificar quais dos co-autores foram responsáveis pelas outras partes específicas do trabalho.

A obtenção de financiamento, a recolha de dados ou a supervisão geral do grupo de trabalho, por si só, não justificam a autoria, mas justificam a inclusão na secção "Agradecimentos".

Qualquer alteração na autoria após a submissão deve ser aprovada por escrito por todos os autores.

Não serão consentidas alterações à autoria ou à ordem dos autores após aceitação do manuscrito para publicação.

Se um *medical writer* esteve envolvido na redacção do manuscrito, é ne-

cessária uma declaração assinada pelo autor correspondente com indicação do nome e se houve o financiamento dessa pessoa. Esta informação deve ser acrescentada na secção “Agradecimentos”. A revista SINAPSE exige uma declaração assinada pelo *medical writer* indicando em que este dá permissão para ser nomeado na secção “Agradecimentos”.

#### Papel do Autor Correspondente

O autor correspondente funcionará em nome de todos os co-autores como o correspondente preferencial com a equipa editorial durante o processo de submissão e revisão.

O autor correspondente é responsável, em nome de todos os co-autores, pela comunicação com a SINAPSE durante a submissão, fase de *peer review* e processo de publicação. Também é responsável por assegurar todos os requisitos administrativos da SINAPSE (fornecimento de detalhes de autoria; aprovação da comissão de ética; formulários de conflitos de interesse; consentimento informado).

#### Consentimento dos Doentes

Os autores são responsáveis por obter o consentimento informado relativamente a cada indivíduo presente em fotografias, vídeos, descrições detalhadas ou em exames imagiológicos, mesmo após tentativa de ocultar a respectiva identidade. Nomes, iniciais ou outras formas de identificação devem ser removidos das fotografias ou outras imagens. Devem ser omitidos dados pessoais, como profissão ou residência, excepto quando sejam epidemiologicamente relevantes para o trabalho. Os autores devem assegurar que não apresentam dados que permitam a identificação inequívoca dos participantes na investigação/artigo ou, caso isso não seja possível, devem obter o consentimento informado dos intervenientes.

Os estudos envolvendo doentes ou voluntários precisam de aprovação da comissão de ética e consentimento informado dos participantes. Estes devem ser documentados no artigo.

As barras “blackout” ou dispositivos similares não anonimizam doentes em imagens clínicas: é necessário o apropriado consentimento.

#### Submissão e Publicação Duplicadas

A SINAPSE não aceita material previamente publicado em forma impressa ou eletrónica, ou manuscritos em consideração simultânea noutra revista.

A SINAPSE endossa as políticas do ICMJE em relação à duplicação de publicações: <http://www.icmje.org/recommendations/browse/publishing-and-editorial-issues/overlapping-publications.html>.

#### Política de Plágio

Seja intencional ou não, o plágio é uma violação grave. Definimos plágio como reprodução de outro trabalho com pelo menos 25% de similaridade e sem citação. Se for encontrada evidência de plágio antes ou depois da aceitação do artigo ou após a sua publicação, será dada ao autor uma oportunidade de refutação. Se os argumentos não forem considerados satisfatórios, o manuscrito será retratado e o autor sancionado pela publicação de trabalhos por um período a ser determinado pelo Editor-Chefe. O Editor-Chefe poderá ainda decidir informar as instituições de afiliação profissional dos autores acerca do sucedido.

#### Publicação Fast-Track

Um sistema *fast-track* está disponível para manuscritos urgentes e importantes que atendam aos requisitos da SINAPSE para revisão rápida e publicação.

Os autores podem solicitar a publicação rápida através do processo de submissão de manuscritos, indicando claramente a razão por que o seu manuscrito deve ser considerado para revisão acelerada e publicação. O Editor-Chefe, com apoio dos Editores Associados ou Conselho Editorial, decidirá se o manuscrito é adequado para publicação rápida e comunicará a sua decisão dentro de 48 horas ao autor correspondente. Se o Editor-Chefe achar o manuscrito inadequado para publicação rápida, o manuscrito pode ser proposto para o processo normal de revisão, ou os autores podem retirar a sua submissão. A decisão editorial sobre manuscritos aceites para revisão rápida será feita dentro de cinco dias úteis.

Se o manuscrito for aceite para publicação, a SINAPSE terá como objectivo publicá-lo electronicamente em 16 dias.

#### Revisão por Pares

Todos os artigos de investigação, e a maioria das outras tipologias de artigos, publicadas na SINAPSE passam por uma revisão por pares. Os revisores são obrigados a respeitar a confidencialidade do processo de revisão pelos pares e não revelar detalhes de um manuscrito ou sua revisão, durante ou após o processo de revisão por pares. Se os revisores desejam envolver um colega no processo de revisão, devem primeiro obter permissão do Editor.

Os critérios de aceitação para todos os trabalhos são a qualidade, clareza e originalidade da investigação e seu significado para nossos leitores. Os manuscritos devem ser escritos num estilo claro, conciso, directo. O manuscrito não pode ter sido publicado, no todo ou em parte, nem submetido para publicação noutra lugar.

Todos os manuscritos enviados são inicialmente avaliados pelo Editor-Chefe e podem ser rejeitados nesta fase, sem serem enviados para revisão por pares. A decisão de aceitação ou rejeição final recai sobre o Editor-Chefe, que se reserva o direito de recusar qualquer material para publicação.

A SINAPSE segue uma rigorosa revisão cega por pares. A SINAPSE enviará os manuscritos para revisores externos seleccionados de uma base de dados pré-existente, ou convidará novos revisores para o efeito.

Todos os manuscritos que não cumpram as instruções aos autores podem ser rejeitados antes de serem revistos. A aceitação final é da responsabilidade do Editor-Chefe.

As cartas ao Editor ou os Editoriais serão avaliadas pelo Conselho Editorial, mas também poderão ser solicitadas revisões externas.

Na avaliação, os manuscritos podem ser:

- A) Aceite sem alterações
- B) Aceite, mas dependendo de pequenas revisões
- C) Reavaliar após grandes alterações
- D) Rejeitado

Após a receção do manuscrito, se estiver de acordo com as instruções aos autores e cumprir a política editorial, o Editor-Chefe ou Editor Associado por este incumbido de fazer a gestão do processo de revisão enviam o manuscrito para pelo menos dois revisores.

Dentro de 15 dias, o revisor deve responder ao Editor-Chefe ou Editor Associado, indicando os seus comentários sobre o manuscrito sujeito a revisão e sugestão de aceitação, revisão ou rejeição do trabalho. Dentro de 10 dias, o Editor-Chefe tomará uma decisão que poderá ser: aceitar o manuscrito sem modificações; enviar os comentários dos revisores aos autores de acordo com o estabelecido, para que estes possam rever o artigo; rejeição.

Quando são propostas alterações ao texto inicial os autores têm 15 dias (período que pode ser estendido a pedido dos autores) para apresentar uma nova versão revista do manuscrito, incorporando os comentários editoriais e dos revisores. Têm de responder a todas as perguntas e enviar também uma versão revista do manuscrito, com as emendas inseridas destacadas com uma cor diferente.

O Editor-Chefe tem 10 dias para tomar a decisão sobre a nova versão: rejeitar ou aceitar a nova versão, ou encaminhá-la para uma nova apreciação por um ou mais revisores.

Qualquer decisão do Editor-Chefe será sempre comunicada ao Autor Correspondente.

Apesar de os editores e revisores desenvolverem esforços para assegurarem a qualidade técnica e científica dos manuscritos, a responsabilidade final do conteúdo (nomeadamente o rigor e a precisão das observações, assim como as opiniões expressas) é da exclusiva responsabilidade dos autores.

#### Custos de Publicação

Não haverá custos de publicação (não tem taxas de submissão nem de publicação das imagens a cores, que poderão ser publicadas a preto e branco na versão impressa da revista e a cores na versão eletrónica).

#### Provas Tipográficas

As provas tipográficas serão enviadas aos autores, contendo a indicação do prazo de revisão em função das necessidades de publicação da SINAPSE. A revisão deve ser aprovada pelo autor correspondente. Os autores dispõem de 48 horas para a revisão do texto e comunicação de quaisquer erros tipográficos. Nesta fase, os autores não podem fazer qualquer modificação de fundo ao artigo, para além das correcções tipográficas e/ou ortográficas de pequenos erros.

O não respeito pelo prazo proposto desobriga a SINAPSE de aceitar



a revisão pelos autores, podendo a revisão ser efectuada exclusivamente pelos serviços da SINAPSE.

#### **Erratas**

A SINAPSE publica alterações, emendas ou retracções a um artigo anteriormente publicado, se, após a publicação, forem identificados erros ou omissões que influenciem a interpretação de dados ou informação. Quaisquer alterações posteriores à publicação assumirão a forma de errata.

#### **Retratações**

Os Revisores e Editores assumem que os autores relatam trabalho com base em observações honestas. No entanto, se houver dúvidas substanciais sobre a honestidade ou integridade do trabalho, submetido ou publicado, o editor informará os autores da sua preocupação, procurará esclarecimento junto da instituição patrocinadora do autor e/ou instituição empregadora. Consequentemente, se estes considerarem o artigo publicado como fraudulento, a SINAPSE procederá à retratação. Se este método de investigação não obtiver uma conclusão satisfatória, o Editor-Chefe pode optar por conduzir a sua própria investigação, e pode optar por publicar uma nota de preocupação sobre a conduta ou integridade do trabalho. O Editor-Chefe

poderá decidir relatar a situação à instituição dos autores, de acordo com os procedimentos recomendados pelo *Committee on Publication Ethics* (<https://publicationethics.org/>).

#### **Patrocínios**

A SINAPSE é propriedade da Sociedade Portuguesa de Neurologia, que suporta todos os custos de operação da revista. Sem prejuízo deste facto, a SINAPSE poderá angariar patrocinadores, como por exemplo empresas da indústria farmacêutica ou outras, que geram receitas através da publicidade. A publicidade não poderá pôr em causa a independência científica da revista nem influenciar as decisões editoriais e terá de estar de acordo com a legislação geral, bem como das disposições legais específicas da área da saúde e do medicamento.

**Nota final:** aconselha-se a todos os autores a leitura das *Recommendations for the Conduct, Reporting, Editing and Publication of Scholarly Work in Medical Journals*, emitidas pelo *International Committee of Medical Journal Editors*, disponíveis em <http://www.icmje.org/>

Última revisão: Junho 2019

**Órgão oficial de:**

Sociedade Portuguesa de Neurologia  
Sociedade Portuguesa de Neurocirurgia  
Sociedade Portuguesa do Acidente Vascular Cerebral  
Sociedade Portuguesa de Cefaleias  
Sociedade Portuguesa de Doenças do Movimento  
Sociedade Portuguesa de Estudos de Doenças Neuromusculares  
Sociedade Portuguesa de Neuropatologia  
Sociedade Portuguesa de Neuropediatria  
Liga Portuguesa Contra a Epilepsia  
Grupo de Estudos de Envelhecimento Cerebral e Demências  
Grupo de Estudos de Esclerose Múltipla  
Associação Portuguesa de Electrofisiologia e Neurofisiologia Clínica  
Conselho Português para o Cérebro

Versão electrónica: [www.sinapse.pt](http://www.sinapse.pt)

**Âmbito e Objetivos / Normas de Publicação**

**Aims and Scope / Editorial Policy**

em [www.sinapse.pt/normas-de-publicacao](http://www.sinapse.pt/normas-de-publicacao)

Indexada nas bases bibliográficas:

**EMBASE / Excerpta Medica Database (Elsevier)**

**EMBASE.com (Elsevier)**

**SCOPUS (Elsevier)**

**[www.indexrmp.com](http://www.indexrmp.com)**